Downloaded from journals.ajaums.ac.ir at 11:12 +0330 on Wednesday December 13th 2017

مقاله تحقیقاتی

مجله علمی پژوهشی دانشگاه علوم پزشکی ارتش جمهوری اسلامی ایران

سال یازدهم ● شماره ۳ ● صفحات ۱۸۸ تا ۱۹۵ ● پاییز ۱۳۹۲

تاثیر تجویز پنتوکسیفیلین بر تعداد سلولهای سرتولی و لیدیگ بیضه موشهای صحرایی نر که بطور تجربی دیابتی شدند

اعظم نجار[۱]، عباس پیریایی[۲]، سعید بابایی[۳]، *محمد بیات[۴]

تاریخ اعلام وصول: ۹۲/۱/۲۶ تاریخ اعلام قبولی مقاله: ۹۲/۵/۲۷

چکیده

سابقه و هدف: داروی پنتوکسیفیلین باعث القاء حرکت اسپرم و افزایش جریان خون میکرو واسکولار در افراد غیر دیابتی می‌شود. مطالعه حاضر با هدف ارزیابی اثرات داروی پنتوکسیفیلین بر روی تعداد سلولهای لیدیگ و سرتولی موشهای صحرایی سالم و دیابتی انجام شد.

مواد و روش‌ها: تحقیق به روش تجربی انجام شد. ۵۰ سر موش صحرایی نر به شکل تصادفی به سه گروه سالم و دو گروه دیابتی تقسیم شدند. در گروه‌های دیابتی، موشها بوسیله تزریق استرپتوزوتوسین، دیابتی نوع یک شده، سپس به مدت ۱۴ روز دو گروه سالم و دیابتی شده به عنوان موشهای تجربی، داروی پنتوکسیفیلین را و گروه سالم دیگری نرمال سالین بصورت روزانه دریافت نمودند دو گروه باقیمانده، شاهد سالم و دیابتی محسوب شدند. سپس همه موشها بیهوش شده و بیضه سمت چپ از بدن آنها خارج گردیده و تحت آزمایش بافت شناسی قرار گرفته و تعداد سلول‌های لیدیگ و سرتولی آنها شمارش شد. داده‌های گروهها بوسیله آزمونهای ANOVA و LSD تجزیه و تحلیل آماری شدند.

یافته‌ها: تعداد سلولهای سرتولی (۰/۸۶ ± ۷/۴۳) و لیدیگ (۱/۶ ± ۱۵/۲۵) در گروه تجربی دیابتی در مقایسه با گروه شاهد دیابتی (۰/۳۸ ± ۴/۴ و ۱/۳۱ ± ۱۱) افزایش معنا داری را نشان دادند. تعداد سلولهای لیدیگ در گروه‌های تجربی دیابتی (اعلام شده در بالا) و سالم تحت تیمار با نرمال سالین (۰/۸۱ ± ۶/۴۳ و۱/۵۹ ± ۲۱/۳) در مقایسه با گروه‌های دیگر بیشترین افزایش را داشتند (p=۰/۰۰۱ و p=۰/۰۰۱)، تعداد سلولهای سرتولی در گروه تجربی دیابتی (۱/۶ ± ۱۵/۲۵) در مقایسه با گروه دیابتی درمان نشده (۱/۳۱ ± ۱۱) افزایش معناداری را نشان داد) p=۰/۰۰۱ و p=۰/۰۰۱)، اما اختلاف معنا داری در بین گروه‌های سالم مشاهده نشد.

بحث و نتیجه‌گیری: نتایج نشان می‌دهد که تجویز داروی پنتوکسیفیلین باعث افزایش تعداد سلولهای سرتولی و لیدیگ در موش‌های سالم و دیابتی می‌شود که تاثیر آن در موشهای دیابتی مشخصتر بود.

کلمات کلیدی: دیابت، پنتوکسیفیلین، سلول سرتولی، سلول لیدیگ، موش صحرایی

مقدمه

دیابت شیرین حالتی از افزایش قند مزمن است که از علل مهم بیماری‌های میکرو و ماکرواسکولار می‌باشد، و تقریباً بر تمام سیستم‌های بدن تأثیر می‌گذارد (۱). در ایران حدود ۸٪ از جمعیت کشور، یعنی معادل۵/۵ میلیون نفر مبتلا به دیابت هستند و بیش از نیمی از آنها از بیماری خود اطلاعی ندارند (۲).

۱ـ پژوهشگر، ایران، تهران، شعبه بین الملل دانشگاه علوم پزشکی شهید بهشتی
۲ـ استادیار، ایران، تهران، دانشگاه علوم پزشکی شهید بهشتی، دانشکده پزشکی، گروه آناتومی و بیولوژی
۳ـ استادیار، ایران، اراک، دانشگاه علوم پزشکی اراک، دانشکده پزشکی، گروه آناتومی
۴ـ استاد، ایران، تهران، دانشگاه علوم پزشکی شهید بهشتی، مرکز تحقیقات بیولژی سلولی و مولکولی (*نویسنده مسئول)
تلفن: ۲۳۸۷۲۵۵۵ آدرس الکترونیک: mohbayat@sbmu.ac.ir

Downloaded from journals.ajaums.ac.ir at 11:12 +0330 on Wednesday December 13th 2017

دیابت شیرین اثرهای عملکردی و ساختاری متنوعی بر سیستم تولید مثل نر دارد. کاهش تولید تستوسترون (۳)، تحلیل غدد ضمیمه تولید مثل (۴)، کاهش میل جنسی (۳) و رفتارهای جنسی نامناسب در افراد مبتلا به دیابت گزارش شده است (۵). دیابت هم چنین بر اسپرماتوژنز تأثیر می‌گذارد (۵)، کیفیت پایین مایع سمینال مانند کاهش حرکت اسپرم (۶)، کاهش شمار اسپرم (۷) و افزایش اسپرم‌های ناهنجار در افراد دیابتی نیز گزارش شده است (۹و ۸). ایجاد دیابت تجربی در موش‌های صحرایی با کمک استرپتوزوتوسین (Stereptozotocin, STZ) به عنوان مدلی برای مطالعهٔ اثرات دیابت بر دستگاههای مختلف مورد استفاده قرار می‌گیرد (۱۰ و ۱۱). ثابت شده است که تغییرات ساختاری در بافت بیضه موشهای صحرایی دیابتی شده توسط STZ مربوط به اثرات جانبی این ترکیب نمی‌باشد (۱۲و ۵). بلکه اثرات دیابت بر عملکرد بیضه به دلیل تولید ناکافی انسولین و متعاقباً کاهش اثر این هورمون در تنظیم فعالیت سلول‌های سرتولی و لیدیگ می‌باشد (۱۲).

پنتوکسیفیلین (Pentoxifyllin, PTX) با نامهای تجاری Pentox، Pentoxil-۱ و نام شیمیایی ۱-(۵-oxohexyl)-۳,۷-Dimethyl-xanthine از مشتقات گزانتین است و دارویی است که به طور معمول عامل کاهش دهنده ویسکوزیته خون، فعال کننده عروق و بهبود جریان خون محیطی است (۱۳). ضمناً این دارو موجب افزایش انعطاف پذیری گلبول‌های سرخ و کاهش چسبندگی پلاکت‌ها می‌شود و همچنین سبب افزایش جریان خون به بافت‌های ایسکمیک و افزایش اکسیژن رسانی بافتی در بیماران مبتلا به بیماریهای عروق محیطی شده و باعث افزایش اکسیژن در کورتکس مغز و مایع مغزی نخاعی (cerebro spinal fluid; CSF) می‌شود، لذا در اختلالات عروق مغزی نیز مورد استفاده قرار گرفته است (۱۴).

پنتوکسیفیلین از طریق افزایش میزان داخل سلولی cAMP باعث القاء حرکت اسپرم می‌شود. اثر تحریکی PTX بر روی اسپرماتوزوآی انسانی سالم و غیر دیابتی در محیط آزمایشگاه و در موجود زنده نشان داده شده است (۱۵). در زمینه‌ی کمک باروری، PTX در تزریق داخل رحمی (۱۶) و تعداد زیادی از برنامه‌های IVF مورد استفاده قرار گرفته است (۱۷ و ۱۸). درمورد اثر PTX بر روی درصد اسپرماتوزوآی متحرک در منی افراد سالم نتایج مثبتی گزارش شده است (۱۹) همچنین Mckinneyet و همکارانش به این نتیجه رسیدند که PTX تعداد اسپرماتوزوآی متحرک را افزایش و جریان خون میکرو واسکولار را در حالت نارسایی عروقی در بیضه بهبود می‌بخشد (۲۰).

نظر به اینکه در منابع علمی تحقیقاتی راجع به تاثیر پنتوکسیفیلین بر دستگاه تولید مثل نر افراد دیابتی مشاهده نشد به تحقیقاتی که راجع به تاثیر سایر مواد بر دستگاه تولید مثل نر افراد دیابتی پرداختند اشاره میکنیم: در این باره می‌توان به تحقیقات Shalaby و همکاران در سال ۲۰۱۰ به تأثیر ریشه گیاه officinal zingiber بر روی ناباروری رت‌های نر دیابتی پرداختند اشاره کرد: درمان با عصاره این گیاه باعث کاهش ضایعات بیضه‌ای ظاهر شده در موش‌های دیابتی درمان نشده، شد (۱۹). Terriou و همکاران در سال ۲۰۰۰ در کشور فرانسه به بررسی اثر پنتوکسیفیلین بر روی اسپرماتوزوآهای بی حرکت اپی دیدیم و بیضه و امکان باروری آنها پس از تزریق داخل درون سیتوپلاسمی اسپرم (ICSI) پرداختند. آنها نشان دادند که در نمونه‌های درمان شده با پنتوکسیفیلین (در دقایق ۳۰ و ۶۰ و۹۰) حرکت اسپرمها افزایش می‌یابد (۲۱).امیر عباس فرشید و همکارانش در سال ۲۰۱۱ در ایران به بررسی تغییرات فراساختاری سلول‌های دیواره‌های لوله‌های منی ساز بافت بیضه و تغییرات هرمون‌های گنادوتروپیک و گنادی در موش‌های صحرایی بالغ دیابتی پرداختند. این مطالعه نشان داد که افزایش قند خون ناشی از دیابت تجربی با ایجاد تغییر در میزان هورمون‌های دخیل در فرایند اسپرماتوژنز و نیز ایجاد تغییرات فراساختاری در سطح اندامک‌های سلولی، باعث اختلال در روند اسپرماتوژنز و در نتیجه کاهش باروری می‌شود (۲۲).

در تحقیق حاضر، سعی بر آن است تا با بهره گیری از خصوصیات ویژه این دارو و سایر اثرات احتمالی آن (۲۱) به بررسی اثر آن بر روی تعداد سلول‌های لیدیگ و سلول‌های سرتولی با کمک تکنیک‌های بافت شناسی در بیضه موش‌های صحرایی سالم و دیابتی بپردازیم، تا به این ترتیب گامی جهت مشخص‌تر شدن مکانیسم اثر این دارو بر ساختار و عملکرد بیضه برداریم که می‌تواند در درمان عوارض منجر به ناباروری این بیماری موثر باشد.

مواد و روش‌ها

تحقیق به روش تجربی انجام شد. در این مطالعه ۵۰ سر موش

Downloaded from journals.ajaums.ac.ir at 11:12 +0330 on Wednesday December 13th 2017

صحرایی نر بالغ نژاد Wistar با وزن حدود ۲۵۰ g که از انستیتو پاستور ایران تهیه شد، و در شرایط ۱۲ ساعت روشنایی و ۱۲ ساعت تاریکی و دسترسی آزاد به غذا و آب، نگهداری شد.کلیه مراحل این تحقیق مورد تایید کمیته اخلاق پزشکی دانشگاه متبوع قرار گرفت (کد: ۸۱۸۳-۱۵۳-۱-۹۰). این موش‌ها به طور مساوی به ۵ گروه تقسیم شدند: گروه یک- موشهای سالم شاهد، گروه دو- موشهای سالم تجربی که تحت درمان با پنتوکسیفیلین قرار گرفتند، گروه سه- موشهای سالم شاهد که تحت تیمار با نرمال سالین قرار گرفتند، گروه چهار- موشهای دیابتی شاهد که توسط یک دوز استرپتوزوتوسین به میزان ۵۵ mg/kg بطور داخل صفاقی دیابتی گردیدند (۲۳)، گروه پنج- موشهای دیابتی تجربی که تحت درمان با پنتوکسیفیلین روزانه دو بار هر بار به میزان ۲۵ mg/kg به مدت ۲ هفته بطور داخل صفاقی دیابتی شد (۲۴).

به موشهای گروه دیابتی، یک دوز استرپتوزوتوسین (Zanosar Pharmacia&Upjohn Co, Kalamazoo, MI ۴۹۰۰۱, USA) که در آب مقطر استریل حل شده و تازه تهیه شده به میزان ۵۵ mg/kg به صورت داخل صفاتی تزریق شد. بعد از گذشت یک هفته از انتهای دم آنها خون و قند خون آنها بوسیله دستگاه پرتابل اندازه گیری قند خون (Biomine, Rightestrum GM۳۰۰, Biomine corporation, Switzerland) ثبت گردید و آنهایی که قند خون آنها بالای ۲۵۰ mg/dl بود دیابتی محسوب شدند.

پودر پنتوکسیفیلین (Sigma Aldrich Co, St Louis, MO, USA) به گروه‌های دو و پنج به مقدار ۲۵ mg/kg دو نوبت در روز به طور داخل صفاقی تزریق شد (۲۴).

نمونه برداری: پس از ۱۴ روز از اولین تجویز پنتوکسیفیلین و ۳ ساعت بعد از آخرین تزریق از موشها نمونه برداری صورت گرفت و به منظور ثبوت بافتی در حجم مناسبی از محلول فیکساتیو فرمالدهید بافری ۱۰٪ به مدت ۷۲ ساعت در دمای اتاق غوطه ور می‌شوند.

آزمایش بافت شناسی: پس از گذشت ۳ روز از ثبوت، نمونه‌ها برای مطالعه با میکروسکوپ نوری آماده گردید. از هر موش برش‌های ۵ میکرومتری با فواصل حداقل ۳۰ میکرون تهیه گردید. سپس در هر مقطع ۳۰ عدد لوله سمینیفر به طور کاملا عرضی برش داده شد. سپس برای شمارش سلولهای سرتولی با بزرگنمایی ۴۰ و سلولهای لیدیگ با بزرگنمایی ۱۰۰ برابر از مقاطع بافتی تهیه شد.

داده‌های آزمایشات بافت شناسی درنمونه‌های مورد مطالعه و کلیه پارامترهای کمی محاسبه شده، با استفاده از برنامه آماری SPSS و آزمون واریانس یک طرفه (ANOVA) تحلیل گردید؛ و جهت ارزیابی تفاوت معنی دار بین ۵ گروه ذکر شده ازیکی از تست‌های post hoc .بنام Least Significant Different (LSD) استفاده گردید.اختلاف میزان قند خون و وزن موش‌های گروههای تحقیق با استفاده از آزمون student t test تحلیل گردید. یافته‌ها به صورت میانگین و انحراف معیار بیان، و مقادیر p <۰/۰۵ معنی دار تلقی شد.

یافته‌ها

میزان قند خون در تمام موشهای صحرایی گروه دیابتی یک هفته پس از تزریق مورد سنجش قرار گرفت که مقدار قند آنها ۳۱/۳ ± ۳۰۳/۸ بود و قند یک ماه پس از تزریق نیز ۶۰/۷ ± ۴۵۵/۲ بود. اختلاف آنها با روش Paired student t test از نظر آماری معنادار بود (p=۰/۰۱).

وزن موش‌ها یک هفته پس از تزریق استرپتوزوتوسین ۱۰/۳ ± ۲۸۹/۲ و یک ماه پس از تزریق این دارو ۸/۸ ± ۲۵۴/۹ بود. اختلاف آنها با روش Paired student t test از نظر آماری معنادار بود (p =۰/۰۲). تجزیه و تحلیل نتایج آماری یافته‌های بافت شناسی مطابق جدول ذیل و نمودارهای (۱ و ۲) به شرح زیر انجام شد و شکل‌های ۱ الی ۱۰ تصاویر بافت شناسی سلولهای سرتولی و لیدیگ را با رنگ امیزی هماتوکسیلین و ایو زین و با بزرگنمایی۴۰۰ و ۱۰۰۰برابر نشان میدهد.

جدول - میانگین و خطای معیار پارامترهای بافت شناسی مطالعه شده و مقایسه گروه‌ها به روش ANOVA

	پارامترهای بافت‌شناسی	
گروه‌ها	سلول لیدیگ	سلول سرتولی
سالم نرمال	۶/۵ ± ۱/۸۱	۲۴/۶ ± ۴/۱۱
سالم + PTX	۶/۴۳ ± ۰/۸۱	۲۱/۳ ± ۱/۵۹
سالم + NS	۷/۱۷ ± ۱/۱۳	۲۵/۸ ± ۳/۵
دیابتی	۴/۴ ± ۰/۳۸	۱۱ ± ۱/۳۱
دیابتی + PTX	۷/۴۳ ± ۰/۸۶	۱۵/۲۵ ± ۱/۶
تست ANOVA	p =۰/۰۰۱	p =۰/۰۰۰

Downloaded from journals.ajaums.ac.ir at 11:12 +0330 on Wednesday December 13th 2017

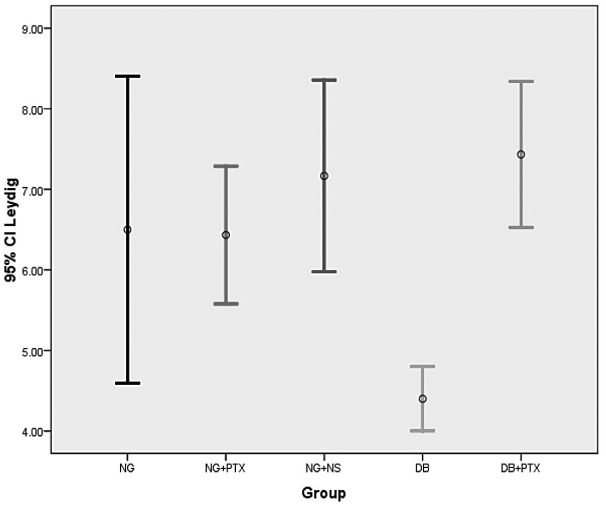

نمودار ۱- میانگین و خطای معیار پارامترهای بافت شناسی در سلول لیدیگ به روش ANOVA

سالم طبیعی (NG)، سالم تحت تیمار با داروی پنتوکسیفیلین (NG+PTX)، سالم تحت تیمار با نرمال سالین (NG+NS)، دیابتی (D)، دیابتی تحت تیمار با داروی پنتوکسیفیلین (D+PTX)

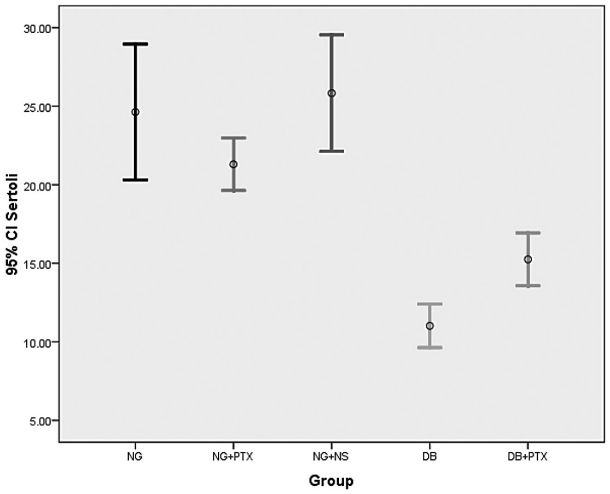

نمودار ۲- میانگین و خطای معیار پارامترهای بافت شناسی در سلول سرتولی به روش ANOVA

سالم طبیعی (NG)، سالم تحت تیمار با داروی پنتوکسیفیلین (NG+PTX)، سالم تحت تیمار با نرمال سالین (NG+NS)، دیابتی (D)، دیابتی تحت تیمار با داروی پنتوکسیفیلین (D+PTX)

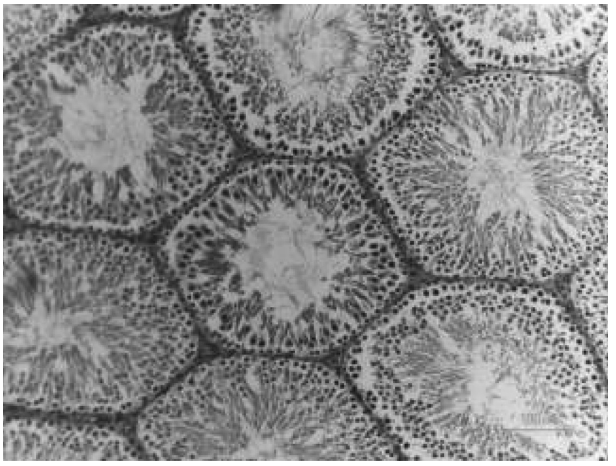

شکل ۱- سلولهای سرتولی در موشهای سالم شاهد

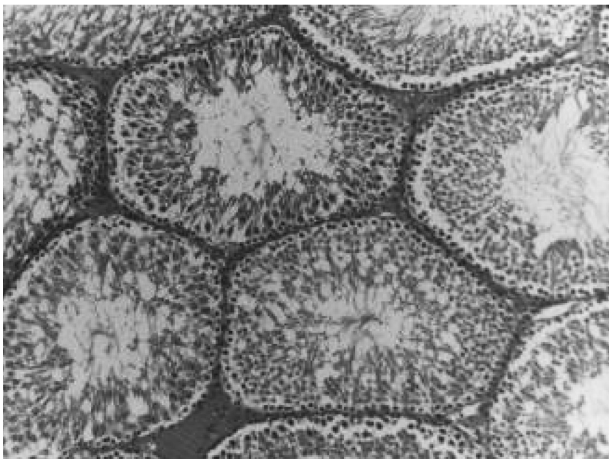

شکل ۲- سلولهای سرتولی در موشهای سالم تجربی تحت درمان با پنتوکسیفیلین

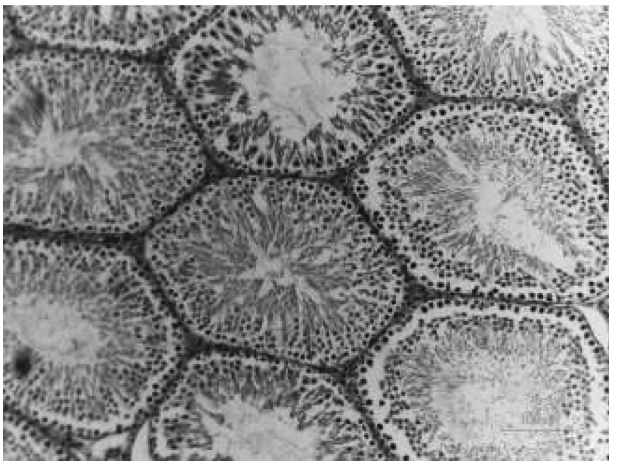

شکل ۳- سلولهای سرتولی در موشهای سالم شاهد تحت تیمار با نرمال سالین

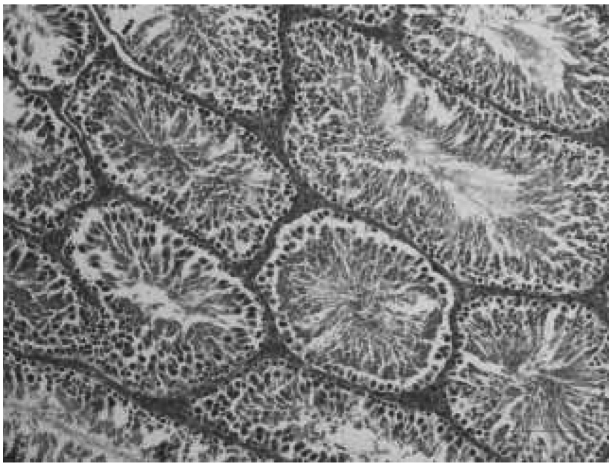

شکل ۴- سلولهای سرتولی در موشهای دیابتی شاهد

Downloaded from journals.ajaums.ac.ir at 11:12 +0330 on Wednesday December 13th 2017

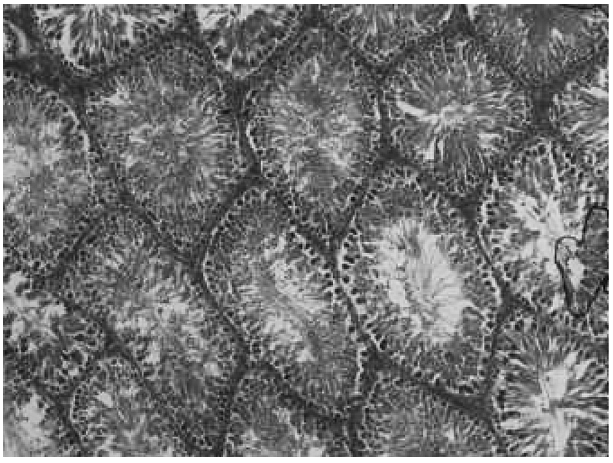

شکل ۵- سلولهای سرتولی در موشهای دیابتی تجربی تحت درمان با پنتوکسیفیلین

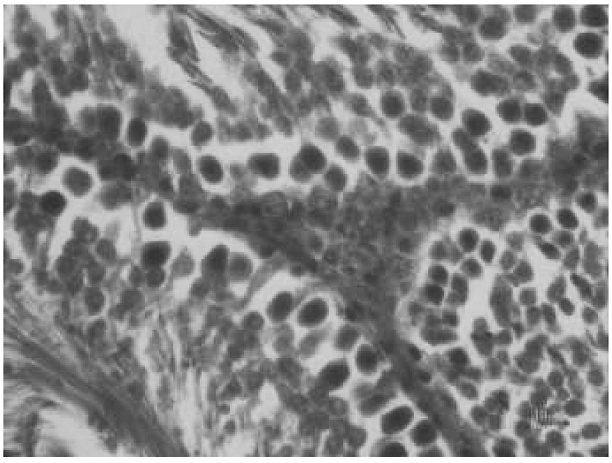

شکل ۶- سلولهای لیدیگ در موشهای سالم شاهد

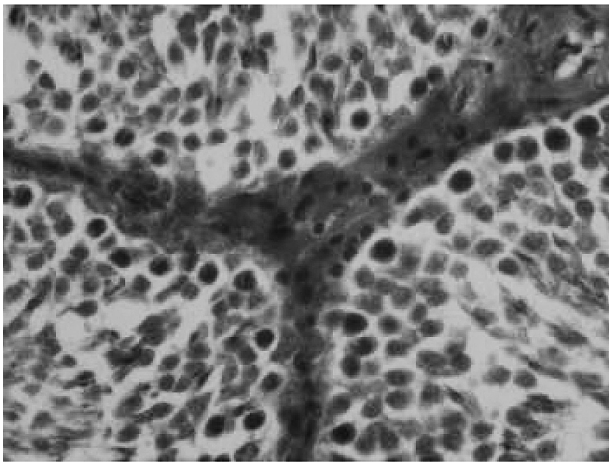

شکل ۷-سلولهای لیدیگ در موشهای سالم تجربی تحت درمان با پنتوکسیفیلین

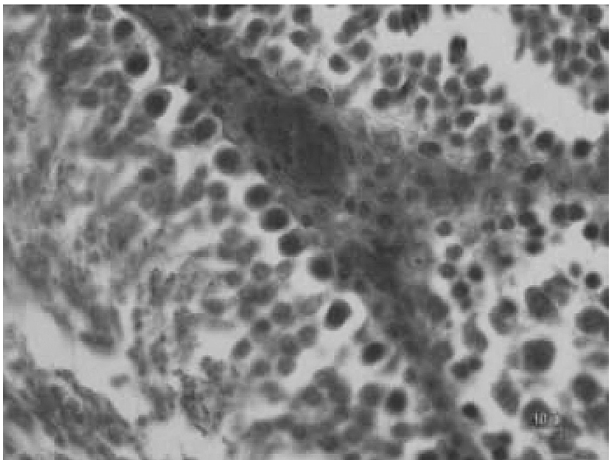

شکل ۸- سلولهای لیدیگ در موشهای سالم شاهد تحت تیمار با نرمال سالین

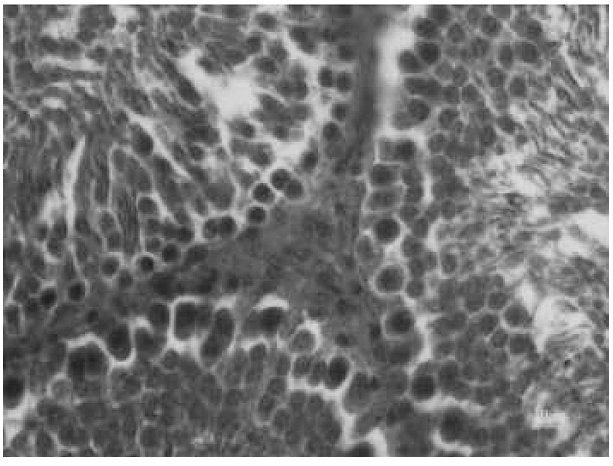

شکل ۹- سلولهای لیدیگ در موشهای دیابتی شاهد

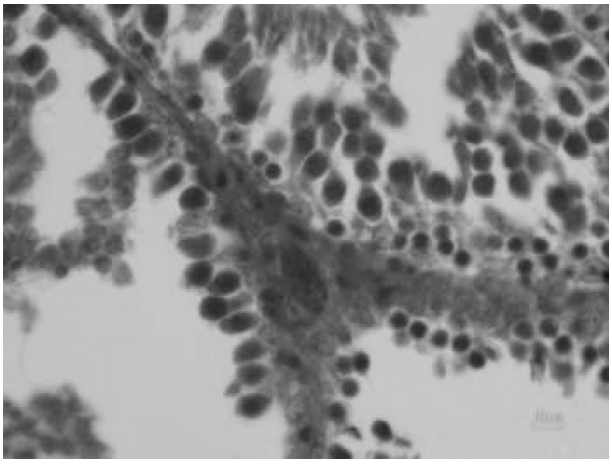

شکل ۱۰- سلولهای لیدیگ در موشهای دیابتی تجربی تحت درمان با پنتوکسیفیلین

Downloaded from journals.ajaums.ac.ir at 11:12 +0330 on Wednesday December 13th 2017

سلول لیدیگ

تجزیه و تحلیل آماری به روش ANOVA نشان داد که مطابق جدول فوق‌الذکر پارامتر سلول‌های لیدیگ در بین گروه‌های تحقیق اختلاف معنی داری را از نظر آماری نشان می‌دهد (p =۰/۰۰۱). مقایسه دو به دو گروه‌ها به روش تست LSD نشان داد که در میان گروه‌های سالم هیچ گونه اختلاف معنی داری مشاهده نشد. ما بین گروه دیابتی و دیابتی تحت تیمار با پنتوکسیفیلین اختلاف معنی دار مشاهده شد (p =۰/۰۰۰).

اما در مقایسه بین گروه‌های سالم و دیابتی، هر سه گروه سالم یعنی سالم نرمال (NG) (p =۰/۰۰۳)، سالم تحت تیمار با PTX (p =۰/۰۰۴) و سالم تحت تیمار با نرمال سالین با گروه دیابتی (D) (p =۰/۰۰۰) اختلاف معنی‌دار مشاهده شد

سلول سرتولی

تجزیه و تحلیل آماری به روش ANOVA نشان داد که مطابق جدول فوق الذکر و نمودار ستونی ۲-۱، پارامتر سلول‌های لیدیگ در بین گروه‌های تحقیق اختلاف معنی داری را از نظر آماری نشان می‌دهد (p =۰/۰۰۰). مقایسه دو به دو گروه‌ها به روش تست LSD نشان داد که در میان گروه‌های سالم هیچ گونه اختلاف معنی داری مشاهده نشد بجز گروه سالم تحت تیمار با پنتوکسیفیلین با گروه سالم تحت تیمار با نرمال سالین (p =۰/۰۰۷). ما بین گروه دیابتی و دیابتی تحت تیمار با پنتوکسیفیلین اختلاف معنی دار مشاهده شد (p =۰/۰۱۲).

اما در مقایسه بین گروه‌های سالم و دیابتی، هر سه گروه سالم یعنی سالم نرمال (NG)، سالم تحت تیمار با PTX و سالم تحت تیمار با نرمال سالین با گروه دیابتی (D) اختلاف معنی دار مشاهده شد، به ترتیب (p =۰/۰۰۳ ، p =۰/۰۰۴ و p =۰/۰۰۰). همچنین هر سه گروه سالم با گروه دیابتی تحت تیمار با پنتوکسیفیلین اختلاف معنی دار مشاهده شد (p =۰/۰۰۳ ، p =۰/۰۰۴ و p =۰/۰۰۰).

بحث

نتایج حاصل از مطالعه‌ی حاضر نشان داد که در موشهای دیابتی شده تعداد سلول‌های لیدیگ و سرتولی بیضه بطور معنی داری نسبت به موشهای نرمال کاهش می‌یابد. Ballester و همکاران در سال ۲۰۰۴ نشان دادند که دیابت علاوه بر آن که بر روند اسپرماتوژنز تاثیر می‌گذارد، موجب تغییرات چشمگیر در قطر لوله‌های سمینیفر شد. همچنین باعث دژنره شدن سلولهای زایا در مراحل مختلف تکوین نیز می‌شود. آنها نشان دادند که به دنبال دیابت تغییراتی در بیان فاکتور رشد شبه انسولین (IGF-1)، گیرنده‌های آندروژن و همچنین گیرنده هورمون FSH در بیضه رخ می‌دهد. از طرفی میزان هورمون LH، FSH و تستوسترون به طور قابل ملاحظه‌ای در سرم خون کاهش می‌یابد و به دنبال این تغییرات عملکرد سلول‌های لیدیگ نیز کاهش می‌یابد (۵). آزمایش ما نیز نشان داد که تعداد سلولهای لیدیگ به واسطه دیابت کاهش می‌یابد که ممکن است این کاهش نیز به دنبال کاهش ترشح هورمون LH باشد. کیانی فرد و همکاران در سال ۲۰۱۱ نشان داد که دیابت موجب تغییرات فرا ساختاری سلول‌های سرتولی از جمله کاهش میزان شبکه‌ی اندوپلاسمیک، افزایش واکوئل‌های چربی و تغییر شکل غیر طبیعی میتوکندری‌ها و اتصالات بین سلولی آنها می‌شود (۲۲). Ricci و همکاران در سال ۲۰۰۹ و همچنین Bal و همکاران در سال ۲۰۱۱ در مطالعات جداگانه‌ای نشان دادند که دیابت موجب تغییرات بافتی بیضه از جمله تاثیر بر ساختار اپی تلیوم سمینفروس به صورت انسداد لوله‌ای می‌شود و تعداد لوله‌های آسیب دیده را در بیضه افزایش می‌دهد. همچنین وزن اپی دیدیم و غدد سمینال وزیکول و پروستات و از طرف دیگر میزان حرکت اسپرم‌ها را به طور معنا داری کاهش می‌دهند (۲۵ و ۲۶).

در تحقیقات صورت گرفته، تیمار موشهای دیابتی شده با PTX به میزان ۲۵ mg/kg در دو نوبت در روز به مدت ۱۴ روز موجب افزایش تعداد سلولهای لیدیگ و سرتولی و تفاوت معنی دار آنها با دیابت درمان نشده گردید. مطالعات متعددی نشان داده که داروی PTX در رگزایی زخم‌های پوستی مزمن دیابتی نقش موثری داشته و از این طریق بهبود این زخم‌ها را تسریع می‌نماید (۱۵ و ۱۶). مطالعه Savas و همکاران در سال ۲۰۰۲ نیز نشان داده بود که تجویز PTX در موشهای مبتلا به torsion یک طرفه بیضه هر چند که در طی فرایند torsion تاثیری ندارد اما در طی detorsion به طور معنی داری موجب افزایش جریان خون میکرو واسکولار می‌گردد و به این طریق عملکرد بیضه را که دچار کاهش جریان خون بیضه شده بود، افزایش می‌دهد (۲۷). مطالعه‌ی Terriou و همکاران در سال ۲۰۰۰ نشان داد که داروی PTX در محیط آزمایشگاه موجب

Downloaded from journals.ajaums.ac.ir at 11:12 +0330 on Wednesday December 13th 2017

افزایش حرکت معنا دار اسپرم‌های بی حرکتی که از اپی دیدیم و تستیس اخذ شده بودند، گردید (۲۱). در مطالعه تقوی و همکاران در سال ۲۰۱۱ نشان داده شد که داروی آنژی پارس به عنوان دارویی که خاصیت رگ زایی داشته و از آن برای درمان زخم‌های دیابتی استفاده می‌شود، موجب افزایش تعداد اسپرم‌های موشهای دیابتی تیمار شده با این دارو می‌گردد. همچنین در این مطالعه نشان داده شده که اسپرم‌های غیر طبیعی موشهای تحت درمان به صورت غیر معنی داری نسبت به موشهای دیابتی کاهش می‌یابد (۲۷). با توجه به مطالب فوق به نظر می‌رسد به دنبال دیابت میزان خون رسانی بافت بیضه‌ها کاهش می‌یابد و همچنین هورمون‌های گنادوتروپیک بر عملکرد بیضه تاثیر می‌گذارد. در نتیجه آسیب‌های متعددی به بافت بیضه به ویژه سلولهای لیدیگ و سرتولی اعمال می‌گردد و تعداد عروق خونی کاهش می‌یابد. در صورتی که تیمار موشهای دیابتی با PTX می‌تواند با افزایش عروق خونی و خون رسانی موثر بافت بیضه بر اصلاح تغییرات بافتی تاثیر گذاشته و به شکل معنی داری آسیب‌های وارده را درمان نماید. نتایج تحقیق حاضر نشان می‌دهد که تجویز داروی پنتوکسیفیلین باعث افزایش تعداد سلولهای سرتولی و لیدیگ در موشهای سالم و دیابتی میشود که تاثیر آن در موشهای دیابتی مشخصتر بود..

تقدیر و تشکر

این مقاله نتایج پایان نامه کارشناسی ارشد آناتومی نویسنده اول است که در گروه آناتومی و بیولوژی دانشگاه علوم پزشکی شهید بهشتی انجام شده است. نویسندگان مراتب تقدیر و تشکر خود را از آن گروه و مرکز تحقیقات بیولوژی سلولی و مولکولی آن دانشگاه بدلیل حمایت از انجام طرح (۹۰-۱-۱۵۳-۸۱۸۳) ابراز میدارند.

References

1- Amaral S, Oliveira PJ, Ramalho-Santos J. Diabetes and the impairment of reproductive function: possible role of mitochondria and reactive oxygen species. Curr Diabetes Rev 2008; 4 (1): 46-54. PubMed PMID: 18220695.
2- Azizi F, Gouya MM, Vazirian P, Dolatshahi P, Habibian S. The diabetes prevention and control programme of the Islamic Republic of Iran. East Mediterr Health J 2003; 9 (5-6): 1114-21. PubMed PMID: 16450545.
3- Soudamani S, Yuvaraj S, Rengarajan S, Sivakumar R, Malini T, Balasubramanian K. Effects of streptozotocindiabetes and insulin replacement on androgen and estrogen receptor concentrations in the epididymis of Wistar rats. JER 2006; 10 (1): 59-61.
4- Balasubramanian K, Sivashanmugam P, Thameemdheen S, Govindarajulu P. Effect of diabetes mellitus on epididymal enzymes of adult rats. Indian J Exp Biol 1991; 29 (10): 907-9. PubMed PMID: 1667646.
5- Ballester J, Munoz MC, Dominguez J, Rigau T, Guinovart JJ, Rodriguez-Gil JE. Insulin-dependent diabetes affects testicular function by FSH- and LH-linked mechanisms. J Androl 2004; 25 (5): 706-19. PubMed PMID: 15292100.
6- Baccetti B, La Marca A, Piomboni P, Capitani S, Bruni E, Petraglia F, et al. Insulin-dependent diabetes in men is associated with hypothalamo-pituitary derangement and with impairment in semen quality. Hum Reprod 2002; 17 (10): 2673-7. PubMed PMID: 12351547.
7- Murray FT, Cameron DF, Orth JM, Katovich MJ. Gonadal dysfunction in the spontaneously diabetic BB rat: alterations of testes morphology, serum testosterone and LH. Horm Metab Res 1985; 17 (10): 495-501. PubMed PMID: 4065811.
8- Vignon F, Le Faou A, Montagnon D, Pradignac A, Cranz C, Winiszewsky P, et al. Comparative study of semen in diabetic and healthy men. Diabete Metab 1991; 17 (3): 350-4. PubMed PMID: 1884879.
9- Padron RS, Dambay A, Suarez R, Mas J. Semen analyses in adolescent diabetic patients. Acta Diabetol Lat 1984; 21 (2): 115-21. PubMed PMID: 6475450.
10- Kuhn-Velten N, Waldenburger D, Staib W. Evaluation of steroid biosynthetic lesions in isolated Leydig cells from the testes of streptozotocin-diabetic rats. Diabetologia 1982; 23 (6): 529-33. PubMed PMID: 6295863.
11- Morimoto S, Mendoza-Rodriguez CA, Hiriart M, Larrieta ME, Vital P, Cerbon MA. Protective effect of testosterone on early apoptotic damage induced by streptozotocin in rat pancreas. J Endocrinol 2005; 187 (2): 217-24. PubMed PMID: 16293769.
12- Oksanen A. Testicular lesions of streptozotocin diabetic rats. Horm Res 1975; 6 (3): 138-44. PubMed PMID: 130334.
13- Aviado DM, Porter JM. Pentoxifylline: a new drug for the treatment of intermittent claudication. Mechanism of action, pharmacokinetics, clinical efficacy and adverse effects. Pharmacotherapy 1984; 4 (6): 297-307. PubMed PMID: 6393073.
14- Rendell M, Bamisedun O. Skin blood flow and current perception in pentoxifylline-treated diabetic neuropathy. Angiology 1992; 43 (10): 843-51. PubMed PMID: 1476272.

Downloaded from journals.ajaums.ac.ir at 11:12 +0330 on Wednesday December 13th 2017

15- Aparicio NJ, Schwarzstein L, de Turner EA. Pentoxifylline (BL 191) by oral administration in the treatment of asthenozoospermia. Andrologia 1980; 12 (3): 228-31. PubMed PMID: 7004272.

16- Negri P, Grechi E, Tomasi A, Fabbri E, Capuzzo A. Effectiveness of pentoxifylline in semen preparation for intrauterine insemination. Hum Reprod 1996; 11 (6): 1236-9. PubMed PMID: 8671431.

17- Yovich JM, Edirisinghe WR, Cummins JM, Yovich JL. Influence of pentoxifylline in severe male factor infertility. Fertil Steril 1990; 53 (4): 715-22. PubMed PMID: 2180749.

18- Tesarik J, Mendoza C, Carreras A. Effects of phosphodiesterase inhibitors caffeine and pentoxifylline on spontaneous and stimulus-induced acrosome reactions in human sperm. Fertil Steril 1992; 58 (6): 1185-90. PubMed PMID: 1333994.

19- McKinney KA, Lewis SE, Thompson W. Persistent effects of pentoxifylline on human sperm motility, after drug removal, in normozoospermic and asthenozoospermic individuals. Andrologia 1994; 26 (4): 235-40. PubMed PMID: 7978376.

20- Savas C, Dindar H, Aras T, Yucesan S. Pentoxifylline improves blood flow to both testes in testicular torsion. Int Urol Nephrol 2002; 33 (1): 81-5. PubMed PMID: 12090346.

21- Terriou P, Hans E, Giorgetti C, Spach JL, Salzmann J, Urrutia V, et al. Pentoxifylline initiates motility in spontaneously immotile epididymal and testicular spermatozoa and allows normal fertilization, pregnancy, and birth after intracytoplasmic sperm injection. J Assist Reprod Genet 2000; 17 (4): 194-9. PubMed PMID: 10955242. Pubmed Central PMCID: 3455468.

22- Kiani fard D, Hasanzadeh S, Sadrkahnlou R, Farshid M. [An investigation of ultrastructural changes in cells of seminiferous tubules of testes and alterations in gonadotropic - gonadal hormones of adult male experimentally induced diabetic rats]. Urmia Medical Journal 2011; 22 (3): 239-48. [Persian]

23- Mirzaei M, Bayat M, Mosafa N, Mohsenifar Z, Piryaei A, Farokhi B, et al. Effect of low-level laser therapy on skin fibroblasts of streptozotocin-diabetic rats. Photomed Laser Surg 2007; 25 (6): 519-25. PubMed PMID: 18158755.

24- Karasoy A, Kuran I, Turan T, Hacıkerim S, Baş L, Sungun A. The effect of pentoxifylline on the healing of full-thickness skin defects of diabetic and normal rats. European Journal of Plastic Surgery 2002; 25 (5): 253-7.

25- Ricci G, Catizone A, Esposito R, Pisanti FA, Vietri MT, Galdieri M. Diabetic rat testes: morphological and functional alterations. Andrologia 2009; 41 (6): 361-8. PubMed PMID: 19891634.

26- Bal R, Turk G, Tuzcu M, Yilmaz O, Ozercan I, Kuloglu T, et al. Protective effects of nanostructures of hydrated C (60) fullerene on reproductive function in streptozotocin-diabetic male rats. Toxicology 2011; 282 (3): 69-81. PubMed PMID: 21163323.

27- Taghavi MH, Mahmoudian AR, Pourmasumi S, Jafari Naveh HR, Âlavi SH. [The Effect of Angi Pars as an Herbal Medicine on Sperm Count and the Ratio of Testis Weight to Body Weight in Diabetic Rats]. Journal of Mazandaran University of Medical Sciences 2011; 21 (81): 69-75. [Persian].

Downloaded from journals.ajaums.ac.ir at 11:12 +0330 on Wednesday December 13th 2017

Effect of pentoxifylline on Sertoli and Leydig cells count of experimentally induced type 1 diabetes in male rats

Azam Najar[1], Abbas Piryae[2], Saeid Babaei[3], *Mohammad bayat[4]

Received: 15 Apr 2013 Accepted: 18 Aug 2013

Abstract

Background: Pentoxifylline decreased blood viscosity, improved peripheral blood circulation, and improved red blood cell flexibility. It also induced sperm motility and increased microvascular blood circulation in non-diabetic humans. The aim of present study was to evaluate the effect of pentoxifylline administration on Sertoli and Leydig cells count of experimentally induced type 1 diabetes in male rats.

Materials and methods: In this experimental study 50 male rats were randomly divided into 3 non-diabetic groups, and 2 diabetic groups. Type 1 diabetes was induced by injection of streptozotocin, and rats were held for 30 days. Experimental groups on non-diabetic and diabetic rats were received pentoxifylline daily. One non-diabetic group received daily normal saline. Then, all rats were anesthetized and their right testis were extracted and were examined histologically. Sertoli cells and Leydig cells were counted. Data were analyzed by ANOVA and LSD tests.

Results: Increase in number of pentoxifylline- treated diabetic rats cells (7.43±0.86, 15.25±1.6) were significantly higher than control diabetic rats (4.4±0.38, 11±1.31) (p=0.001 and p=0.000 respectively). There were significant difference between pentoxifylline treated diabetic rats cells (7.43±0.86, 15.25±1.6), and normal saline- treated non- diabetic rats cells (7.17±1.13, 25.8, 3.5) with other groups (p=0.001 and p=0.000 respectively). There were no significant difference between non- diabetic groups.

Conclusion: Our results showed that pentoxifylline administration increased Sertoli cells and Leydig cells count in non-diabetic and diabetic rats in compare to control groups. However its effect in diabetic rats were significant.

Keywords: Diabetes Mellitus, Pentoxifylline, Sertoli Cells, Leydig Cells, Rat

1- Researcher, International branch of Shahid Beheshti University of Medical Sciences, Tehran, Iran
2- Assistant Professor, Anatomy and Biology Department, Medical Faculty, Shahid Beheshti University of Medical Sciences, Tehran, Iran
3- Assistant Professor, Anatomy Department, Medical Faculty, Arak University of Medical Sciences, Arak, Iran
4- (*Corresponding Author) Professor, Cellular and Molecular Biology Research Centre, Shahid Beheshti University of Medical Sciences, Tehran, Iran. Tel: +98 21 23872555 E-mail: mohbayat@sbmu.ac.ir