

اثر ضد التهابی و ترمیمی گیاه بومادران در درمان زخم معده ناشی از ایندومتاسین در موش صحرائی

دکتر ایران رشیدی* مهین طاهری مقدم** دکتر علیرضا مظفری***

Study of anti-inflammatory and healing effects of *Achillea millefolium* in the treatment of indomethacin-induced gastric ulcer in rat

I.Rashidi M.Taherimoghadam AR.Mozaffari

*Abstract

Background: According to numerous sources, the plant "*Achillea millefolium*" is used for various ailments, mainly for disorders of the gastrointestinal tract or tonically for the healing of wounds.

Objective: In this research, the effects of hydro-alcoholic extract (8:2V/V) of the plant *Achillea millefolium* on the treatment of gastric ulcer and possible hepatotoxicity of the plant in rat were studied.

Methods: Hydro-alcoholic extraction of the plant was carried out using maceration, followed by concentrating under vacuum. Gastric ulcer in rat was induced by oral administration of indomethacin suspension (30mg/kg) in 1% carboxy methyl cellulose following 72 hours of fastin. Hydro-alcoholic extract of the plant was orally administrated as a single dose but in different concentrations of 125, 250, 500, 1000 and 1500 mg/kg for 14 days following induction of gastric ulcer in rats. At the end of the experimental period, animals were killed and the stomachs were examined both macroscopically and microscopically.

Findings: All different concentration of *Achillea millefolium* were effective in treating of gastric ulcer specially those with concentrations of 500,1000 and 1500 mg/kg which showed to be the most effective ones. The extract with concentration of 500 mg/kg was considered to be the most effective dose in treatment as no liver disorder was observed.

Conclusion: *Achillea millefolium* is a suitable preparation in treatment of gastric ulcer.

Keywords: *Achillea Millefolium*, Gastric Ulcer, Hepatotoxicity, Rat, Indomethacin

*چکیده

زمینه: گیاه بومادران جهت درمان بسیاری از عارضه‌ها مانند اختلال‌های دستگاه گوارش و زخم‌های آن قابل استفاده است.
هدف: این مطالعه به منظور تعیین اثر عصاره آبی-الکلی گیاه بومادران بر روی زخم معده و کبد موش صحرائی انجام شد.

مواد و روش‌ها: برای استخراج عصاره گیاه از روش خیساندن استفاده شد و ایجاد زخم معده در موش صحرائی پس از ۷۲ ساعت رژیم گرسنگی تجویز خوراکی ۳۰ میلی گرم بر کیلوگرم سوسپانسیون ایندومتاسین در کربوکسی متیل سلولوز ۱٪ صورت گرفت. سپس عصاره هیدروالکلی بومادران روزانه یک بار با مقادیر ۱۲۵، ۲۵۰، ۵۰۰، ۱۰۰۰ و ۱۵۰۰ میلی گرم بر کیلوگرم به مدت ۲ هفته به آنها خوراندند و پس از پایان دوره درمان، حیوان‌ها را کشته و معده آنها به صورت میکروسکوپی و میکروسکوپی معاینه شدند. سپس تعداد زخم‌ها در گروه بدون درمان با گروه‌هایی که مقادیر مختلف عصاره گیاهی را دریافت کرده بودند، مورد مقایسه قرار گرفت. همچنین از کبد این حیوان‌ها نیز نمونه برداری شده تا از نظر آسیب‌شناسی مورد مطالعه قرار گیرد.

یافته‌ها: تمام مقادیر به کار رفته به طور معنی‌داری موجب بهبود زخم حاصل از ایندومتاسین شدند ($P < 0.05$). اما سه مقدار ۵۰۰، ۱۰۰۰ و ۱۵۰۰ میلی گرم بر کیلوگرم عصاره اثر بهتری در درمان زخم داشتند که از این سه، مقدار ۵۰۰ میلی گرم بر کیلوگرم به عنوان بهترین دوز کاربردی پیشنهاد شد، چرا که هیچ‌گونه عارضه کبدی ایجاد نکرد. البته مقدار ۱۰۰۰ میلی گرم بر کیلوگرم نیز به خاطر تغییرهای مختصر و قابل برگشت در کبد دوز مطلوبی به نظر می‌رسد.

نتیجه‌گیری: گیاه بومادران جهت درمان زخم معده مناسب است.

کلیدواژه‌ها: بومادران، زخم معده، سیست کبدی، موش صحرائی، ایندومتاسین

* استادیار بخش پاتولوژی دانشگاه علوم پزشکی اهواز ** مربی و عضو هیأت علمی دانشگاه علوم پزشکی اهواز *** متخصص داخلی
آدرس مکاتبه: اهواز، دانشگاه علوم پزشکی چمران اهواز، دانشکده پزشکی، بخش پاتولوژی، تلفن ۰۹۱۶۱۱۳۳۲۱۵

*** مقدمه :**

یکی از مزایای گیاهان دارویی در مقایسه با داروهای شیمیایی این است که در گیاهان دارویی، ماده یا مواد مؤثر در کنار بسیاری از ترکیب های دیگر قرار گرفته که ممکن است موجب تشدید جذب گوارشی، اثر درمانی دارو و باعث کاهش عوارض جانبی و سمیت آن شوند.^(۱) از آنجا که بیماری های دستگاه گوارش مانند گاستریت، زخم معده و اثنی عشر بسیار شایع هستند و جهت درمان این بیماری ها داروهای مختلف شیمیایی مصرف می شود که در اثر استمرار مصرف، عوارض جانبی فراوانی ظاهری شود که گاهی بسیار شدید و خطرناک هستند، بر این اساس همواره سعی بر آن بوده که از داروهای استفاده شود که در عین مؤثر بودن عوارض کمتری داشته باشند. لذا همسو با این طرز تلقی علمی، تاکنون عصاره های مختلفی از گیاه بومادران که یک گیاه علفی از خانواده کمپوزیته است و در کشور ما بیشتر در مازندران و گرگان رشد می کند، مورد بررسی قرار گرفته است. در سال ۱۹۶۹، گلدبرگ و همکاران نشان دادند که عصاره آبی گیاه حاوی پروتئین و کربوهیدراتی است که قادر است به میزان ۲۵ درصد التهاب را کاهش دهد.^(۲) در مطالعه دیگر که توسط والانت در سال ۱۹۹۴ انجام شد فلاونوئید گلیکوزیدها از عصاره آبی گیاه استخراج شده و نشان داد که این ماده خاصیت ضد آرتروز روماتوئید و نقرس حاد مفصلی را داراست.^(۳) در این مطالعه نیز اثر ضد التهابی و ترمیمی عصاره هیدروالکلی گیاه بومادران در درمان زخم معده در موش صحرایی بررسی شد و عوارض کبدی بومادران نیز مورد توجه قرار گرفت.

*** مواد و روش ها :**

این مطالعه با روش دوز- پاسخ در دانشگاه علوم پزشکی اهواز انجام شد. عصاره آبی-الکلی گیاه بومادران خریداری شده از شرکت گل داروی اصفهان با روش خیسانیدن، تهیه شد. بدین ترتیب که سرشاخه های گلدار و ساقه های جوان گیاه آسیاب و به ازای هر گرم از پودر

گیاه، ۵ میلی لیتر حلال آبی-الکلی (۲۰ درصد آب و ۸۰ درصد الکل) به آن اضافه شد و پس از سه روز عصاره تهیه شده توسط کاغذ صافی واتمن شماره یک صاف و توسط دستگاه تقطیر در خلأ غلیظ شد.^(۴)

پودر ایندومتاسین USP با کد ۵۲۱۵ از کارخانه تولید دارو و پودر کربوکسی متیل سلولز (CMC) از محصولات کارخانه BDH انگلیس با شماره Art: P.N 27649 تهیه شد.

موش های صحرایی نر و ماده از گونه N-MRI با وزن ۱۸۰ تا ۲۰۰ گرم بودند که همگی در اتاق حیوان ها در شرایط ۱۲ ساعت روشنایی و ۱۲ ساعت تاریکی و با درجه حرارت ۲۵ درجه سانتی گراد نگه داری و از غذای فشرده و آب تصفیه لوله کشی شهر تغذیه می شدند. برای خوراندن دارو یا عصاره گیاه به حیوان ها از سرنگی استفاده شد که به جای سر سوزن، کاتتر به آن وصل شده بود و در حالی که حیوان از پشت سر گرفته می شد کاتتر را وارد دهانش کرده تا نوک آن در ابتدای مری حیوان قرار گیرد. سپس با فشار بر پیستون سرنگ، مقدار دارو یا عصاره محاسبه شده جهت هر موش به آن خورنده می شد.

برای انجام این تحقیق حیوان ها به مدت ۷۲ ساعت گرسنه نگه داشته شدند تا محتویات معده آنها کاملاً تخلیه شود و بعد از اتمام این رژیم موش ها در گروه ۸ تایی تقسیم شده و به صورت ذیل تحت تجویز خوراکی قرار گرفتند:

گروه ۱- دریافت کننده سوسپانسیون ایندومتاسین ۳۰ میلی گرم بر کیلوگرم

گروه ۲- دریافت کننده محلول یک درصد کربوکسی متیل سلولز ۱۰ میلی گرم بر کیلوگرم

گروه ۳- دریافت کننده آب مقطر با دوز ۱۰ میلی گرم بر کیلوگرم

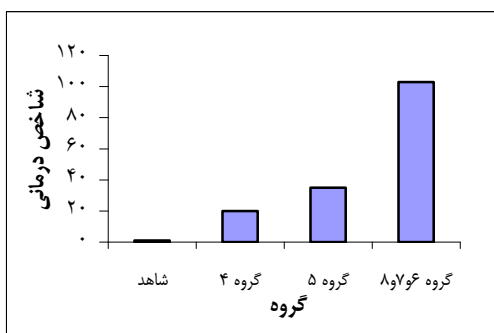
گروه ۴- دریافت کننده ایندومتاسین و عصاره بومادران ۱۲۵ میلی گرم بر کیلوگرم برای دو هفته متمادی

گروه ۵- دریافت کننده ایندومتاسین و عصاره بومادران ۲۵۰ میلی گرم بر کیلوگرم برای دو هفته متمادی

گروه ۶- دریافت کننده ایندومتاسین و عصاره بومادران ۵۰۰ میلی گرم بر کیلوگرم برای دو هفته متمادی

زخم های معده ترمیم یافته و ضخامت مخاط به حد طبیعی رسید و هیچ التهابی در آن دیده نشد، اما در کبد تورم هیاتوسیت های اطراف ورید مرکزی وجود داشت که این تورم باعث فشردگی سینوزوئیدها شد. در ضمن گروه هایی که به جای سوسپانسیون ایندومتاسین، آب مقطر و محلول کربوکسی متیل سلولز ۱ درصد دریافت کرده بودند، هیچ گونه آسیب معدی نشان ندادند. کاربرد سرم فیزیولوژی نیز، تأثیری در بهبودی زخم معده ناشی از ایندومتاسین نداشت (نمودار شماره ۱).

نمودار ۱- مقایسه شاخص درمانی مقادیر مختلف عصاره بومادران نسبت به زخم معده ناشی از ایندومتاسین



گروهی که روزانه ۵۰۰ میلی گرم برکیلوگرم عصاره هیدروالکلی دریافت نموده بودند، زخم ها بهبودی کامل یافته اما تجمع پراکنده لنفوسیت ها در مخاط و زیر مخاط مشاهده شد که حاکی از التهاب مختصر در بافت معده بود (شکل شماره ۱).

گروه ۷- دریافت کننده ایندومتاسین و عصاره بومادران ۱۰۰۰ میلی گرم برکیلوگرم برای دو هفته متمادی
گروه ۸- دریافت کننده ایندومتاسین و عصاره بومادران ۱۵۰۰ میلی گرم برکیلوگرم برای دو هفته متمادی
گروه ۹ یا گروه شاهد برای گروه درمان دریافت کننده ایندومتاسین و سرم فیزیولوژی ۱۰ میلی لیتر برکیلوگرم برای دو هفته متمادی

لازم به ذکر است که گروه یک نماینده شاهد زخم و گروه دو و سه شاهد منفی زخم بودند. موش های این سه گروه پس از ۵ ساعت، با تجویز اتر بی هوش و معده آنها از شکم خارج شد و با سرم فیزیولوژی شستشو داده شد تا مقدار و حدود زخم های ایجاد شده مشخص شود. گروه ۴ تا ۸ گروه های درمانی بودند که بعد از ایجاد زخم معده توسط ایندومتاسین پس از گذشت ۵ ساعت به ترتیب مقادیر ۱۲۵، ۲۵۰، ۵۰۰، ۱۰۰۰، ۱۵۰۰ میلی گرم برکیلوگرم از عصاره بومادران را روزانه به مدت دو هفته به صورت خوراکی دریافت نمودند و پس از پایان این مدت، موش ها کشته و مطالعه میکروسکوپی بر روی معده آنها انجام شد. در پایان برای مطالعات هیستوپاتولوژی، معده و کبد تمام موش ها از بدن آنها خارج شد و به طور جداگانه در فرمالین ۱۰ درصد قرار گرفت تا ثابت شوند و سپس از تمامی نمونه ها برش های ۴ تا ۶ میکرونی تهیه و با روش H&E رنگ آمیزی شدند.

برای تعیین شاخص درمان درمان گروه درمانی از فرمول زیر استفاده شد:

$$\frac{\text{شاخص زخم گروه آزمون} - \text{شاخص زخم گروه شاهد}}{\text{شاخص زخم گروه شاهد}} \times 100$$

* یافته ها :

بررسی های هیستوپاتولوژیک نشان داد که عصاره هایی با مقدار ۱۲۵ و ۲۵۰ میلی گرم برکیلوگرم بر روی زخم های معده ناشی از ایندومتاسین اثر ترمیمی مختصری داشته، ولی این مقادیر در بافت کبد هیچ گونه تغییر پاتولوژیکی خاصی ایجاد نمی کرد و این عضو به همان حالت طبیعی دیده شد. در گروه دریافت کننده ۱۵۰۰ میلی گرم برکیلوگرم عصاره هیدروالکلی بومادران،

شکل ۱- نمای میکروسکوپی معده موش صحرایی پس از دو هفته درمان خوراکی با عصاره بومادران با مقدار ۵۰۰ میلی گرم برکیلوگرم (H&Ex10)

گلبول های قرمز که دال بر وجود احتقان است در این عضو دیده می شد.

در بافت کبد این گروه نیز احتقان بسیار مختصری مشاهده شد (شکل شماره ۲).

* بحث و نتیجه گیری :

این مطالعه نشان داد که تمام مقادیر تجویز شده این عصاره به طور معنی داری زخم ایجاد شده در معده توسط ایندومتاسین را درمان می کند و از نظر بافت شناسی نیز مشاهده شد که سه مقدار ۵۰۰، ۱۰۰۰، ۱۵۰۰ میلی گرم بر کیلوگرم بیش ترین اثر درمانی را دارند، به طوری که این مقادیر توانستند زخم ایجاد شده توسط ایندومتاسین را حدوداً ۱۰۰ درصد درمان و ترمیم نمایند. از طرف دیگر در این مطالعه سمیت کبدی احتمالی مقادیر تجویز شده عصاره نیز مورد بررسی قرار گرفت تا بدین وسیله مؤثرترین دوز درمانی زخم معده که تا حد امکان فاقد عارضه کبدی باشد تعیین شود، که پس از بررسی های ماکروسکوپی و میکروسکوپی مشخص شد که بهترین مقدار عصاره برای درمان زخم های معده ناشی از ایندومتاسین، مقدار ۵۰۰ میلی گرم بر کیلوگرم است که فاقد عارضه سوء در کبد است و التهاب موجود در بافت معده را می توان با ادامه چند دوز دیگر همین مقدار درمان و برطرف نمود. البته دوز ۱۰۰۰ میلی گرم بر کیلوگرم با توجه به بهبودی کامل مخاط معده و تغییرات مختصر و قابل برگشت در کبد نیز دوز مطلوبی به نظر رسید.

بنابراین به طور کلی می توان گفت که گیاه بومادران علاوه بر خاصیت ضد اکسیداتیو، ضد میکروبی و ضد نئوپلاستیک در درمان بیماری های دستگاه گوارش نقش مهمی دارد و فعالیت های ضد التهابی و ترمیمی مناسبی برای درمان زخم معده داراست. (۴ و ۶ و ۷)

* مراجع :

۱. صمصام شریعت هادی، معطر فریبرز. درمان با گیاه، چاپ هفتم، تهران، انتشارات تهران، ۱۳۷۶، ۷
2. Goldberg AS, Mueller EC, Eigen E, Desalva SJ. Isolation of the anti inflammatory principles from *Achillea millefolium*. Pharm Sci. 1969 Aug ; 58: 938-941

شکل ۲- نمای میکروسکوپی کبد موش صحرایی پس از دو هفته درمان خوراکی با عصاره بومادران با مقدار ۵۰۰ میلی گرم بر کیلوگرم (H&Ex4)

در گروه دریافت کننده عصاره بومادران با دوز ۱۰۰۰ میلی گرم بر کیلوگرم زخم های معده ترمیم یافته و ضخامت مخاط به اندازه طبیعی رسیده و بافت معده هیچ گونه واکنش التهابی نشان نداده بود (شکل شماره ۳).

شکل ۳- نمای میکروسکوپی معده موش صحرایی پس از دو هفته درمان خوراکی با عصاره بومادران با مقدار ۱۰۰۰ میلی گرم بر کیلوگرم (H&Ex10)

در بافت کبد نیز تجمع شدید لنفوسیتی در فضای پورت و در داخل لوبول ها دیده می شد، همچنین اتساع سینوزوئیدها به طور پراکنده و تجمع

3. Valant Vetschera KM. Therapeutic significance of C-Glycosylflavon accumulation in Achillea. Science Pharmaceutia 1994; 62: 323-30
۴. صمصام شریعت هادی. عصاره گیری و استخراج مواد مؤثر گیاهان دارویی و روش های شناسایی و ارزیابی آنها. چاپ اول، اصفهان، انتشارات مانی، ۱۳۷۱، ۱۹-۱۰
۵. دانیل واین. اصول و روش های زیست. چاپ دوم، تهران، انتشارات امیرکبیر، ۱۳۶۸، ۶۶-۲۴۶
6. Baser KH, Demirci B et al. Composition and antimicrobial activity of the essential oil of Achillea mutifida. Planta Med 2002 Oct; 68(10):941-3
7. Lin LT, Liu LT et al. In vitro anti-hepatoma activity of fifteen natural medicines from Canada. Phytother Res 2002 Aug; 16(5): 440-4
8. Kastner U, Sosa S, Wolf M, Tubaro A et al. Phytochemical and pharmacological investigation of herbal teas prepared from different taxa belonging the Achillea to millefolium. Science Pharmaceutica 1994; (62): 323-30