

گزارش موردی Case report

جداسازی دوقلوهای به هم چسبیده زایفوامفالوپاگوس در قزوین

دکتر سعید طرلان* دکتر صادق صادقی‌پور*

A report on separation of Xipho-Omphalopagus conjoined twins from Qazvin

S Tarlan❖ S Sadegipor

دریافت: ۸۶/۵/۱۸ پذیرش: ۸۶/۱۰/۲

*Abstract

Conjoined twins are among the most uncommon children abnormalities occurring at a prevalence of approximately 1 in 50/000-100/000 births. Omphalopagus is the second most common form of conjoined twinning after thoracopagus and in such conditions the liver, pancreas and biliary tree, and intestine may be shared between twins. Precise pre-operative evaluations, proper surgical plan, availability of different experienced teams are necessary for successful operation. The present xipho-omphalopagus twins were delivered through C/S. This is a report on successful separation of xipho-omphalopagus conjoined twins.

Keywords: Conjoined Twins, Omphalopagus, Neonatal Abnormalities, Surgery

* چکیده

دوقلوهای به هم چسبیده از نادرترین ناهنجاری‌های کودکان می‌باشد و شیوعی حدود یک در هر ۵۰ تا ۱۰۰ هزار تولد را دارد. نوع امفالوپاگوس (دوقلوهای به هم چسبیده از ناحیه ناف) بعد از توراکوپاگوس، شایع‌ترین شکل دوقلوهای به هم چسبیده است و ممکن است نوزادان کبد، پانکراس، مجاری صفراوی و روده مشترک داشته باشند. نوزادان، دوقلوی به هم چسبیده زایفوامفالوپاگوس که در این مقاله معرفی می‌شوند، به روش سزارین به دنیا آمدند و جداسازی موفقیت‌آمیز آنها در سن ۳ ماه و ۱۳ روزگی انجام شد. ارزیابی‌های دقیق قبل از عمل، طراحی صحیح عمل جراحی و گروه‌های تخصصی مختلف در موفقیت‌آمیز بودن عمل جراحی سهم عمده‌ای دارند.

کلیدواژه‌ها: دوقلوی به هم چسبیده، امفالوپاگوس، ناهنجاری‌های نوزادان، جراحی

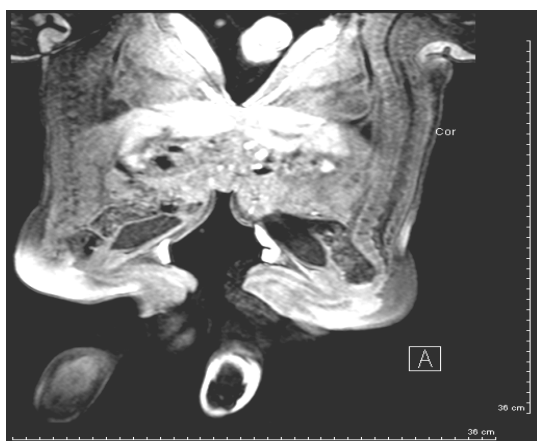* استادیار جراحی کودکان دانشگاه علوم پزشکی قزوین

آدرس مکاتبه: قزوین، ابتدای خیابان فلسطین، بیمارستان کودکان قدس، تلفن ۰۲۸۱-۳۳۳۴۸۰۷-۱۰

*** مقدمه:**

اکوکاردیوگرافی نشان داد که دو قلب مجزا و سالم داشتند.

در سونوگرافی شکم اشتراک و چسبندگی قسمتی از کبد آنها دیده شد، ولی سیستم صفراوی آنها مستقل بود. MRI قبل از عمل جراحی نیز گویای اشتراک قسمتی از کبد آنها بود (شکل شماره ۱).



شکل ۱- MRI دوقلوهای به هم چسبیده قبل از عمل

نوزادان به راحتی تغذیه را تحمل کردند و بعد از آن که وزن آنها به ۱۲ کیلوگرم رسید کاندید جداسازی شدند که در این هنگام سه ماه و سیزده روزه بودند. در اتاق عمل کاتترهای وریدی، شریانی، ورید مرکزی، Arterial line، ادراری و معدی تعبیه شدند. قل‌ها از گردن به پایین پرپ شدند. روی مسیر مشترک پوستی آنها برش عمودی داده شد و لوپ‌های روده کوچک یکی از قل‌ها که وارد حفره شکمی قل دیگر شده بود، خارج شدند. سپس قسمتی از کبد که به هم چسبیده بود با دستگاه Radio surgery از هم جدا شده و عروق خونی و مجاری صفراوی کوچک آنها بسته شدند. بعد از قطع دیواره پوستی مقابل، قل‌ها کاملاً از هم جدا شده و در وضعیت خوابیده به پشت قرار گرفتند. در نهایت ترمیم فاشیا و پوست و بازسازی ناف انجام شد (شکل شماره ۲).

شیوع دوقلوهای حدود یک در هر ۹۰ مورد تولد زنده و شیوع تولد دوقلوهای به هم چسبیده حدود یک در هر ۵۰ تا ۱۰۰ هزار تولد زنده است.^(۱و۲)

تشخیص قبل از تولد دوقلوهای به هم چسبیده نشان داده است که حدود یک چهارم آنها قبل از تولد در داخل رحم می‌میرند و بیش از نیمی از آنها بعد از تولد فوت می‌کنند؛ بنابراین حدود ۲۰ درصد آنها شانس زنده ماندن برای جدا شدن را دارند.^(۳) این شانس در دختران سه برابر پسران است.

دو نظریه فیوژن و فیشن در مورد جنین‌شناسی این دوقلوها مطرح شده که هیچ‌کدام هنوز ثابت نشده‌اند.^(۴و۵) رایج‌ترین طبقه‌بندی بالینی برای دوقلوهای به هم چسبیده، طبقه‌بندی potter & craig است که در آن امفالوپاگوس تقریباً ۳۳ درصد موارد را تشکیل می‌دهد و بعد از توراکوپاگوس (۴۰ درصد) شایع‌ترین شکل به حساب می‌آید.^(۶)

*** معرفی بیمار:**

نوزادان، دوقلوی به هم چسبیده پسر بودند و در سن ۳۵ هفته حاملگی به روش سزارین به دنیا آمدند. وزن آنها هنگام تولد ۴۸۰۰ گرم بود و بعد از تولد بلافاصله به بخش مراقبت‌های ویژه نوزادان (NICU) بیمارستان قدس قزوین منتقل شدند. ناف و بند ناف آنها مشترک بود، دفع مکنیوم داشتند و تورم شکمی نداشتند. یک قل هیدروسل و قل دیگر عدم نزول یک‌طرفه بیضه داشت.

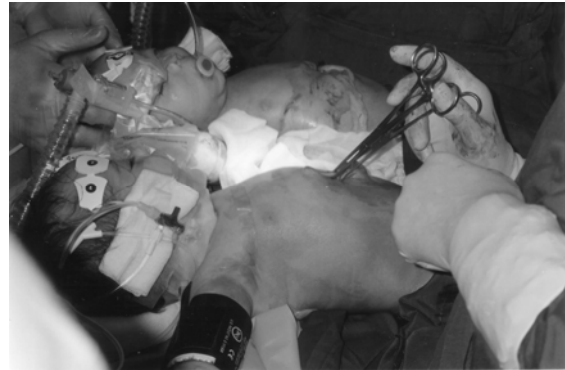
تمام آزمایش‌های انجام شده برای آنها طبیعی بود. عکس سینه و شکم به جز اتصال زائده گزیفوئید استخوان جناغ ناهنجاری واضحی را نشان نداد.

به یکی از قل‌ها ماده کنتراست خورانده شد و در رادیوگرافی مشخص شد که ارتباطی بین دستگاه گوارش آنها وجود ندارد و فقط قوس‌های روده کوچک یکی از قل‌ها وارد حفره شکمی قل دیگر شده بود.

سن جداکردن دوقلوها در بقای آنها اهمیت دارد. اگر جداسازی در دوره نوزادی انجام شود، احتمال زنده ماندن کم‌تر از ۵۰ درصد است ولی اگر در سن ۶ ماهگی یا بیش‌تر انجام شود، این احتمال به ۹۰ درصد می‌رسد.^(۱۰) هوپل در مطالعه‌ای بر روی ۱۶۷ مورد دوقلویی در سال ۱۹۹۰، شانس بقا را ۶۴ درصد گزارش کرد.^(۱۱) موارد توراکوپاگوس، کرانیوپاگوس و امفالوپاگوس (به ترتیب از ناحیه قفسه سینه، جمجمه و ناف) بیش‌ترین مرگ و میر را دارند (به ترتیب ۵۱، ۴۸ و ۳۲ درصد). در صورتی که مرگ و میر در موارد ایسکیوپاگوس ۱۹ درصد و در موارد پایگوپاگوس ۲۳ درصد است.^(۱۱)

امفالوپاگوس بعد از توراکوپاگوس شایع‌ترین شکل دوقلوهای به هم چسبیده را تشکیل می‌دهد که در بسیاری از موارد با یکدیگر همراه هستند و نوع توراکوامفالوپاگوس را تشکیل می‌دهند. شکل‌های نادرتری از آن مثل parasitic omphalopagus نیز وجود دارد.^(۱۲) در نوع امفالوپاگوس غیر از پوست، فاشیا و عضلات، احتمال اشتراک و به هم چسبیدن کبد، پانکراس، مجاری صفراوی و روده نیز وجود دارد. لذا بررسی این اعضا قبل از عمل جراحی الزامی است. البته بررسی قلب در همه انواع به خصوص توراکوپاگوس و امفالوپاگوس نیز ضروری است. لذا اکوکاردیوگرافی، بررسی دستگاه گوارش فوقانی با ماده کنتراست، اسکن DISIDA، سونوگرافی و MRI در زمان مناسب قبل از عمل باید انجام شد.

نکته دیگر در طراحی عمل جراحی دوقلوهای به هم چسبیده، وضعیت پوست و جدار شکم آنهاست. گاهی لازم است قبل از عمل جراحی اصلی از بسط دهنده‌های بافتی (Tissue expander) یا در حین عمل جراحی اصلی از تکه‌های پوستی مناسب استفاده کرد. ارزیابی دقیق وسعت ناهنجاری‌های موجود قبل از عمل، انتخاب زمان مناسب عمل، وجود گروه‌های مختلف تخصصی پزشکی و پرستاری و تجربه آنها در پیش‌آگهی جراحی بسیار تأثیرگذار است.



شکل ۲- دوقلوهای به هم چسبیده بعد از جداسازی

بستن فاشیا و پوست انجام شد و پوست بدون کشش و بدون نیاز به مواد مصنوعی بسته شد. طول مدت عمل حدود ۴ ساعت بود. سپس نوزادان به بخش مراقبت‌های ویژه نوزادان منتقل شدند. بعد از عمل قل کوچک‌تر دچار آتکتازی ریه شد که با اقدام‌های طبی و فیزیوتراپی بهبود یافت. از روز سوم بعد از عمل، تغذیه خوراکی شروع شد و روز چهارم از بخش مراقبت‌های ویژه مرخص و به بخش عادی منتقل شدند. هفت روز بعد از عمل جراحی نوزادان با حال عمومی خوب از بیمارستان مرخص شدند.

* بحث و نتیجه‌گیری:

علت دوقلویی به هم چسبیده به طور کامل مشخص نشده است. اما پزشکان معتقدند که این وضعیت در اثر حاملگی تک تخمی که جداسازی کامل دیسک جنینی در حدود روزهای ۱۵ تا ۱۷ جنینی صورت نمی‌گیرد، ایجاد می‌شود.^(۷) این امر در سونوگرافی هفته ۱۲ حاملگی تشخیص داده می‌شود تا زایمان در مراکز با امکانات درمانی مناسب انجام شود.^(۸) البته در نوزادان گزارش شده، دوقلویی به هم چسبیده با سونوگرافی قبل از تولد تشخیص داده نشده بود.

اولین جداسازی موفقیت‌آمیز دوقلوهای به هم چسبیده در سال ۱۶۸۹ میلادی توسط فاتیو بر روی یک دوقلوی امفالوپاگوس که توسط یک پل پوستی به هم چسبیده بودند، انجام شد.^(۹)

6. Potter EL, Craig JM. Pathology of the fetus and infant. 3rd ed. Chicago: Mosby-year book 1975
7. Spitz L, Kiely EM. Experience in the management of conjoined twins. Br J Surg 2002; 89(9): 1188-92
8. Schmidt W, Heberling D, Kubli F. Antepartum ultrasonographic diagnosis of conjoined twins in early pregnancy. Am J Obstet Gynecol 1981 Apr 15; 139(8): 961-3
9. Votteler T. Conjoined twins. In: Welch KJ, Randolph JG, Ravith MM, editors. Pediatric Surgery. 4th ed. Chiago: year book Medical Publishers; 1986. 829-36
10. O'Neil JA Jr, Holcomb GW 3rd, Schnaufer L, et al. Surgical experience with thirteen conjoined twins. Ann Surg 1988 Sep; 208(3): 229-312
11. Hoyle RM. Surgical separation of conjoined twins. Surg Gynecol Obstet 1990 Jun; 170(6): 549-62
12. De Ugarte GDA, Boechat MI, Shaw WW, et al. Parasitic omphalopagus complicated by omphalocele and congenital heart disease. J Pediatr Surg 2002 Sep; 37(9): 1357-8

* سپاسگزاری:

از همکاری آقایان دکتر مرتضی حبیبی، دکتر عباس حسینی جهرمی، دکتر حسین معینی، دکتر معصومه حسینی ولمی، دکتر مهیار و خانم دکتر جواهری و پرستاران اتاق عمل، بخش های نوزادان و مراقبت های ویژه تشکر می شود.

* مراجع:

1. Cywes S, Millar AJW, Rode H, Brown RA. Conjoined twins: the Cape Town experience. Pediatr Surg Int 1997 Apr; 12(4): 234-48
2. O' Neill JA Jr. Conjoined twins. In: O' Neill JA, Rowe MI, Grosfeld JG, editors. Pediatric Surgery. 5th ed. St louis, Mosby-year book 1998. 1925
3. Mackenzie TC, Crombleholme TM, Johnson MP, et al. The natural history of prenatally diagnosed conjoined twins. J Pediatr Surg 2002 Mar; 37(3): 303-9
4. Zimmerman AA. Embryologic and anatomic considerations of conjoined twins. National foundation 1967; 3: 18
5. Spencer R. Theoretical and analytical embryology of conjoined twins: part I: embryogenesis. Clin Anat 2000; 13(1):36-53