

## Effects of pulsed magnetic field on healing of tibial bone lesion in rabbits

T. Haghdoos Abargouei\*

F. Tabeie\*\*

F. Sahebjam\*\*\*

A. Piriaei\*\*\*\*

F. Fadaei Fathabadi\*\*\*\*

A. Amini Afshar\*\*\*\*\*

MR. Jallili\*\*\*\*\*

\*M.Sc. Student of Anatomy, School of Medicine, Shahid Beheshti University of Medical Sciences, Tehran, Iran

\*\*Associate Professor of Biophysics, School of Rehabilitation, Shahid Beheshti University of Medical Sciences, Tehran, Iran

\*\*\*Veterinarian, Ophthalmic Research Center, Shahid Beheshti University of Medical Sciences, Tehran, Iran

\*\*\*\*Assistant Professor of Anatomy, School of Medicine, Shahid Beheshti University of Medical Sciences, Tehran, Iran

\*\*\*\*\*Instructor of Anatomy, School of Medicine, Shahid Beheshti University of Medical Sciences, Tehran, Iran

### \*Abstract

**Background:** The effects of non-invasive physical agents on wound and bone fracture healing have been considered by investigators of different medical fields. Several studies have been conducted about the effects of magnetic field on bone fracture healing.

**Objective:** The purpose of this study was to investigate the effects of pulsed magnetic fields on healing of tibial bone lesion in rabbits.

**Methods:** This experimental study was performed in Shahid Beheshti University of medical sciences in 2014. Eight New Zealand male rabbits were divided into control (with bone lesion) and experimental (with bone lesion and under pulsed magnetic field therapy) groups. A 4×10 cm bone lesion with 2 mm depth was made by surgery on both tibias of each rabbit. One month after surgery, the rabbits in the experimental group underwent 75 Hz pulsed magnetic field therapy with 4 mT intensity in lesion site for 30 days and 4 hours a day. Forty, 50 and 60 days after surgery, bone healing was evaluated with digital radiographs and bone density was measured in lesion sites. Data were analyzed using T- test.

**Findings:** Mean relative bone density in lesion sites was 138.50, 150.73 and 168.30 for 8 bit grey scale in the experimental group during three consecutive imaging and showed %17.89, %15.46 and %16.59 increase in comparison with the control group.

**Conclusion:** With regards to the results, it seems that pulsed magnetic field therapy improves healing of bone fracture through increasing bone density in fracture site and can be used after orthopedic surgeries.

**Keywords:** Magnetic Field Therapy, Bone Fractures, Rabbits, Tibia

**Citation:** Haghdoost Abargouei T, Tabeie F, Sahebjam F, Piriaei A, Fadaei Fathabadi F, Amini Afshar A, Jallili MR. Effects of pulsed magnetic field on healing of tibial bone lesion in rabbits. J Qazvin Univ Med Sci. 2015; 19 (3): 11-17.

**Corresponding Address:** Faraj Tabeie, Department of Nuclear Medicine, Taleghani Hospital, Shahid Beheshti University of Medical Sciences, Tehran, Iran

**Email:** tabeiefar@gmail.com

**Tel:** +98-21- 22432556

**Received:** 6 Oct 2014

**Accepted:** 16 Feb 2015

## اثر میدان مغناطیسی پالسی بر بهبود ضایعه استخوانی تییبای خرگوش

طاهره السادات حق دوست ابرقوئی\* دکتَر فرج تابی\*\* دکتَر فرزین صاحب جمع\*\*\* دکتَر عباس پیریایی\*\*\*\* دکتَر فاطمه فدایی فتح‌آبادی\*\*\*\*  
احمد امینی افشار\*\*\*\*\* دکتَر محمدرضا جلیلی\*\*\*\*

\* دانشجوی کارشناسی ارشد علوم تشریح دانشکده پزشکی دانشگاه علوم پزشکی شهید بهشتی، تهران، ایران  
\*\* دانشیار فیزیک پزشکی دانشکده علوم توانبخشی و گروه پزشکی هسته‌ای دانشکده پزشکی دانشگاه علوم پزشکی شهید بهشتی، تهران، ایران  
\*\*\* دام‌پزشک مرکز تحقیقات چشم دانشکده علوم پزشکی شهید بهشتی، تهران، ایران  
\*\*\*\* استادیار علوم تشریح دانشکده پزشکی دانشگاه علوم پزشکی شهید بهشتی، تهران، ایران  
\*\*\*\*\* مربی علوم تشریح دانشکده پزشکی دانشگاه علوم پزشکی شهید بهشتی، تهران، ایران

آدرس نویسنده مسؤول: تهران، دانشگاه علوم پزشکی شهید بهشتی، بیمارستان طالقانی، بخش پزشکی هسته‌ای، تلفن ۲۳۴۳۲۵۵۶-۰۲۱

Email: tabiefar@gmail.com

تاریخ پذیرش: ۹۳/۱۱/۲۷

تاریخ دریافت: ۹۳/۷/۱۴

### \* چکیده

**زمینه:** اثر عوامل فیزیکی غیرتهاجمی در ترمیم زخم و شکستگی استخوان مورد توجه محققین رشته‌های مختلف علوم پزشکی بوده و مطالعه‌های متعددی در مورد اثر میدان مغناطیسی بر بهبود شکستگی استخوان انجام شده است.

**هدف:** مطالعه به منظور تعیین اثر میدان مغناطیسی پالسی بسامد پایین بر روند ترمیم ضایعه استخوان تییبای خرگوش انجام شد.

**مواد و روش‌ها:** این مطالعه تجربی در سال ۱۳۹۳ در دانشگاه شهید بهشتی تهران بر روی ۸ خرگوش نر نیوزلندی انجام شد که به دو گروه شاهد (دارای ضایعه استخوانی) و آزمون (دارای ضایعه استخوانی و تحت میدان مغناطیسی پالسی) تقسیم شدند. بعد از جراحی هر دو پا، ضایعه‌ای با برداشتن بافت استخوانی به ابعاد ۴ در ۶ میلی‌متر و به عمق ۲ میلی‌متر ایجاد شد. گروه آزمون یک ماه بعد از جراحی تحت میدان مغناطیسی پالسی با بسامد ۷۵ هرتز و شدت ۴ میلی‌تسلا در محل ضایعه استخوانی به مدت ۳۰ روز و هر روز ۴ ساعت قرار گرفتند. در هر دو گروه روند التیام ضایعه استخوانی در روزهای ۴۰، ۵۰ و ۶۰ بعد از جراحی با رادیوگرافی دیجیتال ارزیابی شد. تراکم استخوان در محل ضایعه اندازه‌گیری و داده‌ها با آزمون آماری تی تحلیل شدند.

**یافته‌ها:** میانگین تراکم استخوانی نسبی در مقیاس هشت بیتی در محل ضایعه گروه آزمون طی سه تصویربرداری متوالی به ترتیب ۱۳۸/۵، ۱۵۰/۷۳، ۱۶۸/۳۰ اندازه‌گیری شد که نسبت به گروه شاهد به ترتیب ۱۷/۸۹٪، ۱۵/۴۶٪ و ۱۶/۵۹٪ افزایش نشان داد و تفاوت از نظر آماری معنی‌دار بود.

**نتیجه‌گیری:** با توجه به یافته‌ها به نظر می‌رسد اعمال میدان مغناطیسی پالسی باعث تسریع روند بهبودی شکستگی استخوان از طریق افزایش تراکم استخوانی در محل شکستگی می‌شود و می‌تواند بعد از اعمال جراحی ارتوپدی استفاده شود.

**کلیدواژه‌ها:** درمان با میدان مغناطیسی، شکستگی‌های استخوانی، خرگوش‌ها، استخوان تییبای

### \* مقدمه

الکترومغناطیسی بر روی ترمیم شکستگی استخوان‌های مختلف از جمله استخوان بلند مثل تییبای انجام شده است.<sup>(۱-۱۳)</sup> بارزنجی و همکاران تأثیر میدان مغناطیسی را بر ترمیم شکستگی تییبای خرگوش بررسی و افزایش سرعت در شکل‌گیری استخوان در ناحیه ترمیم را گزارش کردند.<sup>(۱۰)</sup> اسیوتیس و همکاران تأثیر میدان الکترومغناطیسی پالسی را در جوش خوردگی‌های تأخیری استخوان تییبای بررسی و شکل‌گیری و توسعه تراکولا در

شکستگی تییبای یکی از موارد شایع در فوریت‌های ارتوپدی است.<sup>(۱)</sup> علی‌رغم درمان‌های رایج شکستگی‌ها گزارش‌های متعددی درباره عدم جوش خوردگی و تأخیر در شکستگی‌ها گزارش شده است.<sup>(۲-۴)</sup> استفاده از عوامل فیزیکی غیرتهاجمی مثل امواج مافوق صوت و میدان الکترومغناطیسی جهت تسریع ترمیم شکستگی استخوان مورد توجه محققین بوده است.<sup>(۵-۷)</sup> مطالعه‌های مختلفی جهت بررسی اثر میدان الکتریکی، مغناطیسی و

(شرکت دارویی مینو)، فنیتوئین ۱ درصد (شرکت داروپخش) و اسپری اکسی تتراسایکلین (شرکت داروسازی و تاک) به مدت یک هفته به صورت روزانه استفاده شد و همزمان درمان موضعی انروفلوکساسین ۱ درصد به صورت تزریق زیرجلدی به میزان ۲۵ میلی گرم هم انجام شد.

یک ماه بعد از التیام زخم‌ها، عملیات میدان دهی به مدت یک ماه و هر روز به مدت ۴ ساعت در گروه آزمون انجام شد. دستگاه میدان مغناطیسی به کار رفته در تحقیق از دو بخش مولد و سیم پیچ تشکیل شده بود که بخش مولد موج پالسی با بسامد ۷۵ هرتز را تولید و با عبور دادن جریان از سیم پیچ استوانه‌ای به قطر ۲ سانتی متر، شدت میدان ۴ میلی تسلا در محل ضایعه ایجاد می‌کرد. جهت محدود کردن حرکت حیوان‌ها در حین اعمال میدان و تصویربرداری، از محفظه‌های چوبی استفاده شد.

رادیوگرافی سه بار بعد از اعمال میدان در روزهای ۴۰، ۵۰ و ۶۰ بعد از جراحی، توسط سیستم رادیوگرافی دیجیتال (Toshiba, DR-MRAD-D50S) از نمای جانبی هر دو پا انجام شد. تصاویر گرفته شده ابتدا در محیط Clear Canovas جهت انتخاب اندازه میدان و بزرگ‌نمایی پردازش شدند و سپس از ناحیه ضایعه توسط نرم‌افزار Digora Soredex جهت محاسبه تراکم استخوانی مورد پردازش قرار گرفتند. جهت محاسبه تراکم استخوانی در این نرم‌افزار ابتدا ناحیه مورد نظر توسط یک مستطیل سبز رنگ مشخص می‌شود. مستطیل طوری باید رسم شود که بیش تر نواحی ضایعه را در بر گیرد. سپس تراکم استخوانی برای ناحیه مشخص شده توسط نرم‌افزار محاسبه و مقادیر میانگین و انحراف معیار تراکم استخوانی نسبی در مقیاس هشت بیتی محاسبه می‌شود. محدوده مقادیر تراکم استخوانی نسبی در مقیاس هشت بیتی از صفر تا ۲۵۶ است (شکل شماره ۱).

میزان تراکم استخوان در محل ضایعه ایجاد شده طی سه بار تصویربرداری دیجیتال در دو گروه آزمون و شاهد با آزمون آماری تی تحلیل و با هم مقایسه شدند.

اندوستئوم در گروه تجربی را سریع‌تر از گروه شاهد گزارش کردند.<sup>(۱۱)</sup> هانمان و همکاران شکستگی‌های شدید استخوان اسکافوئید را به وسیله میدان الکترومغناطیسی پالسی تحت درمان قرار دادند که تأثیر مثبتی گزارش نشد.<sup>(۱۲)</sup> گریفین و همکاران نتایج مطالعه‌های انجام شده در مورد تأثیر میدان الکترومغناطیسی پالسی بر بهبود شکستگی‌ها را بررسی کردند و علی‌رغم وجود گزارش‌هایی دال بر تأثیر مثبت میدان بر ترمیم شکستگی، تحقیق بیش‌تر در این خصوص را پیشنهاد کردند.<sup>(۱۳)</sup> بنابراین تحقیق حاضر با هدف تعیین اثر میدان مغناطیسی پالسی بسامد پایین بر روند ترمیم ضایعه استخوان تیبیای خرگوش انجام شد.

### \* مواد و روش‌ها:

این مطالعه تجربی در سال ۱۳۹۳ در دانشگاه علوم پزشکی شهید بهشتی تهران بر روی ۸ سر خرگوش نر نیوزلندی با وزن تقریبی ۱/۵ کیلوگرم انجام شد. همه مراحل نگه‌داری و تیمار حیوان‌ها مورد تأیید کمیته اخلاق این دانشگاه قرار گرفت. خرگوش‌ها به طور تصادفی به دو گروه ۴ تایی تقسیم شدند: گروه شاهد که فقط ضایعه استخوانی داشت و گروه آزمون که علاوه بر ضایعه استخوانی، میدان مغناطیسی هم دریافت می‌کرد.

برای ایجاد ضایعه استخوانی، حیوان‌ها با تزریق عضلانی ۲۵ میلی گرم بر کیلوگرم کتامین ۱۰ درصد (شرکت Alfasan) و ۵ میلی گرم بر کیلوگرم زایلازین ۲ درصد (شرکت Alfasan) در عضله چهار سر رانی بی‌هوش شدند. قبل از شروع جراحی، ۲۵ میلی گرم بر کیلوگرم آنتی‌بیوتیک انروفلوکساسین ۱۰ درصد (شرکت عرفان) به صورت زیرجلدی تزریق شد. با کنار زدن عضلات محل جراحی و دسترسی به استخوان، به وسیله دریلی با مته ۲ میلی متر در ناحیه وسط قسمت خلفی خارجی تیبیا، ضایعه‌ای به صورت برداشتن بافت استخوانی به ابعاد ۴ در ۶ میلی متر و به عمق ۲ میلی متر ایجاد و پوست محل جراحی با نخ سیلک بخیه زده شد. جهت جلوگیری از عفونت، پمادهای موضعی زینک اکساید

### \* بحث و نتیجه گیری:

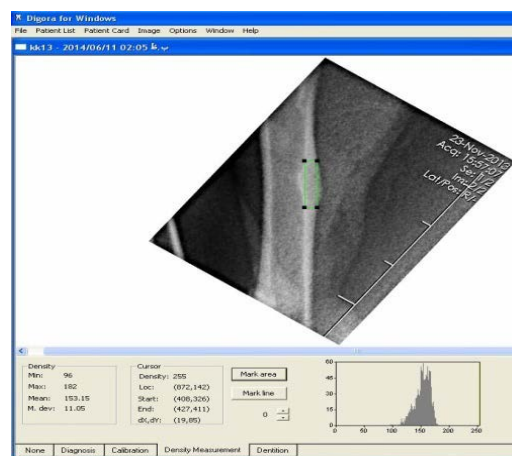
این مطالعه نشان داد تراکم استخوانی ناحیه ضایعه در گروهی که تحت میدان مغناطیسی پالسی قرار گرفتند، نسبت به گروه شاهد افزایش داشت که نشان دهنده تأثیر مثبت میدان مغناطیسی پالسی بر روند بهبودی ضایعه استخوانی بود.

تاکنون تحقیق‌های زیادی درباره اثرات میدان الکترومغناطیسی با ویژگی‌های مختلف بسامد، شدت میدان و نوع میدان بر ترمیم ضایعه بافت‌های بدن مثل استخوان انجام شده است.<sup>(۱۷-۱۴)</sup>

در مطالعه‌ای تأثیر میدان مغناطیسی پالسی در درمان جوش خوردگی‌های تأخیری و جوش نخوردن‌های استخوان تیبیا بررسی و گزارش شد که با اعمال میدان، ۷۷/۳ درصد از شکستگی‌هایی که در آن‌ها جوش خوردگی استخوان به تأخیر افتاده و یا این که اصلاً جوش نخورده بودند، ترمیم یافتند که این یافته با نتایج تحقیق حاضر همخوانی داشت.<sup>(۱۱)</sup>

در مطالعه دیگری تأثیر میدان مغناطیسی پالسی با بسامد ۱۵ هرتز به مدت ۲۴ ساعت بر ۵۸ بیمار دچار جوش خوردگی تأخیری در استخوان بلند با رادیولوژی دیجیتال هر سه ماه یک بار ارزیابی شد. میزان جوش خوردن در گروه آزمون نسبت به گروه شاهد در سه ماهه اول مطالعه افزایش نشان داد، ولی از نظر آماری معنی‌دار نبود. با افزایش زمان مطالعه به ۴/۸ ماه، میزان موفقیت در گروه آزمون ۷۷/۴ درصد و در گروه شاهد ۴۸/۱ درصد و تفاوت معنی‌دار شد. از طرف دیگر، فاصله زمانی بین ایجاد شکستگی و اعمال میدان با توجه به نحوه مراجعه، سابقه درمان و جراحی بیماران در تمامی آن‌ها یکسان نبود و اکثر بیماران در محل شکستگی ایمپلنت فلزی داشتند.<sup>(۱۸)</sup> در تحقیق حاضر، ارزیابی‌ها در فواصل ۴۰، ۵۰ و ۶۰ روز بعد از جراحی نشان دهنده افزایش معنی‌دار تراکم استخوانی در گروه آزمون بود. لذا تفاوت با تحقیق حاضر می‌تواند به علت استفاده از بسامد پایین‌تر از ۷۵ هرتز باشد. از سوی دیگر ایمپلنت فلزی می‌تواند باعث

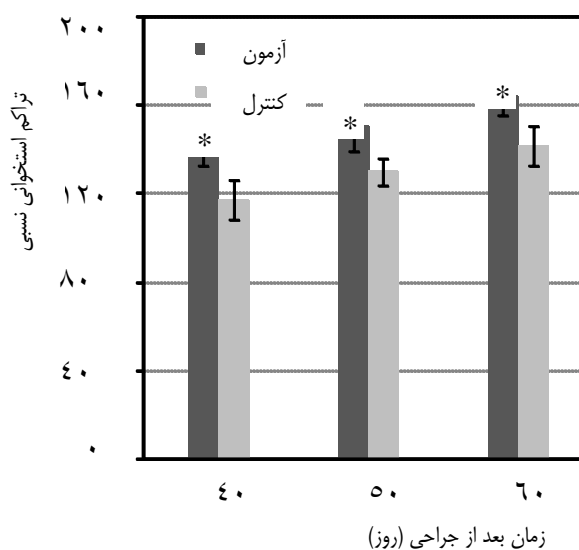
### شکل ۱- محاسبه تراکم استخوانی با مشخص کردن ناحیه ضایعه استخوانی



### \* یافته‌ها:

میانگین تراکم استخوانی نسبی در محل ضایعه گروه آزمون طی سه بار تصویربرداری متوالی در روزهای ۴۰، ۵۰ و ۶۰ بعد از جراحی به ترتیب ۱۳۸/۵، ۱۵۰/۷۳، ۱۶۸/۳۰ بود که نسبت به گروه شاهد به ترتیب ۱۷/۸۹، ۱۵/۴۶ و ۱۶/۵۹ درصد بیش‌تر و این تفاوت از نظر آماری معنی‌دار بود ( $P < 0.01$ ) (نمودار شماره ۱).

### نمودار ۱- مقایسه میانگین تراکم استخوانی ناحیه ضایعه در گروه‌های شاهد و آزمون در ۴۰، ۵۰ و ۶۰ روز بعد از جراحی ( $P < 0.01$ )



تجمع خطوط میدان در محل شکستگی شود.

در مطالعه‌ای اثر میدان مغناطیسی پالسی بر ۲۱۸ بیمار دچار شکستگی شدید تیبیا در دو گروه شاهد و آزمون مطالعه شد. مدت اعمال میدان ۶/۲ ساعت در روز و به مدت ۱۲ هفته بود و بیماران به مدت یک سال پی‌گیری شدند. در آن مطالعه اعمال میدان نتوانست از جراحی ثانویه جلوگیری کند و رادیوگرافی‌ها هم بهبودی در گروه آزمون را نشان نداد. تفاوت نتیجه آن مطالعه با تحقیق حاضر می‌تواند به علت شدت شکستگی باشد.<sup>(۱۹)</sup>

در مطالعه دیگری بیماران دچار شکستگی شدید در استخوان اسکافوئید در دو گروه آزمون و شاهد، با میدان‌دهی الکترومغناطیسی پالسی تحت درمان قرار گرفتند. روش‌های ارزیابی شامل معاینه بالینی و رادیوگرافی سی‌تی‌اسکن بود. نتایج مطالعه تفاوت معنی‌داری را بین گروه‌های شاهد و آزمون از نظر ترمیم شکستگی نشان نداد و حتی حساسیت به فشار و لمس در ناحیه انقباض‌دان تشریحی (snuff box) در گروه شاهد کم‌تر بود. تفاوت نتایج از نظر عدم افزایش میزان جوش خوردگی‌ها و عدم تأثیر مثبت بر التیام شکستگی‌ها با نتایج تحقیق حاضر می‌تواند به علت شکستگی‌های شدید در بیماران مورد بررسی باشد.<sup>(۱۲)</sup> در حالی که در تحقیق حاضر حیوان‌ها فقط یک نوع ضایعه استخوانی داشتند و کنترل عفونت به طور یکسان اعمال شد.

طی مطالعه‌ای اثر میدان مغناطیسی پالسی با بسامد بالا در بهبود شکستگی مندیبل بررسی شد و ۳۰ روز بعد از جراحی، تراکم استخوانی گروه آزمون نسبت به گروه شاهد ۵/۲ برابر افزایش نشان داد.<sup>(۸)</sup> با توجه به تفاوت بسامد به کار رفته و نوع استخوان با تحقیق حاضر، نتایج آن مطالعه با تحقیق حاضر توافق داشت.

طی مطالعه‌ای اثر میدان مغناطیسی استاتیک با قرار دادن ایمپلنتی مغناطیسی بر ضایعه ایجاد شده در فمور خرگوش بررسی شد. خرگوش‌ها به یک گروه شاهد و دو گروه آزمون تقسیم شدند که جهت قطب‌های میدان مغناطیسی در دو گروه آزمون متفاوت بود. تراکم

استخوانی به روش DEXA اندازه‌گیری شد و گروه‌های آزمون از نظر سرعت ترمیم نسبت به گروه شاهد اختلاف معنی‌داری نشان دادند. همچنین جهت قطبیت میدان مغناطیسی اثر معنی‌داری از نظر استخوان‌سازی در بین گروه‌ها ایجاد کرد. اگرچه نوع میدان به کار رفته در آن مطالعه (استاتیک) با تحقیق حاضر (پالسی) تفاوت داشت، ولی نتایج همسو بودند.<sup>(۲۰)</sup>

در مطالعه بارزنجی و همکاران نیز نتایج نشان‌دهنده تسریع در شکل‌گیری بافت استخوانی گروه آزمون در اطراف ایمپلنت در مقایسه با گروه شاهد بود. آن‌ها از میدان مغناطیسی پالسی با شدت ۵۰ گاوس استفاده کردند و تعداد استئوسیت‌ها، ضخامت پرستئوم و میزان تراکم‌کولا اندازه‌گیری شد.<sup>(۱۰)</sup>

در مطالعه‌ای سلول‌های بنیادی مزانشیمی استخوان‌ساز تحت میدان الکترومغناطیسی پالسی به مدت ۱۴ روز و روزی ۸ ساعت قرار گرفتند و نتایج نشان داد که میدان‌دهی باعث تسریع در تمایز سلول‌ها به سلول‌های استخوانی شد و بیان ژن‌های مربوط به استخوان‌سازی افزایش یافتند.<sup>(۲۱)</sup>

در مطالعه‌ای گزارش شد که سطوح کلسیم درون سلولی، با قرارگیری سلول‌ها در میدان مغناطیسی ۵۰ هرتز با شدت ۰/۸ میلی‌تسلا افزایش یافت؛ در حالی که در بسامدهای ۱۵، ۲۰، ۶۰، ۷۵ و ۱۰۰ هرتز با شدت‌های تا ۱/۴ میلی‌تسلا تأثیری مشاهده نشد. در آن مطالعه وابستگی تأثیر میدان الکترومغناطیسی در استخوان‌سازی به عواملی مثل بسامد، مدت زمان میدان‌دهی و شدت میدان نشان داده شد.<sup>(۲۲)</sup>

مقایسه نتایج تحقیق حاضر با سایر مطالعه‌ها نشان می‌دهد که با استفاده از شکل موج پالسی محدوده تأثیر مثبت میدان مغناطیسی بر فرآیند ترمیم شکستگی استخوان نسبت به شکل سینوسی افزایش می‌یابد. برای مثال، در مطالعه‌ای تأثیر میدان الکترومغناطیسی سینوسی ۵۰ هرتز در محدوده شدت‌های ۰/۹ تا ۴/۸ میلی‌تسلا بر تکثیر، تمایز و کانی شدن استئوبلاست‌های موش

3. Ebraheim NA, Martin A, Sochacki KR, Liu J. Nonunion of distal femoral fractures: a systematic review. *Orthop Surg* 2013 Feb; 5 (1): 46-50.
4. Calori GM, Colombo M, Mazza E, Ripamonti C, Mazzola S, Marelli N, et al. Monotherapy vs. polytherapy in the treatment of forearm non-unions and bone defects. *Injury* 2013 Jan; 44 Suppl 1: S63-9.
5. Angle SR, Sena K, Sumner DR, Viridi AS. Osteogenic differentiation of rat bone marrow stromal cells by various intensities of low-intensity pulsed ultrasound. *Ultrasonics* 2011 Apr; 51 (3): 281-8.
6. Fung CH, Cheung WH, Pounder NM, de Ana FJ, Harrison A, Leung KS. Effects of different therapeutic ultrasound intensities on fracture healing in rats. *Ultrasound Med Biol* 2012 May; 38 (5): 745-52.
7. Shakya G, Zama MMS, Aithal HP, John R, Baghel M. Biochemical changes following electro-acupuncture and static magnetic field therapy in rabbits for bone defect healing. *Veterinary World* 2014 Feb; 7 (2): 83-6.
8. Abdelrahim A, Hassanein MR, Dahaba M. Effect of pulsed electromagnetic field on healing of mandibular fracture: A preliminary clinical study. *J Oral Maxillofac Surg* 2011 Jun; 69 (6): 1708-17.
9. Hess R, Jaeschke A, Neubert H, Hintze V, Moeller S, Schnabelrauch M, et al. Synergistic effect of defined artificial extracellular matrices and pulsed electric fields on osteogenic differentiation of human MSCs. *J Biomaterials* 2012 Dec; 33 (35): 8975-85.
10. Al-Barzenji HA, Al-Jubouri R. The effect of pulsed magnetic field on bone healing and osseointegration of intraosseous implant. *J Bagh College Dentistry* 2012; 22 (2): 53-9.

صحرايي بررسي شد و نتايج نشان داد كه در شدت‌هاي ۱/۸ و ۳/۶ ميلي‌تسلا تكثير استئوبلاست‌ها کاهش يافت، اما تمايز استئوبلاست‌ها و كاني شدن بيش‌تر شد. آن مطالعه خارج از بدن موجود زنده بود و سلول‌هاي استئوبلاست به مدت ۱۵ روز و هر روز ۳۰ دقيقه با ميدان سينيوسي مواجه شدند. شدت‌هاي ديگر ميدان سينيوسي بر تمايز استئوبلاست‌ها تاثير كم‌تري داشتند.<sup>(۳۳)</sup> در تحقيق حاضر از ميدان مغناطيسي پالسي با شدت ۴ ميلي‌تسلا استفاده شد و اثر طولاني مدت ميدان مغناطيسي پالسي بر ناحيه در حال ترميم مد نظر بود كه تاثير خود را بر تراكم استخوان در حال ترميم نشان داد. به طور كلي به نظر مي‌رسد مي‌توان از ميدان مغناطيسي پالسي به عنوان يك عامل فزيكي غيرتهاجمي در تسريع بهبود شكستگي استخوان‌هاي بلند استفاده كرد و از طريق کاهش زمان بهبود و افزايش كيفيت جوش خوردن شكستگي، موجب کاهش عوارض و هزينه‌هاي ناشي از آن در جراحی‌هاي ارتوپدي شد.

#### \*سپاس‌گزاري:

از همكاري آقای مهندس رضا كرج آبادي و خانم‌ها سهيلا خدادادي و فاطمه كرمانی در تصويربرداري از حيوان‌ها قدرداني می‌شود.

#### \*مراجع:

1. Madadi F, Vahid Farahmandi M, Eajazi A, Daftari Besheli L, Madadi F, Nasir Lari M. Epidemiology of adult tibial shaft fractures: a 7-year study in a major referral orthopedic center in Iran. *Med Sci Monit* 2010 May; 16 (5): CR217-21.
2. Papakostidis C, Kanakaris NK, Pretel J, Faour O, Morell DJ, Giannoudis PV. Prevalence of complications of open tibial shaft fractures stratified as the Gustilo–Anderson classification. *Injury* 2011 Dec; 42 (12): 1408-15.

11. Assiotis A, Sachinis NP, Chalidis BE. Pulsed electromagnetic fields for the treatment of tibial delayed unions and nonunions. A prospective clinical study and review of the literature. *J Orthop Surg Res* 2012 Jun 8; 7: 24.
12. Hannemann P, Göttgens KW, van Wely BJ, Kolkman KA, Werre AJ, Poeze M, et al. Pulsed Electromagnetic Fields in the treatment of fresh scaphoid fractures. A multicenter prospective, double blind, placebo controlled randomized trial. *BMC Musculoskelet Disord* 2011 May 6; 12: 90.
13. Griffin XL, Costa ML, Parsons N, Smith N. Electromagnetic field stimulation for treating delayed union or non-union of long bone fractures in adults. *Cochrane Database Syst Rev* 2011 Apr 13; 4: 8471-6.
14. Jing D, Shen G, Cai J, Li F, Huang J, Wang Y, et al. Effects of 180 mT static magnetic fields on diabetic wound healing in rats. *Bioelectromagnetics* 2010 Dec; 31 (8): 640-8.
15. Jaber FM, Keshtgar S, Tavakkoli A, Pishva E, Geramizadeh B, Tanideh N, et al. A moderate-intensity static magnetic field enhances repair of cartilage damage in rabbits. *Arch Med Res* 2011 May; 42 (4): 268-73.
16. Zeng XB, Hu H, Xie LQ, Lan F, Jiang W, Wu Y, et al. Magnetic responsive hydroxyapatite composite scaffolds construction for bone defect reparation. *Int J Nanomedicine* 2012; 7: 3365-78.
17. Rezaei Kanavi M, Sahebjam F, Tabeie F, Davari P, Samadian A, Yaseri M. Short-term effects of extremely low frequency pulsed electromagnetic field on corneas with alkaline burns in rabbits. *Invest Ophthalmol Vis Sci* 2012 Nov 29; 53 (12): 7881-8.
18. Shi HF, Xiong J, Chen YX, Wang JF, Qiu XS, Wang YH, et al. Early application of pulsed electromagnetic field in the treatment of postoperative delayed union of long-bone fractures: a prospective randomized controlled study. *BMC Musculoskeletal Disord* 2013 Jan 19; 14: 35.
19. Adie S, Harris IA, Naylor JM, Rae H, Dao A, Yong S, et al. Pulsed electromagnetic field stimulation for acute tibial shaft fractures: a multicenter, double-blind, randomized trial. *J Bone Joint Surg Am* 2011 Sep 7; 93 (17): 1569-76.
20. Aydin N, Bezer M. The effect of an intramedullary implant with a static magnetic field on the healing of the osteotomised rabbit femur. *Int Orthop* 2011 Jan; 35 (1): 135-41.
21. Esposito M, Lucariello A, Riccio I, Riccio V, Esposito V, Riccardi G. Differentiation of human osteoprogenitor cells increases after treatment with pulsed electromagnetic fields. *In Vivo* 2012 Mar-Apr; 26 (2): 299-304.
22. Zhang X, Liu X, Pan L, Lee I. Magnetic fields at extremely low-frequency (50 Hz, 0.8 mT) can induce the uptake of intracellular calcium levels in osteoblasts. *Biochem Biophys Res Commun* 2010 Jun 4; 396 (3): 662-6.
23. Zhou J, Ming LG, Ge BF, Wang JQ, Zhu RQ, Wei Z, et al. Effects of 50 Hz sinusoidal electromagnetic fields of different intensities on proliferation, differentiation and mineralization potentials of rat osteoblasts. *Bone* 2011 Oct; 49 (4): 753-61.