اثرات محافظتی عصاره هیدروالکلی زعفران در برابر آسیب‌های بافتی کلیوی حاصل از ایسکمی/خونرسانی مجدد در موش صحرایی

هوشنگ نجفی[1]؛ لیلا محمودزاده[2]*؛ داریوش شکیبایی[1]

چکیده

زمینه: هدف این مطالعه بررسی اثرات محافظتی عصاره هیدروالکلی زعفران در برابر آسیب‌های بافتی ناشی از ایسکمی/خونرسانی مجدد کلیوی بود.

روش‌ها: در این مطالعه تجربی، 40 سر موش صحرایی نر به‌طور تصادفی به 5 گروه تقسیم شدند. 1- گروه Sham که تحت جراحی ولی بدون انسداد رگی قرار گرفت و دوره معادل خونرسانی مجدد را سپری کرد، 2- گروه ایسکمی/خونرسانی مجدد که حلال عصاره را دریافت کرد و تحت جراحی، نیم ساعت ایسکمی دوطرفه کلیوی و 24 ساعت خونرسانی مجدد قرار گرفت (I/R). گروه‌های سوم تا پنجم نیز تحت ایسکمی/خونرسانی مجدد قرار گرفتند و عصاره زعفران را به‌ترتیب با دوزهای 5mg/kg, ip، 10 یا 20 دریافت کردند. در پایان دوره خونرسانی مجدد کلیه چپ خارج شد و جهت مطالعات بافت‌شناسی تحت رنگ‌آمیزی با هماتوکسیلین و ائوزین قرار گرفت. آنالیز آماری توسط آنالیز واریانس یکطرفه و آزمون mann whitney صورت گرفت.

یافته‌ها: به‌دنبال ایسکمی/خونرسانی مجدد، اندازه فضای بومن به‌طور معنادار افزایش یافت ($P<0/001$). به‌علاوه میزان نکروز سلولی در توبول‌های کورتکس و مدولای خارجی، احتقان عروقی و قالب‌های داخل توبولی در مدولای خارجی و داخلی افزایش یافت ولی تعداد گلبول‌های قرمز در مویرگ‌های گلومرولی دچار کاهش شد. به‌کارگیری عصاره زعفران با هر سه دوز توانست تمام این آسیب‌ها را به‌طور قابل‌ملاحظه‌ای کاهش دهد. اما تأثیر دوز 20 میلی‌گرم آن اندکی کم‌تر بود.

نتیجه‌گیری: تزریق داخل صفاقی عصاره هیدروالکلی زعفران دارای اثرات محافظت‌کننده در برابر آسیب‌های بافتی ناشی از نیم ساعت ایسکمی و 24 ساعت خونرسانی مجدد در کلیه رت می‌باشد.

کلیدواژه‌ها: ایسکمی/خونرسانی مجدد، سافرون، آسیب بافتی، موش صحرایی.

«دریافت: 1392/11/28 پذیرش: 1393/3/13»

1. مرکز تحقیقات بیولوژی پزشکی، دانشکده پزشکی، دانشگاه علوم پزشکی کرمانشاه

2. گروه فیزیولوژی جانوری، دانشگاه آزاد اسلامی واحد همدان

***عهده‌دار مکاتبات:** همدان، دانشگاه آزاد اسلامی، تلفن: 0831-7224315

E-mail: laila.yahag@gmail.com

مقدمه

زعفران (Crocus Stivus L.) علاوه بر این‌که یک چاشنی با ارزش و پرمصرف غذایی است در طب سنتی به‌عنوان اشتهاآور، آرام‌بخش، تسهیل‌کننده هضم غذا، خلط‌آور، قاعدگی‌آور و سقط‌کننده جنین معرفی شده و همچنین برای درمان اختلالات کبدی و کیسه صفرا، التهاب مخاط بینی و گلو، افسردگی و اختلالات شناختی و عفونت های ادراری مورد استفاده قرار گرفته است (1-3). مطالعات انجام‌شده بر روی حیوانات نیز نشان داده است که عصاره زعفران (سافرون) دارای اثرات ضد سرطانی (4 و 5)، تقویت‌کنندگی حافظه و یادگیری (6-8)، ضد درد و التهاب (9 و 10)، ضد افسردگی (11

و 12) و ضد تشنج (13) است. همچنین مطالعات متعدد نشان داده‌اند که عصاره کامل زعفران و اجزای فعال آن دارای فعالیت آنتی‌اکسیدانی و پاک‌کنندگی رادیکال‌های آزاد بوده (16-14) و می‌توانند سبب محافظت سلول‌های کبدی موش در برابر اثرات مخرب آفلاتوکسین (17)، محافظت از عضله اسکلتی پای موش صحرایی در برابر آسیب ناشی از بستن شریان و ورید رانی (18) و نرون‌های مغزی در برابر ایسکمی موضعی مغز (19) گردند.

سلول‌های بافت کلیوی نیز مانند هر بافت دیگر برای این‌که سالم و فعال باقی بمانند نیازمند دریافت اکسیژن و مواد غذایی کافی از طریق گردش خون هستند و در صورتی‌که خونرسانی به آن‌ها برای مدتی قطع گردد می‌تواند منجر به ایجاد آسیب‌های متعددی شود. این آسیب‌ها تحت عنوان نکروز حاد توبولی (Acute tubular necrosis: ATN) خوانده می‌شوند (20). بدیهی است که برای بقای بافت ایسکمی شده، خونرسانی مجدد ضروری است، اما خونرسانی مجدد، خود آسیب مضاعفی را ایجاد می‌کند که تحت عنوان ضایعات ناشی از ایسکمی/ خونرسانی مجدد (I/R) نامیده شده است (20 و 21). ضایعات کلیوی حاصل از ایسکمی/خونرسانی مجدد به سه دسته اصلی تقسیم می‌شوند، که شامل آسیب‌های لایه اندوتلیال عروق، آسیب‌های توبولی و التهاب فضای بینابینی هستند. آسیب‌های لایه اندوتلیال عروق با افزایش مواد منقبض‌کننده عروقی و ملکول‌های اتصالی باعث چسبیدن لکوسیت‌ها، پلاکت‌ها و گلبول‌های قرمز به اندوتلیوم و در نتیجه احتقان داخل رگی می‌گردد. آسیب‌های توبولی نیز شامل نکروز و آپوپتوز سلول‌های توبولی و همچنین از بین رفتن اتصالات محکم (tight junction) بین سلول‌ها و اتصال طبیعی سلول‌های توبولی به غشاء پایه و ریزش این سلول‌ها و لبه‌های برسی (brush border) غشاء اپیکال به داخل لومن می‌باشد. سلول‌های توبولی و لبه‌های برسی کنده شده با پروتئین‌ها تشکیل قالب‌های (Cast) داخل توبولی را می‌دهند که با ممانعت در برابر جریان مایع در توبول‌ها باعث افزایش فشار داخل کپسول بومن می‌شوند. التهاب فضای بینابینی نیز با افزایش تولید موادی نظیر گونه‌های فعال اکسیژن (ROS) و پروکسی نیتریت ($ONOO^-$) باعث تشدید آسیب‌های توبولی و عروقی می شود (22-20).

همان‌گونه که تشریح شد استرس اکسیداتیو و التهاب دو عامل مؤثر در شروع و توسعه آسیب‌های بافتی کلیوی به‌دنبال ایسکمی/خونرسانی مجدد می‌باشند و مطالعات مختلفی اثرات ضد استرس اکسیداتیو عصاره سافرون را به ثبت رسانده‌اند. گرچه در مورد اثر ضد التهابی عصاره سافرون، تحقیقات کمتری وجود دارد اما همین اندک مطالعات بر این نکته تأکید دارند (9 و 10). بنابراین محتمل به‌نظر می‌رسد که عصاره سافرون به‌واسطه اثرات ضد استرس اکسیداتیو و ضد التهاب خود بتوان مانع ایجاد و توسعه آسیب‌های کلیوی حاصل از ایسکمی/ خونرسانی مجدد گردد و تحقیق حاضر به‌نحوی طراحی گردید که بتواند اثرات مصرف داخل صفاقی عصاره هیدروالکلی سافرون را به‌طور اختصاصی بر روی آسیب‌های بافتی کلیوی ناشی از نیم ساعت ایسکمی و 24 ساعت خونرسانی مجدد در موش صحرایی مورد بررسی قرار دهد.

مواد و روش‌ها

1- طرز تهیه عصاره: سافرون اولیه از شرکت سیگما –امریکا خریداری گردید و به‌روش خیساندن تحت عصاره‌گیری قرار گرفت. بدین صورت که 3 گرم سافرون در 50 میلی‌لیتر اتانل 70 درصد مخلوط گردید و بهم‌مدت 72 ساعت در دمای اتاق و به دور از نور نگه‌داری شد. پس از سپری شدن این زمان، مخلوط مذکور سانتریفوژ گردید و بخش محلول آن به‌دقت جداسازی شد. این عمل برای سه بار تکرار گردید و محلول حاصل تحت خلأ و دمای 40 درجه سانتیگراد در دستگاه Vacuum evaporator تغلیظ و تا زمان مصرف در فریزر 20- درجه نگه‌داری شد (23). میزان راندمان محصول حدود 66 درصد بود.

2- حیوانات مورد بررسی و پروتکل آزمایش: این مطالعه بر روی **40** سر موش صحرایی نر از نژاد ویستار و در محدوده وزنی **250-300** گرم، تهیه‌شده از مرکز پرورش حیوانات دانشگاه علوم پزشکی کرمانشاه صورت گرفت. حیوانات تحت آزمایش در شرایط **12** ساعت روشنایی، **12** ساعت تاریکی، محدود حرارتی **2±23** درجه سانتی‌گراد و دسترسی آزاد به آب و غذای استاندارد نگه‌داری شدند. در حین کار نیز کلیه مفاد و کدهای اخلاق در پژوهش‌های حیوانی مصوب وزارت بهداشت درمان و آموزش پزشکی ایران مدنظر قرار گرفت. حیوان‌های مورد بررسی در این تحقیق به‌طور تصادفی به پنج گروه تقسیم شدند (**8**=n). در گروه‌های I/R و I/R+S حیوان‌های تحت آزمایش نیم ساعت قبل از جراحی به‌ترتیب حلال سافرون (نرمال سالین) و یا سافرون را با دوزهای **5**، **10** و یا **20** میلی‌گرم به ازای هر کیلوگرم وزن بدن و در حجم کل **0/5** میلی‌لیتر به‌صورت داخل صفاقی دریافت کردند. آن‌گاه تحت جراحی و ایسکمی قرار گرفته و سپس دوره خونرسانی مجدد **24** ساعته را سپری نمودند. گروه شاهد نیز نرمال‌سالین دریافت کردند ولی در ضمن جراحی، شریان و ورید کلیه‌ها مسدود نشد و حیوانات بقیه مراحل فوق را سپری نمودند.

نحوه القای ایسکمی نیز به این صورت بود که پس از بیهوش کردن حیوان‌ها با استفاده از اتر، یک برش طولی در خط وسط شکمی (linea alba) ایجاد گردید. سپس شریان و ورید هردو کلیه به‌طور همزمان به‌مدت **30** دقیقه مسدود شدند. پس از اتمام مدت مذکور، انسداد برطرف گردید و بعد از سوچور ناحیه تحت جراحی با نخ سیلک **3** صفر، حیوان‌ها به قفس برگردانده شدند تا دوره خونرسانی مجدد را به‌مدت **24** ساعت سپری نمایند که در طی این دوره دسترسی آزاد به آب و غذا فراهم بود. نیم‌ساعت قبل از القای ایسکمی به همه حیوان‌ها **100** واحد هپارین به‌صورت داخل صفاقی تزریق می‌گردید و در تمام طول دوره جراحی نیز با قرار دادن یک پروب مقعدی، درجه حرارت بدن حیوان اندازه‌گیری و با استفاده از یک لامپ گرمایی و صفحه حرارتی، دمای بدن حیوان در محدوده **37** درجه سانتیگراد حفظ می‌گردید. در پایان دوره خونرسانی مجدد، حیوان‌ها دوباره بیهوش شدند و ابتدا کلیه چپ از بدن خارج و در فرمالین **10** درصد فیکس گردید تا تحت مطالعات بافت‌شناسی با میکروسکپ نوری قرار گیرد، آنگاه حیوانات با بیهوشی عمیق کشته شدند (**26-24**).

3- نحوه بررسی آسیب‌های بافتی و درجه‌بندی آن‌ها: جهت بررسی آسیب‌های بافتی کلیه، نمونه‌های کلیوی حفظ شده در فرمالین **10** درصد تحت مراحل آب‌گیری، پاک‌سازی و قالب‌گیری قرار گرفتند و سپس از آن‌ها برش‌های با ضخامت **5** میکرون تهیه و با روش رنگ‌آمیزی هماتوکسیلین-ائوزین (H&E) رنگ‌آمیزی شدند. نواحی کورتکس، مدولای خارجی و مدولای داخلی به‌طور جداگانه با استفاده از میکروسکوپ نوری مورد مطالعه قرار گرفت. کورتکس از لحاظ میزان بزرگ شدگی فضای بومن، کاهش گلبول‌های قرمز در مویرگ‌های گلومرولی و نکروز سلول‌ها و ریزش آن‌ها به‌داخل لومن توبول‌ها مورد بررسی قرار گرفت. اندازه‌گیری فضای بومن با استفاده از میکروسکپ نوری و لنز چشمی مدرج صورت گرفت و جهت بررسی میزان آسیب توبولی که شامل نکروز سلول‌ها در دیواره توبول‌ها و ریزش آن‌ها به‌داخل لومن بود، تعداد توبول‌های دارای سلول‌های نکروتیک و همچنین میانگین تعداد این سلول‌ها در **10** توبول در هر فیلد در نظر گرفته شد. در مجموع نیز **10** فیلد میکروسکپ مورد بررسی قرار گرفت و میانگین آن‌ها محاسبه گردید. مدولای خارجی نیز از لحاظ آسیب‌های توبولی، احتقان عروقی و تشکیل قالب‌های پروتئینی در داخل توبول‌ها (Proteinaceous casts) و مدولای داخلی از نظر تشکیل قالب‌های پروتئینی در داخل توبول‌ها و احتقان عروقی مورد بررسی قرار گرفت.

درجه‌بندی آسیب‌های بافتی از جمله نکروز سلولی، تشکیل قالب‌های پروتئینی در توبول‌ها و همچنین احتقان عروقی به‌صورت درصدی از کل ناحیه مورد مطالعه در زیر میکروسکوپ که دچار آسیب شده بود محاسبه گردید. آنگاه این درصدها بدین‌صورت درجه‌بندی شدند که به نبود آسیب درجه صفر، 20-1 درصد آسیب درجه 1، 40-21 درصد آسیب درجه 2، 60-41 درصد آسیب درجه 3، 80-61 درصد آسیب درجه 4 و 100-81 درصد آسیب درجه 5 تعلق گرفت. سپس درجه کل آسیب هیستوپاتولوژیک (Total histopathologic score) محاسبه گردید که برابر با مجموع تمام درجات آسیب‌های مختلف بود (26-24).

4- آنالیز آماری: درجه کل آسیب هیستوپاتولوژیک و همچنین اندازه فضای بومن به‌صورت میانگین±خطای معیار (Mean±SE) ارایه شد. کلیه تجزیه و تحلیل‌های آماری با استفاده از نرم‌افزار آماری SPSS 16 انجام پذیرفت. جهت مقایسه تغییرات اندازه فضای بومن در بین گروه‌های مختلف از آنالیز واریانس یک‌طرفه با Duncan-post hoc استفاده شد. درجه هیستوپاتولوژیک کل نیز با استفاده از آزمون Nonparametric Kruskal-Wallis multiple comparison مورد تجزیه و تحلیل قرار گرفت و جهت مقایسه هر گروه با گروه دیگر و تعیین دقیق میزان P آن‌ها از تست آماری Nonparametric mann whitney test استفاده گردید. P<0/05 به‌عنوان سطح معناداری تغییرات در نظر گرفته شد.

یافته‌ها

نتایج نشان می‌دهد که میانگین اندازه فضای بومن در گروه شاهد برابر 5/24±0/77 واحد بوده که به‌دنبال اعمال ایسکمی/خونرسانی مجدد به 8/42±0/49 واحد در گروه I/R افزایش یافته است (P<0/001). به‌کارگیری سافرون با دوزهای 5 و 10 میلی‌گرم به ازای هر کیلو وزن حیوان توانست اندازه فضای بومن را به‌ترتیب در گروه‌های I/R+S5 و I/R+S10 به‌طور معنادار نسبت به مقدار آن در گروه I/R کاهش داده (P<0/001) و به حدود آن در گروه شاهد برساند، به‌نحوی‌که فاقد اختلاف معنادار با یکدیگر بودند. اما در گروه دریافت‌کننده دوز 20 میلی‌گرم سافرون (I/R+S20)، علی‌رغم کاهش معنادار اندازه فضای بومن نسبت به گروه I/R (P<0/01)، همچنان از مقدار آن در گروه شاهد بیشتر بود (P<0/05) (شکل 1).

اعمال نیم ساعت ایسکمی دوطرفه کلیوی و 24 ساعت خونرسانی مجدد در گروه I/R باعث ایجاد نکروز سلولی و ریزش آن‌ها به داخل لومن توبول پروکزیمال در

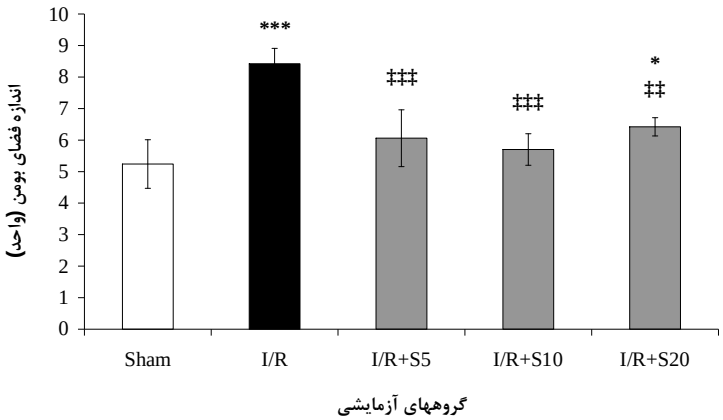

شکل 1- میانگین اندازه فضای بومن در انتهای دوره خونرسانی مجدد در گروه‌های شاهد (Sham)، ایسکمی/خونرسانی مجدد دریافت‌کننده نرمال سالین (I/R) و یا سافرون با دوزهای 5 (I/R+S5)، 10 (I/R+S10) یا 20 (I/R+S20) میلی‌گرم به ازای هر کیلو وزن بدن

*P<0/05، ***P<0/001، اختلاف معنادار با گروه Sham ‡‡P<0/01، ‡‡‡P<0/001، اختلاف معنادار با گروه I/R

کورتکس با درجه **2/8** و در بخش ضخیم صعودی قوس هنله با درجه **3/1** گردید (جدول **1** و شکل **2**). همچنین در این ناحیه تعداد گلبول‌های قرمز در داخل مویرگ‌های گلومرولی با درجه **5** نسبت به گروه شاهد کاهش یافته بود. در ناحیه مدولای خارجی گروه I/R، بخش سوم توبول پروکزیمال (پارس رکتا) با درجه **3/6** و بخش ضخیم صعودی قوس هنله با درجه **3/8** دچار نکروز شدند در حالی‌که احتقان عروقی و قالب‌های داخل توبولی به‌ترتیب با درجه **4/2** و **3/9** مشهود بود (جدول **1** و شکل **3**).

جدول 1 - مقایسه درجه آسیب‌های بافتی کلیوی درجه کل آسیب هیستوپاتولوژیک حاصل از نیم ساعت ایسکمی و **24** ساعت خونرسانی مجـدد و تأثیر دوزهای مختلف سافرون بر آن‌ها

آسیب هیستوپاتولوژی		گروه‌های مورد آزمایش				
		Sham	I/R	I/R+S5	I/R+S10	I/R+S20
کورتکس	نکروز توبول پروکزیمال	0	2/8	1/5	1/1	1/3
	نکروز بخش ضخیم هنله	0	3/1	1/7	1/4	1/8
	کاهش تعداد گلبول قرمز در گلومرول	0	5/0	2/0	1/6	1/9
مدولای خارجی	نکروز در قسمت پارس رکتا	0	3/6	1/8	1/5	1/7
	نکروز بخش ضخیم هنله	0	3/8	1/7	1/8	2/1
	احتقان عروقی	1	4/2	1/3	1/0	0/9
	قالبهای داخل توبولی	0	3/9	0/9	0/7	1/2
مدولای داخلی	احتقان عروقی	0/2	2/3	0/8	0/7	0/9
	قالب‌های داخل توبولی	0	1/9	0/3	0/3	0/5
	درجه کل آسیب هیستوپاتولوژیک	1/2	30/6***	12*‡‡	10/1*‡‡	12/3*‡‡

*P<0/05، ***P<0/001، اختلاف معنادار با گروه Sham ‡‡P<0/01 اختلاف معنادار با گروه I/R

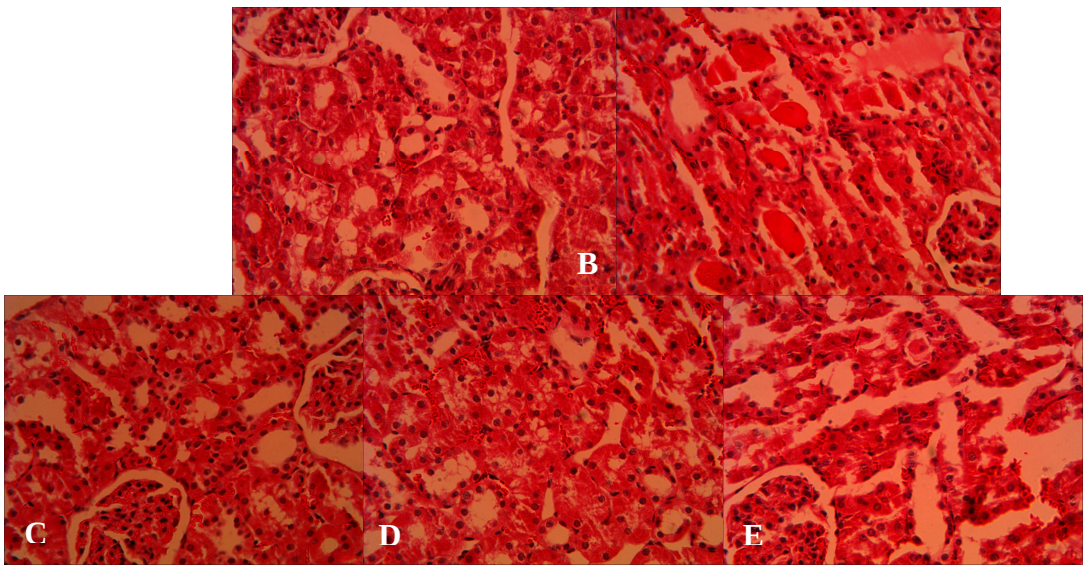

شکل 2 - مقطع عرضی از کورتکس کلیه جهت نشان دادن آسیب‌های بافتی این ناحیه در گروه‌های A) Sham، B) I/R، C) I/R+S5، D) I/R+S10 و E) I/R+S20 با بزرگنمایی **400** و رنگ‌آمیزی هماتوکسیلین- ائوزین

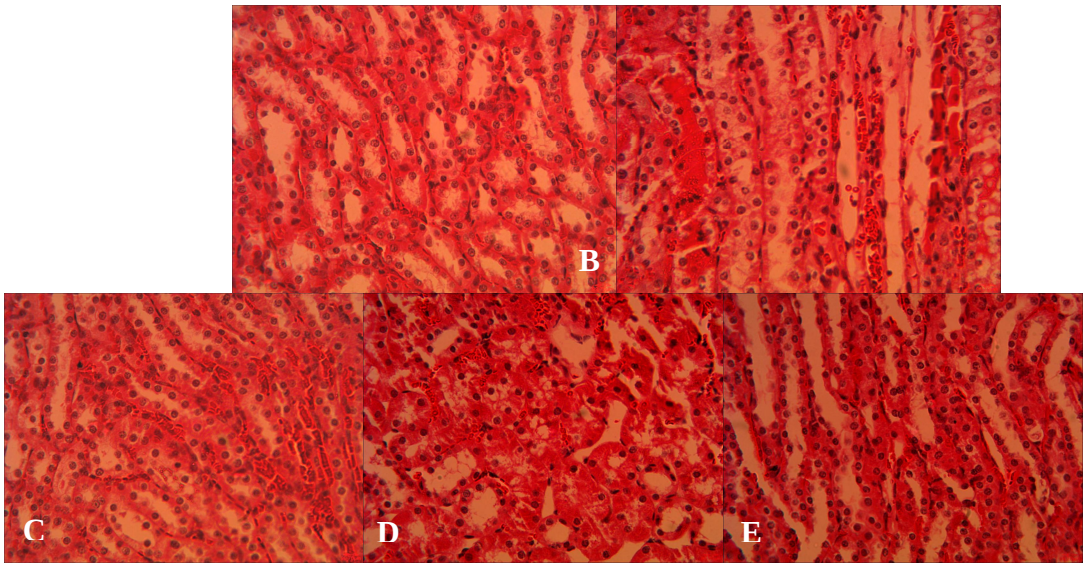

شکل 3 - مقطع عرضی از مدولای کلیه جهت نشان دادن آسیب‌های بافتی این ناحیه در گروه‌های A) Sham، B) I/R، C) I/R+S5، D) I/R+S10 و E) I/R+S20 با بزرگنمایی **400** و رنگ‌آمیزی هماتوکسیلین- ائوزین

در مدولای داخلی نیز احتقان عروقی با درجه **2/3** و قالب‌های داخل توبولی با درجه **1/9** تشکیل شده بود. به‌کارگیری عصاره سافرون با هر سه دوز مورد بررسی در این تحقیق توانست درجه تمام آسیب‌های بافتی را در گروه‌های I/R+S5، I/R+S10 و I/R+S20 نسبت به مقادیر آن‌ها در گروه I/R کاهش دهد. در مجموع نیز درجه کل آسیب‌های هیستوپاتولوژیک در گروه I/R برابر **30/6** بود که تفاوت معناداری با میزان آن در گروه شاهد داشت (P<**0/001**). گرچه به‌کارگیری عصاره سافرون با هر سه دوز منجر به کاهش معنادار درجه کل آسیب در گروه‌های دریافت‌کننده عصاره نسبت به گروه I/R گردید (P<**0/01**)، ولی درجه آسیب همچنان بیشتر از مقدار آن در گروه شاهد بود (P<**0/05**). اما گروه‌های دریافت‌کننده سه دوز عصاره سافرون تفاوتی با یکدیگر نداشتند.

بحث

این مطالعه با هدف کلی بررسی اثرات محافظتی عصاره هیدروالکلی سافرون بر آسیب‌های بافتی ناشی از اعمال نیم ساعت ایسکمی دوطرفه کلیوی و **24** ساعت خونرسانی مجدد طراحی و اجرا گردید. نتایج این تحقیق نشان داد به‌کارگیری داخل صفاقی عصاره سافرون می‌تواند سبب بهبود نسبی آسیب‌های بافتی کلیه‌ها به‌دنبال اعمال I/R کلیوی در رت گردد.

همان‌گونه که مشاهده شد در گروه شاهد به جز اندکی احتقان عروقی، هیچ‌گونه آسیب بافتی وجود نداشت، که این موضوع بیانگر آن است که استرس ناشی از جراحی نتوانسته منجر به هرگونه تغییر بافتی گردد و هرگونه تغییر مشاهده‌شده به‌واسطه I/R می‌باشد. ایسکمی/خونرسانی مجدد کلیوی منجر به افزایش اندازه فضای بومن و نکروز توبولی آشکار در توبول پروگزیمال و بخش ضخیم بالارونده لوپ هنله در گروه I/R گردید. به‌علاوه، در مدولای خارجی این گروه‌ها نکروز توبولی در قطعه S3 و بخش ضخیم بالارونده، احتقان عروقی و قالب‌های داخل توبولی و در مدولای داخلی احتقان عروقی و قالب‌های داخل توبولی آشکار بود به‌گونه‌ای که درجه هیستوپاتولوژیک کل در گروه I/R شدیداً نسبت به گروه شاهد افزایش یافته بود. تخلیه ATP سلولی به‌دنبال اعمال ایسکمی منجر به مختل شدن عملکرد میتوکندری، فعال شدن روندهای التهابی و کاهش مبادله کلسیم/سدیم می‌گردد. اختلال عملکرد میتوکندری از طریق تولید ROS

و در نتیجه آسیب DNA موجب نکروز می‌شود. افزایش غلظت کلسیم سیتوزول نیز علاوه بر داشتن نقش انقباضی بر روی عروق، از طریق فعال کردن پروتئازها، اندونوکلئازها و فسفولیپازها، باعث شکستن اسکلت سلولی و تداخل با متابولیسم انرژی میتوکندریایی شده و در نتیجه منجر به نکروز سلول‌های اپیتلیوم توبولی می‌گردد (**27**). پس از بازگشت جریان خون به‌دنبال اعمال ایسکمی نیز مدولای خارجی به‌علت احتقان عروقی و انسداد عروق ریز همچنان هیپوکسیک باقی می‌ماند که این هیپوکسی باعث آسیب طولانی سلول‌ها در قطعات توبولی این ناحیه خصوصاً قطعات S3 و بخش ضخیم بالارونده مدولاری، به‌خاطر نیاز بالای متابولیک آن‌ها می‌گردد. سلول‌های توبولی و لبه‌های برسی کنده‌شده با پروتئین‌ها تشکیل قالب‌های داخل لومنی را می‌دهند که با ممانعت در برابر جریان مایع در توبول‌ها باعث افزایش فشار داخل کپسول بومن می‌شوند (**20**)، این مسأله در پژوهش حاضر به‌صورت افزایش اندازه فضای بومن خود را نشان داده است. تعداد گلبول‌های قرمز در داخل مویرگ‌های گلومرولی نیز در گروه I/R نسبت به گروه شاهد کاهش یافته بود که بیانگر کاهش میزان جریان خون در طول دوره پس از خونرسانی مجدد می‌باشد و این کاهش جریان خون نیز به‌دلیل عدم تعادل بین تولید مواد تنگ‌کننده و گشادکننده رگی در این دوره است (**20** و **28**). البته تئوری دیگری که می‌توان برای کاهش میزان جریان خون توبولی در نظر گرفت این است که به‌دنبال ایسکمی/خونرسانی مجدد، آسیب سلول‌های دیواره توبول پروکزیمال و قوس هنله منجر به کاهش بازجذب در این قطعات و در نتیجه افزایش جریان توبولی در ماکولادنسا می‌گردد که این افزایش جریان نیز می‌تواند از طریق فعال کردن فیدبک توبولی-گلومرولی و در نتیجه انقباض شریانچه آوران کلیوی منجر به کاهش میزان جریان خون گلومرولی گردد.

به‌کارگیری سافرون با هرسه دوز مورد بررسی در این تحقیق توانست میزان افزایش اندازه فضای بومن، نکروز سلولی، احتقان عروقی و قالب‌های داخل توبولی را کاهش داده و تعداد گلبول‌های قرمز در مویرگ‌های گلومرولی را به حدود آن‌ها در گروه شاهد برساند. البته میزان اصلاح اندازه فضای بومن در گروه I/R+S20 کم‌تر از دو گروه دیگر بود که این موضوع با درجه بالاتر میزان قالب‌های پروتئینی داخل توبولی در این گروه همخوانی دارد. مطالعات مختلف نشان داده‌اند زعفران به‌صورت وابسته به غلظت و زمان سبب مهار پروکسیداسیون لیپیدها در غشاء پلاکت‌ها و چسبیدن آن‌ها به یکدیگر در خون می‌گردد (**29**) و همچنین، در آئورت مجزا شده موش صحرایی با اثر بر اندوتلیوم و آزاد کردن نیتریک اکساید، اثرات شل‌کنندگی رگی دارد (**30**). همان‌گونه که اشاره شد به‌دنبال اعمال ایسکمی/خونرسانی مجدد، به‌هم خوردن تعادل بین تولید مواد تنگ‌کننده و گشادکننده رگی منجر به تنگی عروق و در نتیجه کاهش گلبول‌های قرمز در مویرگ‌های گلومرولی می‌گردد. بنابراین به‌نظر می‌رسد مصرف عصاره زعفران به‌واسطه افزایش سطح نیتریک اکساید و همچنین مهار تجمع پلاکتی منجر به اتساع عروقی و افزایش میزان جریان خون کلیوی شده باشد که افزایش تعداد گلبول‌های قرمز در مویرگ‌های گلومرولی در مطالعه حاضر تأییدکننده این مطلب است. از طرف دیگر، نشان داده شده که عصاره زعفران دارای خاصیت آنتی‌اکسیداتیو (**16-14**)، ضد التهاب (**9** و **10**) و آنتی‌ژنوتوکسیک (**33-31**) است و همان‌گونه که قبلاً اشاره شد بخش عمده آسیب‌های ناشی از ایسکمی/خونرسانی مجدد کلیوی به‌واسطه التهاب و استرس اکسیداتیو ایجاد می‌شود. بنابراین می‌توان این‌گونه استنباط نمود که زعفران به‌واسطه اثرات آنتی‌اکسیدانی و ضدالتهابی خود مانع تولید گونه‌های فعال اکسیژن و همچنین آسیب DNA و نهایتاً کاهش میزان نکروز سلولی شده است. از طرف دیگر، با کاهش میزان نکروز سلولی و ریزش آن‌ها به‌داخل لومن توبولی، میزان تولید قالب‌های داخل توبولی نیز کاهش یافته و مسیر جریان توبولی باز می‌گردد که در این مطالعه تخفیف افزایش

اندازه فضای بومن در گروه‌های دریافت‌کننده عصاره زعفران نسبت به گروه I/R بیانگر همین موضوع می‌باشد.

نتیجه‌گیری

نتایج حاصل از این مطالعه نشان دادند مصرف داخل صفاقی عصاره هیدروالکلی زعفران می‌تواند سبب محافظت کلیه‌ها در برابر آسیب‌های سلولی ناشی از نیم ساعت ایسکمی و 24 ساعت خونرسانی مجدد در موش صحرایی گردد.

تشکر و قدردانی

این مقاله حاصل بخشی از نتایج طرح تحقیقاتی شماره 91077 مصوب معاونت تحقیقات دانشگاه علوم پزشکی کرمانشاه و موضوع پایان‌نامه خانم لیلا محمودزاده، دانشجوی کارشناسی ارشد فیزیولوژی جانوری دانشگاه آزاد اسلامی واحد همدان می‌باشد که بدین‌وسیله از همکاری آن‌ها کمال تشکر و قدردانی به‌عمل می‌آید.

References

1. Verma SK, Bordia A. Antioxidant property of saffron in man. Ind J Med Sci. 1998;52(5):204-7.
2. Akhondzadeh S, Tahmacebi-Pour N, Noorbala AA, Amini H, Fallah-Pour H, Jamshidi AH, et al. Crocus sativus L. in the treatment of mild to moderate depression: a double-blind, randomized and placebo controlled trial. Phytother Res. 2005;19(2):148-51.
3. Akhondzadeh S, Fallah-Pour H, Afkham K, Jamshidi AH, Khalighi-Cigaroudi F, Miller LG. A comparative trial of Crocus sativus L. (saffron) and imipramine in mild to moderate depression. Focus Altern Complement Ther. 2005;10(1):22-3.
4. Abdullaev FI. Cancer chemopreventive and tumoricidal properties of saffron (Crocus Sativus L.). Exp Biol Med (Maywood). 2002;227(1):20-5.
5. Chryssanthi DG, Lamari FN, Iatrou G, Pylara A, Karamanos NK, Cordopatis P. Inhibition of breast cancer cell proliferation by style constituents of different Crocus species. Anticancer Res. 2007;27:357-62.
6. Zhang Y, Shoyama Y, Sugiura M, Saito H. Effects of Crocus sativus L. on the ethanol-induced impairment of passive avoidance performances in mice. Biol Pharm Bull. 1994;17(2):217-21
7. Pitsikas N, Zisopoulou S, Tarantilis PA, Kanakis CD, Polissiou MG, Sakellaridis N. Effects of the active constituents of Crocus sativusL., crocins on recognition and spatial rats' memory. Behav Brain Res. 2007;183(2):141-6.
8. Pitsikas N, Sakellaridis N. Crocus Sativus L. extracts antagonize memory impairments in different behavioural tasks in the rat. Behav Brain Res. 2006;173(1):112-15
9. Hosseinzadeh H, Younesi HM. Antinociceptive and anti-inflammatory effects of Crocus sativus L. stigma and petal extracts in mice. BMC Pharmacol. 2002;2:7-15.##
10. Vahidi AR, Bashardost N, Akhondi H. The analgesic effect of saffron extract in rats as compared with morphine sulfate. Planta Med. 2007;73:995.
11. Karimi Gh, Hosseinzadeh H, Khaleghpanah P. Study of antidepressant effect of aqueous and ethanolic extract of Crocus sativus in mice. Iranian J Basic Med Sci. 2001;4(3):11-15.
12. Hosseinzadeh H, Karimi Gh, Niapoor M. Antidepressant effects of Crocus sativus stigma extracts and its constituents, crocin and safranal, in mice. J Med Plants. 2004;3(11):48-58.
13. Hosseinzadeh H, Khosravan V. Anticonvulsant effects of aqueous and ethanolic extracts of Crocus sativus L. stigmas in mice. Arch Iran Med. 2002;5(1):44-7.
14. Assimopoulou AN, Sinakos Z, Papageorgiou VP. Radical scavenging activity of Crocus sativus L. extract and its bioactive constituents. Phytother Res. 2005;19:997-1000.
15. Chen Y, Zhang H, Tian X, Zhao C, Cai L, Liu Y, et al. Antioxidant potential of crocins and ethanol extracts of Gardenia jasminoides ELLIS and Crocus Sativus L: A relationship investigation between antioxidant activity and crocin contents. Food Chem. 2008;109:484-92.
16. Kanakis CD, Tarantilis PA, Tajmir-Riahi HA, Polissiou MG. Crocetin, dimethylcrocetin and safranal bind human serum albumin: stability and antioxidative properties. J Agric Food Chem. 2007;55(3):970-7.
17. Wang CJ, Shiow SJ, Lin JK. Effects of crocetin on the hepatotoxicity and hepatic DNA binding of aflatoxin B1 in rats. Carcinogenesis.1991;12(3):459-62.
18. Hosseinzadeh H, Modaghegh MH, Saffari Z. Crocus sativus L. (saffron) extract and its active constituents (crocin and safranal) on ischemia-reperfusion in rat skeletal muscle. Evid Based Complement Altern Med. 2009;6(3):343-50.
19. Saleem S, Ahmad M, Ahmad AS, Yousuf S, Ansari MA, Khan MB, et al. Effect of saffron (Crocus sativus) on neurobehavioral and neurochemical changes in cerebral ischemia in rats. J Med Food. 2006;9(2):246-53.

20. Clarkson MR, Friedewald JJ, Eustace JA, Rabb H. Acute kidney injury. In: Brenner BM, Livine SA. Brenner & Rectore's the kidney. 8th ed. Philadelphia: WB Saunders. 2008;943-86.
21. Thadhani R, Pascual M, Bonventre JV. Acute renal failure. N Engl J Med. 1996;334(22):1448-60.
22. Kribben A, Edelstein CL, Schrier RW. Pathophysiology of acute renal failure. J Nephrol. 1999;12:S142-S51.
23. Rahbani M, Mohajeri D, Rezaie A, Doustar Y, Nazeri M. Attenuation of oxidative stress of hepatic tissue by ethanolic extract of saffron (dried stigmas of Crocus sativus L.) in streptozotocin (STZ)-induced diabetic rats. African Journal of Pharmacy and Pharmacology. 2011;5(19):2166-73.
24. Najafi H, Mohamadi Z, Pourmotabbed A, Madani SH, Seyedzadeh SA. [Effect of Crocin on renal tissue damages and leukocyte infiltration induced by ischemia-reperfusion in rats (Persian). J Kermanshah Univ Med Sci. 2013;17(8):394-403.
25. Changizi Ashtiani S, Najafi H. Firozifard MR, Shafaat O. Grape seed extract for reduction of renal disturbances following reperfusion in rats. Iran J Kidney Dis. 2013;7(1):28-35.
26. Changizi Ashtiani S, Najafi H, Jalalvandi S, Hosseinei F. Protective effects of rosa canina L. fruit extracts on renal disturbances induced by reperfusion injury in rats. Iran J Kidney Dis. 2013;7(4):290-8.
27. Padanilam BJ. Cell death induced by acute renal injury: a perspective on the contributions of apoptosis and necrosis. Am J Physiol Renal Physiol. 2003;284:F608-F627.
28. Thurman JM. Triggers of inflammation after renal ischemia/ reperfusion. Clin Immunol. 2007;123:7-13.
29. Jessie SW, Krishnakantha TP. Inhibition of human platelet aggregation and membrane lipid peroxidation by food spice, saffron. Mol Cell Biochem. 2005;278(1-2):59-63.
30. Yin MH, Kang DG, Choi DH, Kwon TO, Lee HS. Screening of vasorelaxant activity of some medicinal plants used in oriental medicines. J Ethnopharmacol. 2005;99(1):113-17.
31. Premkumar K, Abraham SK, Santhiya ST, Ramesh A. Inhibitory effects of aqueous crude extract of saffron (Crocus sativus L.) on chemical induced genotoxicity in mice. Asia Pacific J Clin Nut. 2003;12(4):474-6.
32. Premkumar K, Kavitha S, Santhiya ST, Ramesh AR. Interactive effects of saffron with garlic and curcumin against cyclophosphamide induced genotoxicity in mice. Asia Pacific J Clin Nut. 2004;13(3):292-4.
33. Premkumar K, Abraham SK, Santhiya ST, Gopinath PM, Ramesh A. Inhibition of genotoxicity by saffron (Crocus sativus L.) in mice. Drug and Chem Toxicol. 2001;24(4):421-8.