مطالعه اثرملاتونین اگزوژن بر اسپرماتوژنز موش صحرایی پینئالکتومی شده درمدل الیگواسپرمی القا شده با بوسولفان*

احد فردوسی خسروشاهی[۱]؛ جعفر سلیمانی‌راد[۱]؛ سید بهنام‌الدین جامعی[۲و۳و۴*]؛ مهرداد بختیاری[۲]؛ سیدمرتضی کروجی[۲]؛ لیلا روشنگر[۱]؛ محمدتقی جغتایی[۲]

چکیده

زمینه: آسیب به بافت بیضه و اختلالات باروری از جمله اثرات جانبی داروهای شیمی‌درمانی همچون بوسولفان است. برای کاهش عوارض جانبی این داروها روش‌های مختلفی از جمله حفظ و ترمیم سلول‌های ژرمینال گنادی در حین شیمی‌درمانی به‌کار می‌رود. گزارش شده است که ملاتونین دارای نقش حفاظتی در اسپرماتوژنز می‌باشد، هدف از مطالعه حاضر، بررسی اثرات ملاتونین اگزوژن در بهبود الیگواسپرمی در بافت بیضه است.

روش‌ها: در تحقیق حاضر ۶۰ سر موش صحرایی ویستار نر بالغ در ۶ گروه شامل: گروه‌های کنترل، دریافت‌کننده بوسولفان، پینئالکتومی، دریافت‌کننده بوسولفان و ملاتونین، دریافت‌کننده حلال بوسولفان، پینالکتومی، دریافت‌کننده بوسولفان و حلال ملاتونین و شم جراحی مورد استفاده قرار گرفتند. از داروی بوسولفان با دوز ۲۰mg/kg به‌صورت تک‌دوز و ملاتونین ۰/۵mg/kg به‌مدت ۶۰ روز IP استفاده گردید.

یافته‌ها: بوسولفان باعث کاهش معنادار در پارامترهای اسپرمی (تعداد اسپرم، اندازه و شکل اسپرم و تحرک اسپرم) در مقایسه با گروه کنترل شد. در درمان ترکیبی، در مقایسه با گروه دریافت‌کننده بوسولفان، ملاتونین باعث ترمیم اپیتلیوم ژرمینال و ایجاد رده‌های سلولی اسپرماتوژنیک در لوله‌های اسپرم‌ساز گردید ($P<0/05$).

نتیجه‌گیری: ملاتونین اگزوژن با مکانیزم ناشناخته دارای اثر محافظتی بر اسپرماتوژنز است. به‌نظر می‌رسد کاهش آسیب اکسیداتیو در این مکانیزم دخالت داشته باشند.

کلیدواژه‌ها: غده پینئال، ملاتونین، اسپرماتوژنز، الیگواسپرمی، بوسولفان

«دریافت: ۱۳۹۰/۱۰/۱۵ پذیرش: ۱۳۹۱/۳/۱۶»

۱. گروه علوم تشریح، دانشکده پزشکی، دانشگاه علوم پزشکی تبریز

۲. گروه علوم تشریح، دانشکده پزشکی، دانشگاه علوم پزشکی تهران

۳. گروه علوم پایه، دانشکده پیراپزشکی، دانشگاه علوم پزشکی تهران

۴. مرکز تحقیقات فیزیولوژی، دانشگاه علوم پزشکی تهران

* **عهده‌دار مکاتبات:** تهران، دانشگاه علوم پزشکی تهران، دانشکده پیراپزشکی، گروه علوم پایه، تلفن: ۰۲۱-۸۸۶۲۲۵۸۵

Email: behnamjameie@tums.ac.ir

✱ این مقاله برگرفته از پایان نامه مقطع کارشناسی ارشد علوم تشریح احد فردوسی خسروشاهی در دانشگاه علوم پزشکی تهران می‌باشد.

مقدمه

یکی از شناخته‌شده‌ترین عوارض داروهای ضد سرطان، ایجاد اختلال در روند اسپرماتوژنز است که در موارد زیادی منجر به عقیمی می‌گردد (۱ و ۲). عقیده بر این است که اختلال ایجادشده در اسپرماتوژنز پس از درمان با بوسولفان ناشی از خاصیت آلکیله‌کنندگی آن و به‌طور عمده اثر آن بر روی سلول‌های بنیادی اسپرماتوگونی است (۳). استفاده از بوسولفان به‌عنوان یک روش دارویی مناسب جهت تخلیه لوله‌های سمینی فر جهت مطالعه عملکرد سلول‌های ژرمینال پیوندی

مورد توجه بوده است (۴). روش‌هایی که برای جلوگیری از نازایی پس از شیمی‌درمانی مدنظر می‌باشد عبارتند از فریز کردن بافت بیضه، بالا بردن مقاومت سلول‌های بنیادی جنسی و کمک به حفظ فعالیت و یا ترمیم این سلول‌ها، در این میان حفظ سلول‌ها طی شیمی‌درمانی بیشتر از بقیه روش‌ها مدنظر بوده است(۵).

مطالعات انجام‌شده توسط Glode و همکارانش نشان می‌دهد که مهار تقسیم سلول‌های اسپرماتوگونی و در نتیجه مهار تمایز اسپرماتوگونی‌ها طی شیمی درمانی، ممکن است باعث محافظت سلول‌های زایا و در نتیجه حفظ قدرت باروری بیماران شود (۶). او پیشنهاد کرد هر عاملی که بتواند باعث کاهش ترشح LH و FSH شود و بتواند محور هیپوفیزی -هیپوتالاموسی -گنادی را مهار کند، احتمالا می‌تواند باعث مهار تقسیم سلول‌های اسپرماتوگونی طی شیمی‌درمانی شده و در نتیجه این سلول‌ها را در برابر عوامل مخرب حفظ نماید (۶). بعدها مطالعات بیشتری در این زمینه انجام گرفت و نشان داده شد که مصرف برخی داروهای آنالوگ یا آنتاگونیست هورمون آزادکننده گنادوتروپین GnRH، پس از تخریب شدید سلول‌های زایا به‌دنبال عوامل گنادوتوکسیک مختلف مانند هگزاندیون، پروکاربازین، اشعه درمانی، گرمای مزمن، دیبرومو کلرو پروپان، سیکلوفسفامايد و بوسولفان (۷ و ۸) می‌تواند باعث حفظ یا برقراری اسپرم‌زایی در لوله‌های سمینی فر شود.

ملاتونین که یکی از ترشحات غده پینئال است می‌تواند در تنظیم برخی پدیده‌های فیزیولوژیک شرکت نماید. فعالیت هورمونی غده پینئال تحت تأثیر سیکل شبانه‌روزی و فصلی است و بدین‌علت می‌تواند نقش مهمی در کنترل نوروآندوکرین و فیزیولوژی تولید مثل حیوانات فصلی ایفا نماید. انسان تولید مثل فصلی ندارد با وجود این، نوسانات فصلی در تولیدمثل انسان توضیح داده شده است. عقیده بر این است که غده پینئال، نقش مهمی در تنظیم فعالیت نوروآندوکرینی سیستم تولیدمثل انسان ایفا می‌کند (۹). همچنین براساس مطالعات سال‌های اخیر، ملاتونین هم به‌خاطر دارا بودن گیرنده‌های ملاتونینی روی اندام های مختلف مانند :مغز، شبکیه، سیستم قلبی عروقی، دستگاه گوارشی، کلیه‌ها، سلول‌های ایمنی، دستگاه تناسلی مردانه مانند سلول‌های اپیدیدیم و به میزان کمی روی اسپرماتوزوآ (۱۰) و هم به خاطر داشتن خاصیت آنتی‌اکسیدانی می‌تواند نقش حفاظتی در ساختار لیپیدی غشای سلولی اسپرم داشته و در عملکرد میتوکندری‌های تاژک اسپرم اثرگذار باشد (۱۱). با این وجود بررسی‌های قبلی نشان می‌دهد که بین ملاتونین و گیرنده‌های GnRH در موش‌ها رابطه مهاری وجود دارد و ملاتونین، ترشح هورمون تحریک‌کننده فولیکولی (FSH) و هورمون لوتئینیزه‌کننده (LH) را کاهش می‌دهد، به‌عبارت دیگر می‌تواند باعث تغییر در محور هیپوتالاموس-هیپوفیز- گنادی شود (۱۲).

با توجه به نقش ملاتونین و همچنین وجود گیرنده‌های مختلف ملاتونینی در سیستم تناسلی، در تحقیق حاضر اثر ملاتونین اگزوژن در تیمار سلول‌های ژرمینال و سوماتیک به‌عنوان روش جبرانی برای درمان اختلالات اسپرماتوژنز ناشی از شیمی‌درمانی در مدل بیولوژیک مورد بررسی قرار گرفت.

مواد و روش‌ها

در این مطالعه از ۶۰ موش صحرایی ویستار نر بالغ ۳۰۰-۲۵۰ گرمی استفاده شد. حیوانات از مؤسسه پاستور خریداری شدند و برای تطابق با محیط، ۲ هفته در قفس‌های خود با دسترسی آزادانه به آب و غذا و شرایط محیطی استاندارد نگه‌داری شدند. پس از آن حیوانات به‌طور تصادفی در ۶ گروه مورد بررسی قرار گرفتند:

گروه اول: گروه کنترل (CTL) که هیچ دارویی دریافت نکردند (n=۱۰).

گروه دوم: گروه (BSN) دریافت‌کننده بوسولفان با دوز ۲۰mg/kg به‌صورت داخل صفاقی و تک‌دوز (n=۱۰).

گروه سوم (Px+BSN+MLT): گروه پینئالکتومی، دریافت‌کننده بوسولفان و ملاتونین (n=۱۰) در این گروه غده پینئال برداشته شد و ۲۰mg/kg از داروی بوسولفان و تک‌دوز به‌صورت داخل صفاقی و ملاتونین به‌مقدار ۰/۵mg/kg داخل صفاقی استفاده شد.

گروه چهارم: گروه (Dimethyl Sulfoxide DMSO) دریافت‌کننده DMSO (حلال بوسولفان) به‌صورت داخل صفاقی با همان حجم مورد استفاده (گروه شم بوسولفان) (n=۱۰).

گروه پنجم (Px+BSN+Ethan): گروه پینئالکتومی مواجهه با بوسولفان ۲۰mg/kg و اتانول (حلال ملاتونین) به‌عنوان گروه شم ملاتونین، با همان دوز ملاتونین و روزانه (n=۱۰).

گروه ششم: گروه (Sham) شم جراحی پینئالکتومی که فقط استخوان جمجمه حیوان باز و سر جای خود گذاشته شد (n=۱۰).

از داروی بوسولفان تک‌دوز و ملاتونین به‌مدت ۶۰ روز (سیکل اسپرماتوژنز در موش صحرایی ۴۸ روز) استفاده شد (۱۳). به‌خاطر آن‌که ترشح ملاتونین در فیزیولوژی طبیعی بدن یک ساعت قبل از تاریکی شروع می‌شود (۱۴ و ۱۵). بدین‌منظور در گروه‌های جراحی‌شده که ملاتونین اگزوژن دریافت می‌کردند تاریک‌خانه‌ای فراهم شد و ساعت تاریکی به ۱۰ صبح تغییر داده شد تا تزریق در ساعت ۹ صبح هر روز انجام گیرد.

در روش جراحی پینئالکتومی، حیوانات موردنظر از طریق داخل صفاقی و توسط داروی کتامین و گزیلازین (۱۰mg/kg گزیلازین+۱۰۰mg/kg کتامین) بیهوش شدند. سپس غده پینئال در گروه‌های مورد نظر همانند روش Hoffman & Reiter (1965) برداشته شد.

پس از جراحی و ۶۰ روز تیمار با ملاتونین، همه حیوانات به‌طریقه جابه‌جایی گردنی کشته شدند و دم اپیدیدیم سمت چپ از حفره شکمی خارج شده و مورد مطالعه میکروسکوپی قرار گرفت. بیضه همان سمت نیز در محلول بوئن فیکس گردید تا مورد مطالعه بافتی قرار گیرد.

برای ارزیابی پارامترهای اسپرم از دم اپیدیدیم سمت چپ استفاده شد که به داخل پتری دیش حاوی سالین نرمال ۰/۹ درصد گرم شده در ۳۷ درجه سانتی‌گراد منتقل شد. به‌منظور خارج شدن اسپرم‌ها از اپیدیدیم، اپیدیدیم با کمک تیغه جراحی به قطعات کوچک بریده و سپس پتری دیش در انکوباتور ۳۷ درجه سانتی‌گراد و ۵% CO_2 به مدت سی دقیقه قرار داده شد (۱۶).

به‌منظور مطالعه حرکت اسپرم پس از گذشت نیم ساعت، پتری دیش از انکوباتور خارج شد. برای ارزیابی حرکت اسپرم، یک قطره از محلول روی یک اسلاید میکروسکوپی چکانده و سپس روی هر کدام یک لامل قرار داده شد. در هر حیوان حداقل ۵ میدان دید میکروسکوپی با بزرگنمایی ۴۰۰ برابر مطالعه و درصد اسپرم‌ها از نظر تحرک مشخص شد (۱۶).

برای مطالعه تعداد اسپرم، ۲۰ میکرولیتر از سوسپانسیون اسپرم روی یک لام نئوبار انتقال داده شد. پس از گذشت چند دقیقه و بی‌حرکت شدن آن‌ها، تعداد اسپرم‌ها در ۵ خانه شمارش شد و به‌صورت 10^6 بر میلی‌لیتر بیان شد.

به‌منظور مطالعه ریخت‌شناسی اسپرم، یک قطره ۲۰ میکرولیتری از سوسپانسیون اسپرم روی یک اسلاید گسترانده و پس از خشک شدن در هوا در اتانول ۹۶ درجه تثبیت شد. سپس با روش پاپانیکولا رنگ‌آمیزی شد و پس از چسباندن لامل‌ها روی لام‌ها و خشک شدن آن‌ها در زیر میکروسکوپ با بزرگنمایی ۱۰۰۰ برابر از نظر ریخت‌شناسی سر و دم ارزیابی شد. ۲۰۰۰ سلول در هر حیوان مطالعه شد و مواردی مانند شکل غیرطبیعی سر (در موش صحرایی سر اسپرم به‌صورت خمیده است) یا دو سر بودن و جدایی سر از دم، مارپیچی بودن دم، دم خمیده و وجود دو دم به‌عنوان اشکال غیرطبیعی در نظر گرفته شده و به‌صورت درصد بیان شد (۱۷).

برای مطالعه بافتی لوله‌های اسپرم‌ساز، پس از گذشت سه روز از تثبیت و اطمینان از ثبوت بافتی، نمونه‌ها برای مطالعه با میکروسکوپ نوری پاساژ بافتی شدند. به‌منظور

پاساژ از اتانول با درجات صعودی، گزیلول و پارافین مذاب استفاده شد و با استفاده از دستگاه میکروتوم دوار (Leitz, Germany)، مقاطعی با ضخامت ۵ میکرون تهیه شد. از هر نمونه بافتی، ۵ اسلاید انتخاب و به‌روش H&E رنگ‌آمیزی و با میکروسکوپ نوری مطالعه شد. برای اندازه‌گیری قطر لوله‌های سمینی فر از نرم‌افزار Motic Image plus 2.0 استفاده گردید. برای این منظور از مقاطع تهیه‌شده برای هر موش صحرایی، در ۳۵ میدان، با عدسی ۱۰ قطرهای عمود برهم لوله‌های سمینی فر که به‌صورت عرضی مقطع خورده بودند اندازه‌گیری شد (۱۸). سپس میانگین اقطار محاسبه شده و داده‌های به‌دست‌آمده از محاسبه، به‌وسیله روش‌های آماری مورد بررسی و تجزیه آماری قرار گرفت. همچنین در این مقاطع عرضی لوله‌های سمینی فر، تعداد سلول‌های اسپرماتوگونی و اسپرماتوسیت و سرتولی در ۲۰ میدان با عدسی ۴۰ مورد شمارش قرار گرفتند.

در نهایت نتایج ریخت‌شناسی میکروسکوپ نوری در نمونه‌های مورد مطالعه با هم مقایسه شد. کلیه پارامترهای کمی محاسبه شده با استفاده از برنامه آماری SPSS و آزمون ANOVA تحلیل شد. یافته‌ها به‌صورت میانگین و انحراف‌معیار بیان و مقادیر P<۰/۰۵ معنادار در نظر گرفته شد. همچنین برای ارزیابی تفاوت معنادار بین گروه‌ها از آزمون توکی استفاده شد.

یافته‌ها

در مطالعه حاضر، تیمار با بوسولفان باعث کاهش میانگین تعداد اسپرم به‌تعداد ۱۰×۶/۱۱±۳۵/۶۶ در مقایسه با کنترل $۷۹\pm۶\times۱۰^{۶}$ شد (P<۰/۰۵). همچنین در گروه‌های Px+BSN+MLT و Px+BSN+ethan به‌صورت معنادار با کاهش اسپرم مواجه هستیم که به‌ترتیب به‌تعداد $۶۰/۶۶\pm۶/۴۲\times۱۰^{۶}$ و $۴۹/۶۶\pm۴/۹۳\times۱۰^{۶}$ رسیده است ولی نسبت به گروه‌های مدل الیگواسپرم افزایش نسبی در گروه تیمار با ملاتونین وجود دارد. این در حالی بود که میزان ناهنجاری‌های ظاهری اسپرم در گروه Px+BSN+MLT در مقایسه با گروه‌های مدل الیگواسپرم به‌صورت معنادار کاهش‌یافت (جدول ۱). در مورد درصد اسپرم‌های متحرک، تغییرات معناداری در گروه‌های مدل نسبت به گروه آزمایش Px+BSN+MLT دیده می‌شود و میانگین درصدشان کاهش یافته است. درصد اسپرم‌ها با حرکت متوسط و آهسته در گروه Px+BSN+MLT در مقایسه با تمامی گروه‌ها به‌طور معناداری افزایش یافته است (جدول ۲).

در گروه Px+BSN+MLT، سلول‌های سرتولی از نظر تعداد نسبت به گروه کنترل تغییری نداشتند ولی از لحاظ شکل ظاهری دچار چروکیدگی شده‌اند. تعداد اسپرماتوگونی و اسپرماتوسیت‌ها در مقایسه با کنترل کاهش معنادار داشت (جدول ۱). اما میانگین اسپرماتوسیت‌ها در گروه Px+BSN+MLT نسبت به گروه مدل Px+BSN+ethan به‌ترتیب ۴۵/۵۸±۱۷۱/۹۶ و ۶۳/۴۵±۱۵۸/۴۶ افزایش معناداری را نشان می‌دهد (جدول۱). میانگین قطر لوله‌ها در گروهPx+BSN+MLT (۲۱/۰۷±۱۱۵/۱۰) نسبت به کنترل (۱۸/۸۷±۱۲۵/۱۲) کاهش یافته ولی در مقایسه با گروه شم خودش (Px+BSN+ethan) از ۲۶/۵۳±۱۰۷/۵۷ به ۲۱/۷۰±۱۱۵/۱ میکرومتر افزایش یافته است (افزایش نسبی) و اندازه واکوئل‌ها بسیار کاهش یافته، با وجود این یک آشفتگی سلولی در چیدمان سلول‌های اسپرماتوژنیک در گروه تیمار با ملاتونین دیده می‌شود و در اکثر لوله‌ها تجمعی از سلول‌های‌اسپرماتوژنیک با هسته‌های پررنگ در لومن وجود دارد که احتمالاً اسپرم بالغ باشند (شکل ۱) (P<۰/۰۵).

در گروه Px+BSN+ethan کاهش معناداری در تعداد اسپرم‌ها نسبت به گروه کنترل مشاهده می‌شود (جدول ۱). از لحاظ هیستولوژیک، تغییرات معناداری نسبت به گروه کنترل در میانگین اقطار لوله اسپرم‌ساز، تعداد رده‌های سلولی ژرمینال دیده می‌شود. حفرات واکوئلی ناشی از تجویز بوسولفان از بین نرفته‌اند و رده سلول‌های اسپرماتوژنیک با هسته‌های درشت و پر رنگ در ردیف‌هـای سلولی حاشیه‌ای در لوله‌های سمینی فر

قابل رؤیت هستند (شکل ۱) (P<۰/۰۵).

در گروه Sham (شم جراحی) تغییری در ساختار لوله سمینی فر از نظر آرایش، شکل و تعداد مثل گروه DMSO دیده نمی‌شود (جدول ۱ و ۲).

جدول۱– مقایسه میانگین تعداد اسپرم و سلول‌های اسپرماتوژنیک در گروه‌های مختلف مورد مطالعه

گروه	میانگین تعداد سلول‌های سرتولی در ۲۰ لوله اسپرم‌ساز	میانگین تعداد اسپرماتوسیت در ۲۰ لوله اسپرم‌ساز	میانگین تعداد اسپرماتوگونی در ۲۰ لوله اسپرم‌ساز	میانگین تعداد اسپرم/ ml
CTL	۱۰/۶۶±۳/۱۸	۲۱۳/۲۵±۶۶/۷۵	۷۶/۳±۱۱/۲۹	۷۹±۶×۱۰^۶
BSN	۱۰/۶۱±۳/۲۱	[ab]۱۵۸/۱۵±۴۴/۱۱	[abc]۶۰/۹۸±۷/۰۲	[abc]۳۵/۶۶±۶/۱۱×۱۰^۶
Px+BSN+MLT	۱۰/۶۵±۴/۵۷	[a]۱۷۱/۹۶±۴۵/۵۸	[a]۶۸/۲۳±۱۴/۳۹	[a]۶۰/۶۶±۶/۴۲×۱۰^۶
DMSO	۹/۲۳±۳/۹۷	۱۹۶/۷۱±۴۲/۸۷	۷۳/۹±۹/۲۳	۶۹/۳۳±۹/۰۷×۱۰^۶
Px+BSN+ethan	۹/۱۱±۳/۲	[ac]۱۵۸/۴۶±۶۳/۴۵	[a]۶۴/۸۱±۱۰/۴	[a]۴۹/۶۶±۴/۹۳×۱۰^۶
Sham	۹/۸۶±۲/۶۷	۲۰۱/۲۳±۴۷/۴۶	۷۶/۳۸±۱۳/۰۱	۷۹±۹/۱۶×۱۰^۶

انجام آزمایش برای هر گروه حداقل ۵ بار تکرار شد .

a: در مقایسه با گروه کنترل در همان ستون از نظر آماری معنادار است (P<۰/۰۵).

b: مقایسه گروه BSN با گروه DMSO (شم بوسولفان) در همان ستون از نظر آماری معنادار است (P<۰/۰۵).

c: مقایسه گروه‌های مدل الیگواسپرم با گروه Px+BSN+MLT به‌عنوان گروه آزمایش در همان ستون از نظرآماری معنادار است (BSN، Px+BSN+ethan گروه‌های مدل در نظر گرفته شده‌اند) (P<۰/۰۵).

جدول۲– مقایسه میانگین پارامترهای منی در گروه‌های مختلف مورد مطالعه

گروه	میانگین درصد اسپرم با تحرک سریع، متوسط، آهسته و بی‌حرکت (٪)				میانگین تعداد اسپرم های متحرک(٪)	میانگین قطر لوله‌های اسپرم‌ساز (اپی‌تلیوم ژرمینال) در ۳۵ لوله برحسب µm
	Insitu	Slow	Moderate	Rapid		
CTL	۲۲/۵۳±۴/۰۴	۳۷/۶۴±۳/۴۴	۲۳/۰۷±۱/۸۳	۱۶/۷۵±۰/۸۴	۷۷/۴۶±۴/۰۴	۱۲۵/۱۲±۱۸/۸۷
BSN	[abc]۶۱/۴۹±۴/۱۱	[ab]۲۴/۲۲±۱/۹۵	[abc]۱۲/۴۲±۱/۸	۱/۸۵±۱/۷۸[ab]	[abc]۳۸/۵±۴/۱۱	۱۰۶/۷۵±۲۷/۲۱ [ab]
Px+BSN+MLT	۳۳/۵۶±۱۰/۵۹	۳۱/۹۷±۵/۷۴	۳۰/۱۹±۵/۳۶	[a]۰/۸۸±۱/۵۲	۶۳/۰۵±۱۰/۵۹	[a]۱۱۵/۱±۲۱/۰۷
DMSO	۳۲/۷۹±۵/۲۵	۳۷/۷۷±۳/۲۴	[c]۲۰/۳۹±۲/۳۷	[a]۹/۰۴±۰/۰۵	۶۷/۲۱±۵/۲۵	۱۲۲/۸۷±۱۵/۵
Px+BSN+ethan	[ac]۵۹/۶۳±۵/۵۱	[ac]۱۵/۷۶±۱/۵۸	[ac]۱۲/۲۳±۲/۲۲	[ac]۱۲/۳۶±۱/۷۵	[ac]۴۰/۳۵±۵/۵۱	[a]۱۰۷/۵۷±۲۶/۵۳
Sham	۲۳/۸۴±۴/۰۶	[c]۴۳/۲۶±۲/۹۴	۲۵/۸۴±۱/۱	[a] ۷/۰۴±۰/۴۴	۷۶/۱۵±۴/۰۶	۱۱۹/۱۳±۱۶/۴

انجام آزمایش برای هر گروه حداقل ۵ بار تکرار شد.

a: در مقایسه با گروه کنترل در همان ستون از نظر آماری معنادار است (P<۰/۰۵).

b: مقایسه گروه BSN با گروه DMSO (شم بوسولفان) در همان ستون از نظر آماری معنادار است (P<۰/۰۵).

c: مقایسه گروه‌های مدل الیگواسپرم با گروه Px+BSN+MLT به‌عنوان گروه آزمایش در همان ستون از نظر آماری معنادار است (BSN، Px+BSN+ethan گروه‌های مدل در نظر گرفته شده‌اند) (P<۰/۰۵).

بحث

در مطالعه حاضر آثار بوسولفان و ملاتونین بر پارامترهای اسپرم، ریخت‌شناسی بیضه و قدرت باروری اسپرم‌ها در گروه‌های مورد مطالعه بررسی شد که شاخص‌های مهمی برای کیفیت باروری مردانه است و می‌تواند اطلاعات مفیدی در ارتباط با پتانسیل باروری حیوانات ارایه دهد.

در مطالعه حاضر، مصرف یک دوز بوسولفان به‌میزان ۲۰mg/kg، باعث کاهش تعداد اسپرم شد. این کاهش می‌تواند ناشی از آثار آلکیله‌کنندگی بوسولفان بر سلول‌های اسپرماتوژنیک (۱۹) یا اثر القای آپوپتوز سلول‌های اسپرماتوژنیک توسط بوسولفان باشد (۱۷ و ۲۰) که باعث کاهش تعداد سلول‌های اسپرماتوژنیک و در نتیجه کاهش تعداد اسپرم شود. کاهش تعداد اسپرم همچنین می‌تواند ناشی از آثار ثانویه بوسولفان در ارتباط با تأثیر بر محور هیپوتالاموس – هیپوفیز- گناد یا تأثیر توکسیک بوسولفان روی سلول‌های سوماتیک بیضه باشد (۲۱). مطالعه حاضر همچنین نشان داد که تجویز یک دوز بوسولفان باعث افزایش ریخت‌شناسی غیرطبیعی در اسپرم می‌شود.

در مطالعه حاضر، پارامترهای اسپرم پس از گذشت ۶۰ روز بررسی شد، زیرا فرایند کامل اسپرماتوژنز در موش صحرایی ۴۸ روز طول می‌کشد (۲۲). از آن‌جایی که سنتز DNA قبل از شروع تقسیم میوز رخ می‌دهد و سنتز دوباره‌ای طی دوره یا سیکل اسپرماتوژنز (میوز) رخ نمی‌دهد (۲۳)، بنابراین در این مطالعه که پس از گذشت ۶۰ روز از شروع درمان با بوسولفان، ریخت‌شناسی اسپرم دچار تغییر شکل شده است؛ بدین معنی است که بوسولفان احتمالاً روی اسپرماتوگونی‌ها مؤثر بوده است. همان‌طور که در مطالعات قبلی نیز شرح داده‌شده است بوسولفان باعث از بین رفتن اسپرماتوگونی A می‌شود (۱۷ و ۲۰). ضمن این که در مطالعات قبلی نیز نشان داده شده است که بیشترین تأثیر آپوپتوتیک بوسولفان روی اسپرماتوگونی و پس از آن، اسپرماتوسیت اولیه است (۱۷ و ۲۰). در تأیید مطالب فوق نشان داده شده که بوسولفان با ریخت‌شناسی غیرطبیعی و موتاسیون کشنده در اسپرم همراه است (۱۹).

کاهش در تحرک اسپرم در گروه تحت درمان با بوسولفان احتمالاً می‌تواند ناشی از آثار سمی بوسولفان روی فلاژل (DNAمیتوکندری) باشد که یک ماشین مهم برای تحرک اسپرم محسوب می‌شود. ATP یک منبع مهم انرژی برای تحرک اسپرم است و کاهش آن می‌تواند با کاهش حرکت اسپرم همراه باشد (۲۴ و ۲۵). در این مطالعه علاوه بر پارامترهای اسپرم، تعداد و شکل طبیعی سلول‌های اپی‌تلیوم ژرمینال لوله‌های سمینی فر در گروه تحت درمان با بوسولفان کاهش یافت. این تغییرات می‌تواند ناشی از تغییرات هورمونی باشد و در گروه تحت شیمی‌درمانی، کاهش هورمون تستوسترون با تغییرات ریخت‌شناسی این اپی‌تلیوم همخوانی دارد (۲۶). از آن‌جا که سلول‌های اسپرماتوژنیک بیضه دارای رسپتور آندروژنی هستند، به تغییرات این هورمون نیز بسیار حساسند (۲۷). درمان ترکیبی ملاتونین و بوسولفان به دنبال پینئالکتومی در پارامترهای لوله‌های سمینی فر ناشی از بوسولفان تأثیرگذار بوده که این یافته با مطالعات قبلی درمان اختلالات اسپرماتوژنز به‌وسیله ملاتونین در نمونه‌های پینئالکتومی نشده همخوانی دارد و احتمالاً نشان‌دهنده ارتباط مستقیم بین پینئال و ایجاد متابولیت‌های مؤثر ملاتونین در بدن است. گزارش شده است که رسپتورهای ملاتونین روی اسپرماتوزوآ نیز وجود دارند. بنابراین احتمالاً تحت تأثیر ملاتونین قرار می‌گیرند. ملاتونین مترشحه غده پینئال یک آنتی‌اکسیدان بسیار مؤثر و قوی و خنثی‌کننده رادیکال‌های آزاد است (۲۸). ملاتونین به‌دلیل داشتن اندازه کوچک و خاصیت چربی‌دوستی زیاد به‌راحتی از غشای سلول عبور کرده و در کل سلول پخش می‌شود و DNA را در برابر عوامل مخرب حفظ می‌نماید (۲۸). در این مطالعه برخلاف بررسی‌های پارامتریک که کاهشی در تعداد، شکل طبیعی و درصد تحرک اسپرم‌ها در گروه

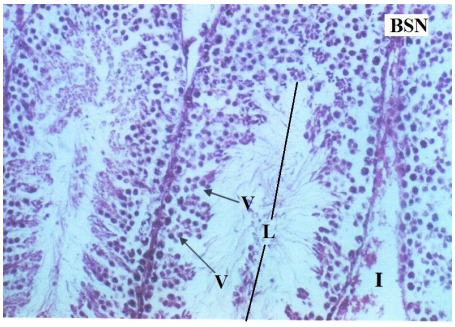

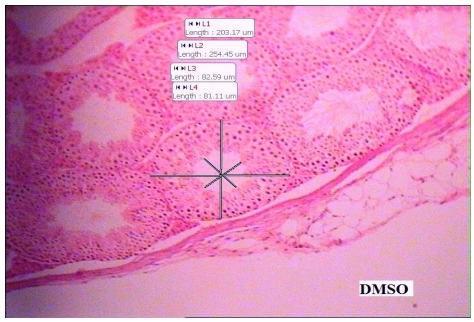

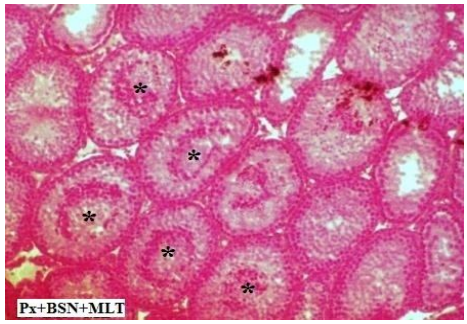

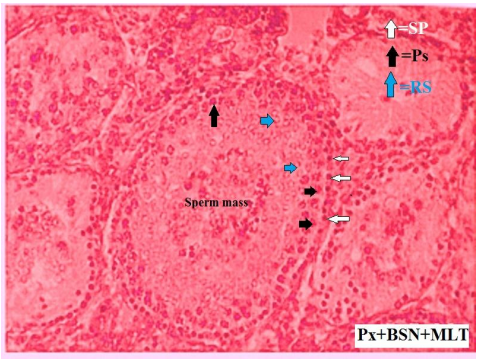

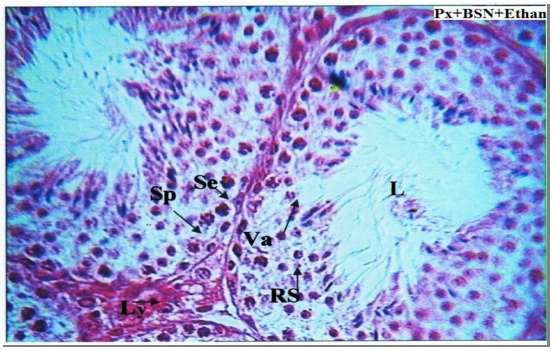

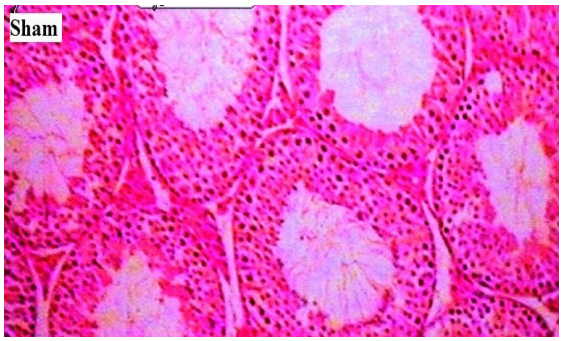

شکل ۱- تصویر میکروسکوپ نوری از بیضه در CTL(کنترل)، BSN (دریافت‌کننده بوسولفان)، Px+BSN+MLT (پینئالکتومی + دریافت‌کننده بوسولفان+ تیمار با ملاتونین)، DMSO (گروه دریافت‌کننده)، Px+BSN+ethan (پینئالکتومی + دریافت‌کننده بوسولفان+ اتانول)، Sham (شم جراحی)، Px+BSN (پینئالکتومی + دریافت کننده بوسولفان). در گروه دریافت‌کننده بوسولفان به کاهش تراکم اسپرم در داخل لوله‌ها و همچنین کاهش ارتفاع اپیتلیوم ژرمینال در مقایسه با کنترل توجه نمایید. پیکان‌ها نمایشگر واکوئل‌های ایجادشده در ضخامت اپیتلیوم هستند. در گروه تیمار با ملاتونین به افزایش نسبی تراکم اسپرم در لوله‌ها و از بین رفتن حفرات در ضخامت اپیتلیوم توجه کنید. لومن حاوی توده سلول‌های اسپرماتوژنیک(*) و احتمالا اسپرم بالغ هستند. واکوئل (Va)، لایدیک (Ly)، بافت بینابینی (I)، اسپرماتوگونی (SP)، اسپرماتوسیت اولیه (Ps)، اسپرماتید گرد (RS)، لومن (L) (رنگ‌آمیزی: هماتوکسیلین -ائوزین. درشت‌نمایی ۳۹۶ برابر).

Px+BSN+MLT نشان می‌دهد، مطالعه هیستولوژیک اسپرماتوژنز لوله‌های سمینی فر با رنگ‌آمیزی H&E نشان از ایجاد رده‌های پراکنده سلول‌های اسپرماتوژنیک در لوله‌های سمینی فر داشته و لومن لوله‌ها حاوی توده‌های سلولی بودند (عمدتاً اسپرم بالغ). با توجه به نتایج به‌دست‌آمده از تحقیق حاضر به‌نظر می‌رسد که ملاتونین درمانی به مفهوم تجویز ملاتونین اگزوژن، قادر است که اثرات ناشی از کاهش سطح ملاتونین اندوژن در پلاسما را جبران نماید. این‌که آیا ملاتونین اگزوژن با همان مکانیزم‌های ملاتونین اندوژن باعث اثرات پروتکتیو بر بافت‌ها می‌گردد کاملاً مشخص نیست اما به‌نظر می‌رسد که باعث کاهش واکوئل‌های ایجاد شده در گروه بوسولفان شده است. هر چند که مکانیسم‌های ذکرشده ثابت‌شده نیست و برای اثبات آن‌ها به مطالعات بیشتری در زمینه سلولی، مولکولی، ایمونوهیستوشیمی، فراساختاری و رادیواسی نیاز است.

به‌طور خلاصه نتایج مطالعه حاضر نشان داد که تجویز ۲۰mg/kg بوسولفان، باعث کاهش پارامترهای اسپرم و همچنین ریخت‌شناسی بیضه می‌شود و تجویز ملاتونین اگزوژنوس ۰/۵mg/kg به‌مدت ۶۰ روز هرچند بعضی پارامترهای اسپرمی را کاهش داد ولی از لحاظ ریخت‌شناسی، تغییرات قابل‌ملاحظه‌ای در ترمیم آثار سوء داروهای شیمی‌درمانی به‌وجود آورد.

نتیجه‌گیری

بر اساس یافته‌های تحقیق حاضر، ملاتونین اگزوژن در درمان اختلالات اسپرماتوژنز ناشی از شیمی‌درمانی مؤثر است. تحقیقات بالینی مرتبط، به‌منظور مشخص نمودن اثربخشی آن راهگشای کاربرد بالینی ملاتونین اگزوژن در درمان این اختلالات است.

تشکر و قدردانی

محققین از معاونت تحقیقات و فن‌آوری دانشگاه علوم پزشکی تهران به‌واسطه حمایت مالی طرح حاضر، کارشناسان آزمایشگاه علوم پایه دانشکده پیراپزشکی سرکارخانم آتوسا جان‌زاده و خانم دکتر مهدیه کرداری برای کمک‌های تکنیکال و پرسنل آزمایشگاه بافت‌شناسی و جنین‌شناسی دانشکده پزشکی دانشگاه علوم پزشکی تبریز برای استفاده از امکانات آزمایشگاه تشکر و قدردانی می‌نمایند.

Refererance

1. Anderson P.h.O, Knoben J.E, Troutman W.G. Handbook of clinical data. 10th ed. Mc Graw Hill. 2002; 136-40.
2. Trevor AJ, Katzung BG, Masters SB. A long medical book Katzung & Trevors Pharmacology examination and board review. 6th ed. Mc Graw Hill. 2002; 206-8.
3. Jansz GF, Pomerantz DK. The effect of prenatal treatment with busulfan on in vitro androgen production by testes from rats of various ages. Can J Physiol Pharmacol. 1985; 63(9):1155-8.
4. Honaramooz A, Behboodi E, Hausler CL, Blash S, Ayres S, et al. Depletion of endogenous germ cells in male pigs and goats in preparation for germ cell transplantation. J Androl. 2005;26(6):698-705.
5. Fossa SD, Magelssen H. Fertility and reproduction after chemotherapy of adult cancer patients: malignant lymphoma and testicular cancer. Annals of Oncology. 2004;15:iv259–iv265.
6. Glode LM, Robinson J, Gould SF. Protection from cyclophosphamide induced testicular damage with an analogue of gonadotropin-releasing hormone. The Lancet. 1981;23:1132-4.
7. Meistrich ML, Wilson G, Kangasniemi M, Huhtaniemi I. Mechanism of protection of rat spermatogenesis by hormonal pretreatment: stimulationof spermatogonial differentiation after irradiation. J Androl. 2000;21:464-9.
8. Meistrich ML, Guanapala SH. Focus on fertility preservation, Hormonal suppression for fertility preservation in males and females. Reproduction. 2008;136: 691-701.
9. Rojansky N, Brzezinski A, Schenker JG. Seasonality in human reproduction: an update. Hum Reprod. 1992;7:735-45.
10. Gavella M, Lipovac V. Antioxidative effect of melatonin on human spermatozoa. Arch Androl. 2000;44(1):23-7.
11. Ozlem Y, Ozbek E. Potential chemoprotective effect of melatonin in cyclophosphamide- and cisplatin-induced testicular damage in rats. Fertil Stril. 2009;92:1124-32.

12. Johnston JD, Messager S, Ebling FJP, Williams LM, Barrett P. Gonadotropin releasing hormone drives melatonin receptor down-regulation in the developing pituitary gland. PNAS. 2003;100(5):2831-5.
13. Saalu LC, Togun VA, Oyewopo AO, Raji Y. Artificial cryptorchidism and the moderating effect of melatonin in Sprague-Dawley rats. Journal of Applied Sciences. 2006;2889-94.
14. Morgan PJ, Williams LM. Central melatonin receptors: implications for a mode of action. Experientia. 1989; 45: 955-96.
15. Namboodiri MA, Valivullah HM, Moffet JR. Regulation of melatonin synthesis in the ovine pineal gland. Adv Exp Med Biol. 1991; 294: 137-48.
16. Ebrahimi-kalan A. Study on the effects of ginseng on Busulfan-induced disorder in germinal epithelium and semen parameters. MD thesis in anatomy. Tabriz: Medical Sciences Faculty, Tabriz Medical Sciences University. 2009;44.
17. Mohammad Ghasemi F, Bahadori MH, Faghani M, Nasiri Ebrahim, Soleimani Rad J. [Anti apoptotic effect of Buscerelin on apoptosis of male germ cells induced by busulfan in mouse testis(Persian)]. Journal of Iranian Anatomical Sciences. 2009; 27:45-54.
18. ibin Bibin Andriana, Tatwei Tay, Ishii Maki, Mohammad Abdul Awal, Yoshiakira kanai, et al. An ultra structural study on cytotoxic effect of mono (2-ethlyhexyl) phthalate (MEHP) on testes in Shiba goat in vitro. J Vet Sci. 2004;5(3):235-40.
19. Bucci LR, Meistrich ML. Effects of busulfan on murine spermatogenesis :cytotoxicity, sterility, sperm abnormalities, and dominant lethal mutations. Mutat Res. 1987;176: 259-68.
20. Choi YJ, Ok Dw, Kwon DN, Chung JI, Kim HC, Yeo Sm, et al. Murine male germ cell apoptosis induced by busulfan treatment correlates with loss of c-kit expression in a fas/fas L and p53 independent manner. FEBS Lett. 2004;575:41-51.
21. Shetty G, Meistrich ML. Hormonal approaches to preservation and restoration of male fertility after cancer treatment. J Natl Cancer Inst Monogr. 2005;34:36-9.
22. Tripathi DN, Jena GB. Astaxanthin inhibits cytotoxic and genotoxic effects of cyclophosphamide in mice germ cells. Toxicology. 2008;03:015.
23. Monesi V. Autoradiographic study of DNA synthesis and the cell cycle in spermatogonia and spermatocytes of mouse testis using tritiated thymidine. J Cell Biol. 1962;14:1-18.
24. Fouchécourt S, Lareyre JJ, Chaurand P, DaGue BB, Suzuki K, Ong DE, et al. Identification, immunolocalization, regulation, and postnatal development of the lipocalin EP17]epididymal protein of 17 kilodaltons in the mouse and rat epididymis. Endocrinology. 2003;144: 887-900.
25. León J, Acuña-Castroviejo D, Escames G, Tan DX, Reiter RJ. Melatonin mitigates mitochondrial malfunctions. J Pineal Res. 2005;38:1-9.
26. Chatterjee R, Mills W, Katz M, McGarrigle HH, Goldstone AH. Germ cell failure and Leydig cell insufficiency in post-pubertal males after autologous bone marrow transplantation with BEAM for lymphoma. Bone Marrow Transplant. 1994;13:519-22.
27. Ramanathan B, Archunan G. Analysis of epididymal proteins during sexual maturation in male albino mice. Acta Physiol Hung. 2001;88:73-80.
28. Sanchez-Hidalgo M, de la Lastra CA, Carrascosa-Salmoral MP, Naranjo MC, Gomez-Corvera A, Caballero B, et al. Age-related changes in melatonin synthesis in rat extrapineal tissues. Exp Gerontol. 2009;44:328-34.