

گزارش یک مورد ترومبوز سینوس‌های وریدی مغز به دنبال مصرف سیلدنافیل

داریوش افشاری^{1*}؛ نسرين مراديان¹

چکیده

زمینه: سیلدنافیل، مهارکننده اختصاصی فسفودی استرازتیپ 5 (PDE5) است که به‌طور رایج در زمان اختلال نعوظ استفاده می‌شود. این دارو توسط انجمن غذایی و دارویی آمریکا (FDA) برای درمان افزایش فشار خون ریوی نیز تأیید شده است. گرچه شواهدی دال بر افزایش انعقادپذیری مرتبط با مصرف مهارکننده‌ی فسفودی استرازتیپ 5 وجود ندارد، اما چندین مطالعه اظهار کرده‌اند که این داروها در بعضی موارد نادر، می‌توانند باعث حوادث آمبولیک یا ترمبوتیک شریانی و وریدی شوند. گزارش مورد: بیمار آقای 37 ساله بود که دچار سردرد شدید و تشنج تونیک کلونیک جنرالیزه شده بود. در معاینه نورولوژیک به غیر از کاهش سطح هوشیاری، یافته مثبت دیگری نداشت. بیمار بدون نظارت پزشک، روزانه 100 mg سیلدنافیل را از یک ماه قبل به‌طور مداوم برای اختلال نعوظ مصرف می‌کرد. در سی‌تی‌اسکن انجام‌شده، خونریزی کوچکی در لوب فرونتال چپ مشهود بود. با شک به ترومبوز سینوس‌های وریدی مغز Lumbar puncture انجام شد. فشار مایع مغزی نخاعی بالا، مطرح‌کننده احتمال ترومبوز سینوس‌های وریدی مغز بود. MRI مغز نیز وجود ترومبوز را در سینوس ساژیتال فوقانی اثبات کرد. نتیجه‌گیری: ترومبوز سینوس‌های وریدی مغزی باید به‌عنوان یک عارضه بالقوه مصرف سیلدنافیل مورد توجه قرار گیرد. کلیدواژه‌ها: سیلدنافیل، ترومبوز سینوس‌های وریدی مغز، اختلال نعوظ.

«دریافت: 1388/10/21 پذیرش: 1389/3/4»

1. گروه نورولوژی، دانشکده پزشکی، دانشگاه علوم پزشکی کرمانشاه

*عهده‌دار مکاتبات: کرمانشاه، سرخه لیژه، مرکز آموزشی درمانی امام رضا، تلفن: 0831-4276301

Email: dafshari@kums.ac.ir

مقدمه

سیلدنافیل گزارش شده است (3). Mchugh و Cheek نشان دادند که اکسید نیتریک (NO) در مسیر سیکیلیک گوانوزین منوفسفات عمل می‌کند و از این طریق باعث شل شدن عضلات صاف جدار عروق و مهار تجمع پلاکتی می‌گردد. سیلدنافیل از طریق افزایش آزادسازی اکسید نیتریک می‌تواند باعث افزایش خطر خونریزی گردد (5). گرچه شواهدی از افزایش انعقادپذیری در رابطه با مصرف مهارکننده‌های فسفودی استرازتیپ 5 وجود ندارد، اما چندین مطالعه اظهار می‌کنند که مهارکننده‌های فسفودی استرازتیپ 5 در موارد نادر ممکن است باعث حوادث آمبولیک و ترمبوتیک شریانی و وریدی گردند (10-16).

مهارکننده‌های فسفودی استرازتیپ 5، در درمان اختلال نعوظ استفاده می‌شوند همچنین به‌علت اثرات وازودیلاتوری موضعی که از طریق مسیر اکسیدنیتریک (NO) و گوانوزین منوفسفات (CGMP) اعمال می‌گردد، مصرف این داروها در درمان افزایش فشار خون ریوی تأیید شده است (1) عوارض جانبی شناخته‌شده این داروها شامل: سردرد، گرگرفتگی و احتقان بینی، نشان می‌دهد که اثرات وازودیلاتوری این داروها محدود به کورپوس کالوزوم نیست (2). شایع‌ترین عارضه عصبی سیلدنافیل سردرد است. مواردی از فراموشی گلوبال گذرا (TGA)، تشنج تونیک-کلونیک جنرالیزه، خونریزی مغزی خودبه‌خودی و فلج زوج 3 مغزی به‌دنبال مصرف

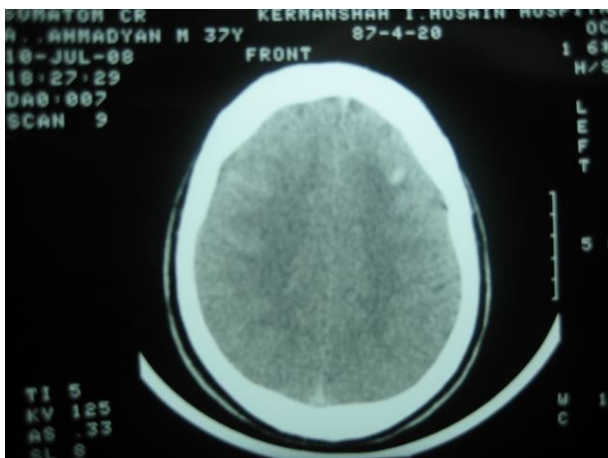
گزارش مورد

بیمار آقای 37 ساله بود که از روز قبل از مراجعه، دچار سردرد و متعاقباً تشنج تونیک کلونیک جنرالیزه و کانفیوژن شده بود. در سوابق پزشکی، سابقه بیماری خاصی وجود نداشت. بیمار از یک ماه قبل، سیلدنافیل را به طور مداوم به میزان 100mg روزانه بدون نظارت پزشک برای اختلال نعوظ استفاده کرده بود و در چند ماه گذشته، سابقه مصرف داروی دیگری نداشت. بیمار سابقه اعتیاد به تریاک به صورت تدریجی داشت.

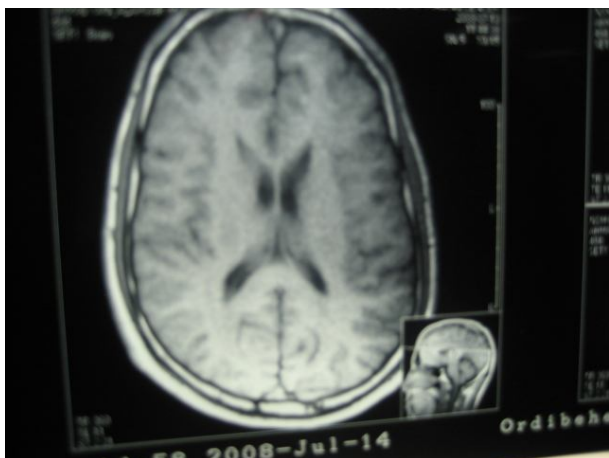
از نظر علائم حیاتی $BP = \frac{130}{80}$ ، $PR=90$ ، $RR=18$ و $T=37$ داشت. معاینه سیستمیک نرمال بود. علایم تحریک مننژ نداشت. نکته مثبت در معاینه نورولوژیک شامل افت سطح هوشیاری در حد کانفیوژن بود. در سی تی اسکن مغز، خونریزی کورتیکال در لوب فرونتال چپ نشان داده شد (تصویر 1). با شک به ترومبوز سینوس‌های وریدی مغز LP انجام شد که فشار CSF در حد 29cmH₂O بود و آنالیز مایع مغزی نخاعی نرمال بود. فشار مایع مغزی نخاعی افزایش یافته بود که ترومبوز سینوس‌های وریدی مغز را تأیید کرد. در MRI مغز نیز وجود ترومبوز در سینوس ساژیتال فوقانی نشان داده شد (تصویر 2 و 3).

آزمایش‌های معمول خون و ادرار، نرمال بود. HIVAb و ANA و آنتی فسفولیپید آنتی‌بادی منفی بود. کمبود پروتیین C و S و آنتی ترومبین III نداشت.

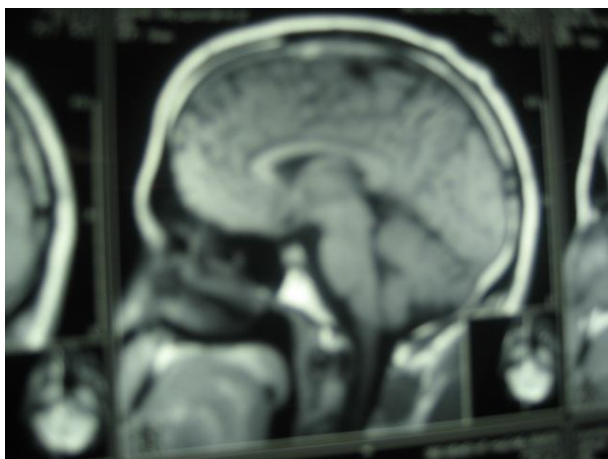
بعد از تأیید ترومبوز سینوس‌های وریدی مغز، تصمیم به شروع آنتی‌کواگولان گرفته شد اما قبل از شروع آنتی‌کواگولان با وجود توصیه به بستری و ادامه درمان، بیمار با رضایت خانواده ترخیص شد. دو روز بعد از ترخیص بیمار با کاهش سطح هوشیاری و تشنجات مکرر، مجدداً در بیمارستان بستری گردید. در معاینه نورولوژیک رفلکس‌های ساقه مغز وجود نداشت، به تحریک دردناک پاسخ نمی‌داد و بابنسکی 2 طرفه داشت. در سی تی اسکن انجام‌شده، خونریزی کورتیکال در نیمکره راست به همراه ادم و شیفت میدلاین مشهود بود (تصویر 4). بیمار بعد از 8 روز فوت شد.



تصویر 1- خونریزی کورتیکال لوب فرونتال چپ



تصویر 2- ترومبوز سینوس ساژیتال فوقانی



تصویر 3- ترومبوز سینوس ساژیتال فوقانی

همکاران در سال 1988 بیماری را گزارش کردند که 30 دقیقه بعد از مصرف 50mg سیلدنافیل دچار انفارکتوس میوکارد شده بود (10). در سال 2000 بیماری توسط تریپاتی (Tripathi) و همکارانش شرح داده شد که چند ساعت بعد از مصرف 100mg سیلدنافیل، دچار تاری دید به علت انسداد شریان شبکیه شده بود (11). مورگان (Morgan) و همکاران، آقای 50 ساله را گزارش کردند که 2 ساعت بعد از مصرف 50mg سیلدنافیل، دچار سکته مغزی شد (12). کانینگهام (Cunningham) گزارش کرد که آقای 42 ساله، 12 ساعت بعد از مصرف 50mg سیلدنافیل دچار اپتیک نوروپاتی ایسکمیک نان آرترتیک شده است (13). در سال 2007 موردی از کری حسی عصبی در آقای 44 ساله به دنبال مصرف 80mg سیلدنافیل گزارش شد (14). Rufa و همکارانش ترومبوز سینوس وریدی مغز و ورید عمقی را در آقای 57 ساله به دنبال مصرف 100mg سیلدنافیل گزارش کردند (15). همچنین Huang و همکارانش در سال 2008، بیماری را شرح دادند که 1 ساعت بعد از مصرف 20mg سیلدنافیل دچار آمبولی ریه شده بود (16).

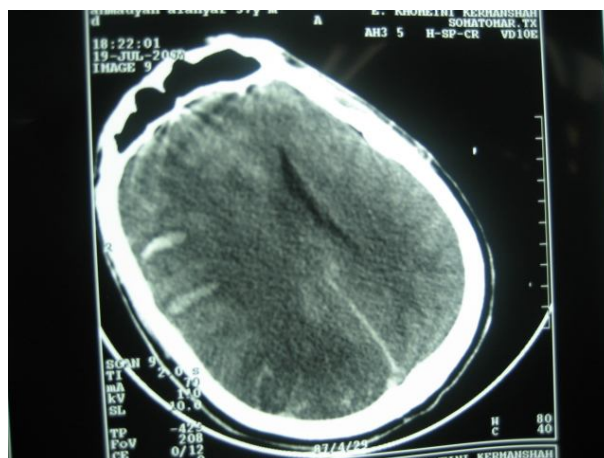
Zusman و همکارانش تحقیقی را در مورد شیوع عوارض قلبی-عروقی جدی شامل سکته مغزی و MI انجام دادند که نتیجه در مورد سیلدنافیل و پلاسبو یکسان بود (17).

اثر همودینامیک اثبات شده سیلدنافیل، کاهش فشارخون سیستولیک در حد 10-8 mmHg است (18) که فرض می شود در بعضی شرایط این مکانیسم مسئول نارسایی عروقی و استاز منجر به هیپوپرفیوژن و استروک شریانی باشد (12).

ممکن است نارسایی عروقی و استاز ناشی از مصرف سیلدنافیل، عامل عمده ایجادکننده لخته در سینوس های وریدی مغز در بیمار باشد.

نتیجه گیری

کادر درمانی و بهداشتی باید در مورد احتمال بروز ترومبوز سینوس های وریدی مغز بعد از مصرف



تصویر 4- خونریزی کورتیکال در نیمکره راست همراه با ادم و شیفت خط وسط

بحث

ترومبوز سینوس های وریدی مغز، علت نسبتاً ناشایع سکته مغزی است و تقریباً 1-2 درصد علت این ضایعه را در بالغین جوان تشکیل می دهد (6). عوامل ایجادکننده ترومبوز سینوس وریدی در بالغین مرتبط با شرایط افزایش انعقادپذیری، ارثی یا اکتسابی هستند. عوامل مستعدکننده شامل افت فشار خون، دهیدراتاسیون و شرایط هورمونی (حاملگی-چاقی)، بدخیمی، مصرف داروهایی از قبیل کنتراستپتو خوراکی (OCP)، ال آسپارژیناز، سیس پلاتین، آندروژن ها، اتوپوزاید و آمینو کاپروئیک اسید است (7).

سیلدنافیل جزء مهارکننده های فسفودی استرازیپ 5 است که از طریق افزایش سیکلیک گوانوزین منوفسفات باعث شل شدن عضلات صاف و افزایش جریان خون کورپوس کاونوزوم می گردد (8). عوارض جانبی عمده سیلدنافیل شامل سردرد، گرگرفتگی، سوء هاضمه، احتقان بینی و درجات خفیفی از اختلالات بینایی است (9).

گرچه شواهدی از افزایش انعقادپذیری در رابطه با مصرف مهارکننده های فسفودی استرازیپ 5 وجود ندارد، اما گزارشی در مورد بروز حوادث آمبولیک و ترومبوتیک شریانی و وریدی به دنبال استفاده از این مهارکننده ها به دست رسیده است. فینسترا (J Feenstra) و

سیلدنافیل و سایر مهارکننده‌های فسفودی استرازیپ 5
 آگاهی داشته باشند. پزشکان باید به بیماران خود هشدار
 دهند که در صورت بروز هرگونه سردرد شدید،
 غیرمعمول و مداوم و یا سردرد توأم با تشنج و کاهش
 هوشیاری، مصرف دارو را سریعاً قطع و به پزشک مراجعه
 نمایند.

References

- Benedict N, Seybert A, Mathier MA. Evidence-based pharmacologic management of pulmonary arterial hypertension. *Clin Ther* 2007; 29(10): 2134-53.
- Boolell M, Allen MJ, Ballard SA, Gepi-Attee S, Muirhead GJ, Naylor AM, et al. Sildenafil: an orally active type 5 cyclic GMP-specific phosphodiesterase inhibitor for the treatment of penile erectile dysfunction. *Int J Impot Res* 1996; 8(2): 47-52.
- Savitz SA, Caplan LR. Transient global amnesia after sildenafil (Viagra) use. *Neurology* 2002; 59(50): 778.
- Boxton N, Flannery T, Wild D, Bassi S. Sildenafil (Viagra)-induced spontaneous intracerebral haemorrhage. *Br J Neurosurg* 2001; 15(4): 347-9.
- McHugh J, Cheek DJ. Nitric oxide and regulation of vascular tone: Pharmacological and physiological considerations. *Am J Crit Care* 1998; 7(2): 131-40.
- Bogousslavsky J, Pierre P. Ischemic stroke in patients under age 45. *Neurol Clin* 1992; 10(1): 113-24.
- Stam J. Thrombosis of the cerebral veins and sinuses. *N Engl J Med* 2005; 352(17): 1791-8.
- Turko IV, Ballard SA, Francis SH, Corbin JD. Inhibition of cyclic GMP-binding cyclic GMP-specific phosphodiesterase (Type 5) by sildenafil and related compounds. *Mol Pharmacol* 1999; 56(1): 124-30.
- Goldstein I, Lue TF, Padma-Nathan H, Rosen RC, Steers WD, Wicher PA. Oral sildenafil in the treatment of erectile dysfunction. Sildenafil Study Group. *N Engl J Med* 1998; 338(20): 1397-404.
- Feenstra J, van Drie-Pierik RJ, Laclé CF, Stricker BH. Acute myocardial infarction associated with sildenafil. *Lancet* 1998; 352(9132): 957-8.
- Tripathi A, O'Donnell NP. Branch retinal artery occlusion; another complication of sildenafil. *Br J Ophthalmol* 2000; 84(8): 934-5.
- Morgan JC, Alhatou M, Oberlies J, Johnston KC. Transient ischemic attack and stroke associated with sildenafil (Viagra) use. *Neurology* 2001; 57(9): 1730-1.
- Cunningham AV, Smith KH. Anterior ischemic optic neuropathy associated with viagra. *J Neuroophthalmol*. 2001; 21(1): 22-5.
- Mukherjee B, Shivakumar T. A case of sensorineural deafness following ingestion of sildenafil. *J Laryngol Otol* 2007; 121(4): 395-7.
- Rufa A, Cerase A, Monti L, Dotti MT, Giorgio A, Sicurelli F, et al. Recurrent venous thrombosis including cerebral venous sinus thrombosis in a patient taking sildenafil for erectile dysfunction. *J Neurol Sci* 2007; 260(1-2): 293-5.
- Chen HC, Wang CS, Chuang SH, Wang CY. Pulmonary embolism after tadalafil ingestion. *Pharm World Sci* 2008; 30(5): 610-2.
- Zusman RM, Morales A, Glasser DB, Osterloh IH. Overall cardiovascular profile of sildenafil citrate. *Am J Cardiol* 1999; 83(5A): 35C-44C.
- Gorkin L, Hvidsten K, Sobel RE, Siegel R. Sildenafil citrate use and the incidence of nonarteritic anterior ischemic optic neuropathy. *Int J Clin Pract* 2006; 60(4): 500-3.
- Schwarz ER, Kapur V, Rastogi S, Rosanio S. The effect of chronic phosphodiesterase-5 inhibitor use on different organ system. *Int J Impot Res* 2007; 19(2): 139-48.