

تظاهرات قلبی فلج دوره‌ای با پتاسیم نرمال در یک مرد ۲۱ ساله

علیرضا رای^۱؛ شیرین رشیدی شاه‌پسندی^{۱*}؛ پرستو شیروانی^۲

چکیده

زمینه: فلج دوره‌ای با پتاسیم نرمال، یک اختلال اتوزومال غالب است که به واسطه اختلال در عملکرد طبیعی زیر واحد آلفای در پیچه‌های وابسته به ولتاژ عضلات اسکلتی، ایجاد می‌گردد و به صورت فلج عضلات اسکلتی در حضور سطح سرمی نرمال پتاسیم، خود را نشان می‌دهد. هر چند که این اختلال در مطالعات زیادی مورد بررسی قرار گرفته است اما تظاهرات قلبی همراه با آن بسیار نادر است.

گزارش مورد: بیمار یک مرد ۲۱ ساله بود که با فلج چهار اندام، طپش قلب و دردهای آنتیپیک به بیمارستان امام علی (ع) کرمانشاه مراجعه کرد. تظاهرات نوار قلبی این بیمار، شامل بلوک درجه اول گره دهلیزی بطنی، اکستراسیستول بطنی به صورت Bijeminated و تغییرات شدید ST-T در لیدهای پری کوردیال بود. میزان پتاسیم در هنگام مراجعه، ۴ meq و میزان CPK و آلدولاز، نرمال بود. اکوکاردیوگرافی و تست ورزش بیمار نیز طبیعی گزارش شد.

نتیجه گیری: پس از چهار روز معالجه بیمار با استازولامید، ضعف عضلانی و تغییرات الکتروکاردیوگرافی کاملاً به حالت طبیعی برگشت نمود. درمان این بیمار، نتیجه خوبی در پی داشت.

کلیدواژه‌ها: فلج دوره‌ای با پتاسیم نرمال، تظاهرات قلبی، الکتروکاردیوگرافی

پذیرش: ۱۳۸۸/۹/۳

«دریافت: ۱۳۸۸/۴/۳»

۱. گروه قلب و عروق، دانشکده پزشکی، دانشگاه علوم پزشکی کرمانشاه

۲. بیمارستان امام علی (ع)، دانشگاه علوم پزشکی کرمانشاه

* عهده‌دار مکاتبات: کرمانشاه، بلوار شهید بهشتی، بیمارستان امام علی (ع)، تلفن: ۰۸۳۱-۸۳۶۲۰۲۲

مقدمه

فلج دوره‌ای، یک بیماری با اتیولوژی‌ها و عوامل برانگیزاننده متفاوت است که خود را به صورت فلج دوره‌ای عضلات اسکلتی و یا ضعف عضلات، بدون ایجاد علائم حسی و یا کاهش هوشیاری، نشان می‌دهد (۱). این بیماری بر اساس میزان پتاسیم سرم به سه صورت هیپرکالمیک، نرموکالمیک یا هیپوکالمیک تقسیم‌بندی می‌گردد و معمولاً در سنین بین ۲۰-۴۰ سال اتفاق می‌افتد (۲). علت‌شناسی این بیماری در بیشتر بیماران، نامشخص و یا از نوع خانوادگی و اولیه است ولی علت ثانویه مانند مسمومیت با باریم، هیپرتیروئیدیسم و از دست دادن پتاسیم از راه دستگاه گوارشی را در بعضی بیماران، می‌توان پیدا نمود (۳). حملات ضعف و یا فلج عضلات اسکلتال، معمولاً با خوردن غذاهایی با کربوهیدرات بالا خصوصاً در عصرها که منجر به حملات فلج دوره‌ای در صبح روز بعد می‌گردد، به وجود می‌آید. دیگر عوامل مؤثر، شامل استرس‌های روحی، عفونت، ورزش، دوره پرئود ماهیانه زنان و خوردن مقدار زیاد سدیم در ماده غذایی است. فلج دوره‌ای با پتاسیم نرمال، یک اختلال اتوزومال غالب است که به واسطه اختلال در عملکرد طبیعی زیر واحد آلفای دریچه‌های وابسته به ولتاژ عضلات اسکلتی، ایجاد می‌گردد و به صورت فلج عضلات اسکلتی در حضور سطح سرمی طبیعی پتاسیم، خود را نشان می‌دهد (۱). با وجود آن که فلج دوره‌ای با پتاسیم نرمال در مطالعات زیادی مورد بررسی قرار گرفته است اما تظاهرات قلبی همراه با آن بسیار نادر است. در این گزارش به معرفی یک مرد ۲۱ ساله که با فلج چهارم

اندام، طپش قلب و دردهای آتیپیک به بیمارستان امام علی (ع) کرمانشاه مراجعه کرده بود می‌پردازیم.

معرفی بیمار

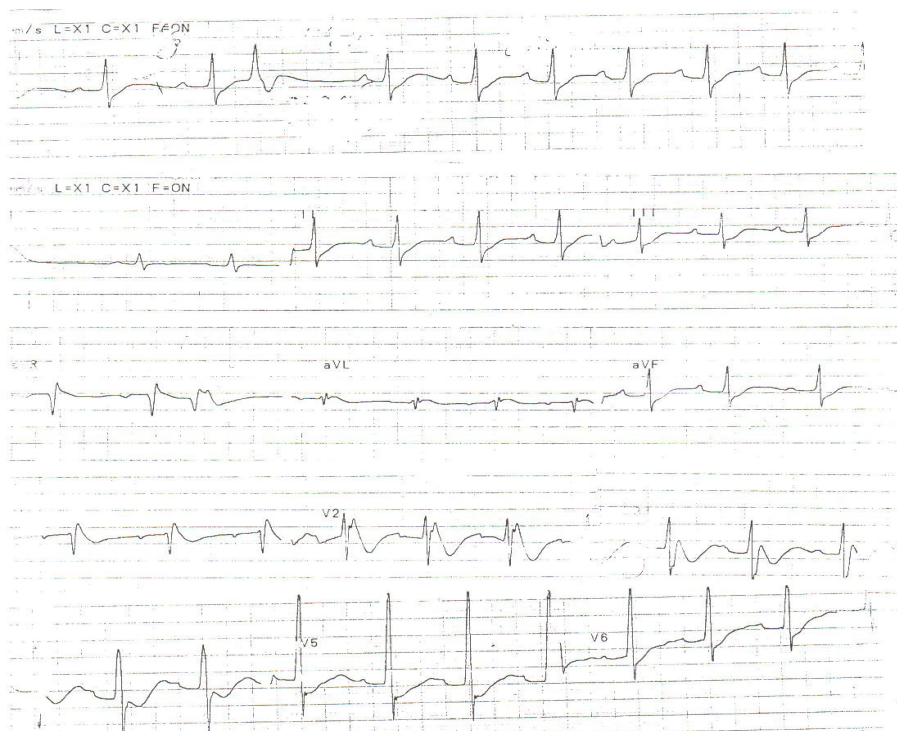
بیمار یک مرد جوان ۲۱ ساله بود که با شکایات طپش قلب، درد آتیپیک قفسه صدری و ضعف شدید چهار اندام، در ساعت ۳ صبح به بخش اورژانس بیمارستان امام علی (ع) کرمانشاه مراجعه نمود. ضعف عضلانی در اندام تحتانی، مشخص‌تر از اندام فوقانی بود. بیمار هیچ‌گونه داروی خاصی را مصرف نکرده بود و سابقه خانوادگی نداشت. معاینه کلینیکی شامل ۷۲ نبض نامنظم در دقیقه، میزان ۲۰ تنفس در دقیقه، فشار خون $\frac{120}{80}$ میلی‌متر جیوه و درجه حرارت در حد ۳۷ درجه سانتی‌گراد بود. سمع قلب، یک ریتم غیرمنظم را نشان می‌داد. معاینه قفسه صدری، تیروئید و معاینه شکم، نرمال بود. معاینه نورولوژیک قدرت عضلانی $\frac{I}{V}$ را در اندام تحتانی و $\frac{II}{V}$ را در اندام فوقانی نشان داد. رفلکس‌های تاندونی، کاهش یافته بود. بیمار هیچ‌گونه ضایعه حسی در معاینه نورولوژیک نداشت. نتایج مطالعات آزمایشگاهی به شرح ذیل بود:

FBS=۱۰۲mg/dl, Na=۱۴۰mEq/lit, K=۴mEq/lit,
P=۴/۲mg/dl, BUN=۱۴/۵mg/dl, Cr=۰/۷۹mg/dl,
Hb= ۱۴/۷gr/dl

میزان CPK، آلدولاز و تست‌های تیروئیدیف نرمال بود. آنالیز گازهای خون شریانی (ABG) طبیعی بود و شواهدی از آلکالوز متابولیک را نشان نمی‌داد. در نوارقلب بیمار، بلوک درجه اول گره دهلیزی بطنی،

هیچ‌گونه علائم نوروپاتیک و میوپاتیک را نشان نداد. یافته‌های اکوکاردیوگرافی و تست ورزش بیمار نیز نرمال بود. معالجه با استازولامید شروع گردید. با بازگشت تغییرات الکتروکاردیوگرافی بیمار به حالت طبیعی و برطرف شدن علائم نورولوژیکی، بیمار پس از چهار روز بستری از بیمارستان ترخیص شد.

اکستراسیستول بطنی به صورت Bijeminated، تغییرات شدید ST-T دپرسیون قطعه ST به خصوص دپرسیون قطعه ST در لیدهای پری کوردیال و بلوک بطن راست، غیرکامل بود (شکل ۱). مشاوره نورولوژیک با متخصص نورولوژی، انجام و تشخیص فلج دوره‌ای نرموکالمیک، داده شد. CT scan و EMG نرمال، گزارش گردید و



شکل ۱- الکتروکاردیوگرام بیمار

همپوشانی هر سه نوع فلج دوره‌ای (هایپر، هایپو و نرموکالمیک) در تظاهرات بالینی، الکتروفیزیولوژی، بیوشیمیایی و پاتولوژی امری غیرعادی نیست (۵ و ۶). یک فرم مجزای فلج دوره‌ای به نام سندرم آندرسون وجود دارد که با حضور فلج دوره‌ای، آریتمی‌های قلبی (طولانی شدن فاصله Q-T و آریتمی بطنی) و ناهنجاری‌های جسمانی، تعریف می‌شود. در این سندرم سطح پتاسیم در فاصله بین حملات، نرمال بوده و حتی در حملات خودبه‌خودی نیز ممکن است در سطح طبیعی

بحث

فلج دوره‌ای نرموکالمیک، به‌عنوان یکی از اختلالات کانال‌های سدیمی، نسبت به فلج دوره‌ای هایپرکالمیک از شیوع کم‌تری برخوردار است. مطالعات ژنتیکی انجام‌شده نشان داده‌اند که جهش در ژن Thr704Met (SCN4A) که منجر به فلج دوره‌ای هایپرکالمیک می‌گردد، می‌تواند در فلج دوره‌ای نرموکالمیک نیز روی دهد. حتی برخی مطالعات نیز فلج دوره‌ای نرموکالمیک را به‌عنوان تظاهراتی از فلج دوره‌ای هایپرکالمیک دانسته‌اند (۴). در حقیقت،

مورد بروز اکستراسیستول بطنی و بلوک درجه اول گره دهلیزی بطنی در فلج دوره‌ای نرموکالمیک است، به درمان با استازولامید پاسخ مناسبی نشان داد و با برطرف شدن فلج عضلانی بیمار، تغییرات الکتروکاردیوگرافی وی نیز به حالت طبیعی بازگشت.

فرضیه‌ای که می‌توان در توضیح بروز تظاهرات قلبی در فلج دوره‌ای مطرح نمود، این است که یک سری تغییرات ساختاری و عملکردی در سطح غشای سلول‌های قلبی، نظیر آنچه در عضلات اسکلتی وجود دارد، در عضله قلب این بیماران روی می‌دهد (۱۰، ۱۷ و ۱۸). این امر منجر به افزایش تحریک‌پذیری سلول‌های قلبی و ایجاد یک حالت هایپوپلاریزاسیون دایمی در آن‌ها می‌گردد و حتی یک دپولاریزاسیون خفیف نیز می‌تواند زمینه را برای بروز آریتمی، مهیا سازد (۲۰-۱۷).

در نتیجه‌گیری این بحث، ذکر این نکته حایز اهمیت می‌باشد که با وجود آن که تظاهرات قلبی همراه با فلج‌های دوره‌ای، به ویژه نوع نرموکالمیک بسیار نادر است، اما به خوبی به درمان پاسخ می‌دهد و تظاهرات قلبی ایجادشده، با درمان فلج عضلانی ایجادشده فروکش می‌نماید. مهارکننده‌های کربنیک آنهیدریداز، نقش مهمی را در درمان فلج دوره‌ای نرموکالمیک و تظاهرات قلبی احتمالی همراه با آن ایفا می‌کند.

نتیجه‌گیری این گزارش، نشان‌دهنده ارتباط بین فلج دوره‌ای نرموکالمیک با تست تیروئید نرمال و آریتمی بطنی و بلوک دهلیزی-بطنی است. این ارتباط تاکنون در هیچ گزارشی ثبت نگردیده است.

قرار داشته باشد. این بیماران به درمان با مهارکننده‌های کربنیک آنهیدریداز (استازولامید و یا دی‌کلرفناید)، پاسخ مناسبی می‌دهند و با برطرف شدن فلج اندام‌ها، تظاهرات قلبی آنان نیز برطرف می‌گردد (۷).

از سال ۱۹۶۳ تاکنون، چندین مورد فلج دوره‌ای همراه با آریتمی‌های قلبی گزارش شده است که اغلب آن‌ها از نوع هایپر و یا هایپوکالمیک بوده‌اند و آریتمی‌های بطنی در آنان به صورت ضربان‌های اکتوپیک بطنی و یا تاکیکاردی بطنی Bidirectional بوده است (۸-۱۳). مطالعات انجام‌شده، چندین شاخص را برای فلج دوره‌ای هایپوکالمیک تیروتوکسیک بیان نموده‌اند که از این میان، اکستراسیستول‌های بطنی و بلوک درجه اول گره دهلیزی بطنی از مواردی هستند که اغلب در حالت هایپوکالمیک روی می‌دهند (۱۴ و ۱۵). با این وجود در مطالعه ما بروز این تظاهرات قلبی در سطح نرمال پتاسیم و تست‌های نرمال تیروئیدی، روی داده است که به نظر می‌رسد در نتیجه همپوشانی تظاهرات فلج دوره‌ای در سطوح مختلف پتاسیم باشد.

براساس مطالعات انجام‌شده تاکنون تنها یک مورد فلج دوره‌ای با پتاسیم نرمال همراه با آریتمی قلبی، گزارش شده است که تظاهرات قلبی وی به صورت ریتم سینوسی با ضربان‌های اکتوپیک دهلیزی اسپورادیک همراه با بلوک دهلیزی-بطنی بوده است. با وجود نرمال بودن سطح پتاسیم، درمان این بیمار بر اساس تجویز پتاسیم و استازولامید صورت گرفته بود که با بهبود وضعیت فلج عضلانی، تظاهرات قلبی بیمار نیز بهبود یافت (۱۶). مورد مطرح شده در گزارش ما نیز که اولین

References:

1. Finsterer J. Primary periodic paralyses. *Acta Neurol Scand* 2008; 117(3): 145-58.
2. Kung AW. Clinical review: Thyrotoxic periodic paralysis: a diagnostic challenge. *J Clin Endocrinol Metab.* 2006; 91(7): 2490-5.
3. Bulman DE, Scoggan KA, van Oene MD, Nicolle MW, Hahn AF, Tollar LL, et al. A novel sodium channel mutation in a family with hypokalemic periodic paralysis. *Neurology.* 1999; 53(9): 1932-6.
4. Xiuhai G, Weiping W, Ke Z, Hongbin W, Yiling S, MaoYanling.. Mutations of Sodium Channel α -Subunit Genes in Chinese Patients with Normokalemic Periodic Paralysis. *Cell Mol Neurobiol* 2008; 28(5): 653-661.
5. Brooke MH. A clinician's view of neuromuscular disease. Baltimore; Williams & Wilkins CO 1977: 182-94.
6. Chesson AL, Schochet SS, Peters BH. Biphasic periodic paralysis. *Arch Neurol* 1979; 36(11):700-4.
7. Tengan CH, Antunes AC, Bauab JR, Prado GF, Manzano GM, Gabbai AA. Andersen syndrome: an association of periodic paralysis, cardiac arrhythmia and dysmorphic abnormalities. *Arq Neuropsiquiatr.* 2006; 64(3A): 582-4.
8. Klein R, Ganelin R, Marks JF, Usher P, Richards C. Periodic paralysis with cardiac arrhythmia. *J Pediatr* 1963; 62: 371-85.
9. Lisak RP, Lebeau J, Tucker SH, Rowland LP. Hyperkalemic periodic paralysis and cardiac arrhythmia. *Neurology* 1972; 22(8): 810-5.
10. Levitt LP, Rose LI, Dawson DM. Hypokalemic Periodic Paralysis with Arrhythmia. *N Engl J Med* 1972; 286(5): 253-4.
11. Stubbs WA. Bidirectional ventricular tachycardia in familiar hypokalemic periodic paralysis. *Proc R Soc Med* 1976; 69(3): 223-4.
12. Yoshimura T, Kaneuji M, Okuno T, Yoshioka M, Ueda T, Mikawa H, et al. Periodic paralysis with cardiac arrhythmia. *Eur J Pediatr* 1983; 140(4): 338-43.
13. Gould RJ, Steeg CN, Eastwood AB, Penn AS, Rowland LP, De Vivo DC. Potentially fatal cardiac dysrhythmia and hyperkalemic periodic paralysis. *Neurology* 1985; 35(8): 1208-12.
14. Hsu YJ, Lin YF, Chau T, Liou JT, Kuo SW, Lin SH. Electrocardiographic manifestations in patients with thyrotoxic periodic paralysis. *Am J Med Sci.* 2003; 326(3): 128-32.
15. Ee B, Cheah JS. Electrocardiographic changes in thyrotoxic periodic paralysis. *J Electrocardiol.* 1979; 12(3): 263-79.
16. Bonuccelli U, Nuti A, Paperini L, Bongiorni MG, Arrigo A, Contini C, et al. Asymptomatic cardiac arrhythmias in periodic paralysis. *J Neurol Neurosurg Psychiatry.* 1988; 51(1): 154-6.
17. Creutzfeldt OD, Abbott BC, Fowler WM, Pearson CM. Muscle membrane potentials in episodic adynamia. *Electroencephalogr Clin Neurophysiol* 1963; 15: 508-19.
18. McComas AJ, Mrozek K, Bradley WG. The nature of the electrophysiological disorder in adynamia episodica. *J Neurol Neurosurg Psychiatry* 1968; 31(5): 448-52.
19. Norris FHJr. Micropipette recording from human striated muscle. *J Neurol* 1976; 213(1): 1-15.
20. Hofmann WW, Smith RA. Hypokalaemic periodic paralysis studied in vitro. *Brain* 1970; 93(3): 445-74.