# خصوصیات ایمونوهیستوشیمی تومور میوفیبروبلاستیک التهابی*

محسن امامی آل‌آقا[۱]؛ احمد فرامرزی[۲*]؛ صدیقه خزاعی[۲]؛ سیدحمید مدنی[۲]؛ رستم قربانی[۳]

## چکیده

***زمینه:*** *تومور میوفیبروبلاستیک التهابی ضایعه‌ای تومورال در تمام سنین و تقریباً تمام ارگان‌هاست. هدف مطالعه حاضر بررسی خصوصیات ایمونوهیستوشیمی این تومور بود.*

***روش‌ها:*** *دراین مطالعه توصیفی-مقطعی، ۱۹ نمونه تومور میوفیبروبلاستیک التهابی یا تومورکاذب التهابی موجود در دفاتر بایگانی آزمایشگاه‌های پاتولوژی کرمانشاه، انستیتوکانسر و بیمارستان امام خمینی تهران، انتخاب و با استفاده از روش IHC از نظربروز مارکرهای CK، EMA، P53، Desmin، SMA، MSA، ALK و Vimentin مورد بررسی قرارگرفتند.*

***یافته‌ها:*** *سن متوسط بیماران ۴۰ سال بود. ۵۲/۶٪ بیماران مرد بودند. شایع‌ترین ارگان‌های مبتلا به‌ترتیب شامل: معده (۲۱/۱٪)، مثانه (۱۵/۸٪)، روده کوچک (۱۵/۸٪)، ریه و مدیاستن (۱۵/۸٪)، امنتوم (۱۰/۵٪)، رتروپریتوئن (۵/۳٪)، سرویکس رحم (۵/۳٪)، پیشابراه (۵/۳٪) و داخل عضله گلوتئوس(۵/۳٪) بود. از مارکرهای ایمونوهیستوشیمی بروز ویمنتین ۹۴/۷، MSA ۵۷/۹، SMA ۴۷/۴، EMA ۱۵/۸ و ALK ۵/۳ درصد بود. نتیجه ارزیابی بروز P53، CK و Desmin منفی بود.*

***نتیجه‌گیری:*** *CK مارکر معتبری برای افتراق تومور میوفیبروبلاستیک التهابی از کارسینوم سارکوماتوئید است. برای افتراق این ضایعات، استفاده از رابدومیوسارکوم، لیومیوسارکوم، Postoperative Spindle Cell Nodule و دسمین، مفید است. پیشنهاد می‌شود اصطلاح IMT صرفاً برای تومورهای ALK مثبت و یا مواردی که با بررسی سیتوژنتیک فیوژن ژن‌های دخیل در ایجاد بیماری در آن‌ها به اثبات رسیده است، به کار رود و در سایرموارد مشابه تحت عنوان کلی IPT طبقه‌بندی و گزارش گردد.*

***کلیدواژه‌ها:*** *تومور میوفیبروبلاستیک التهابی، ایمونوهیستوشیمی، کیناز لنفوم آناپلاستیک (ALK).*

«دریافت: ۱۳۸۸/۱/۲۰ پذیرش: ۱۳۸۸/۶/۱۷»

---

۱. گروه پاتولوژی، دانشکده پزشکی، دانشگاه علوم پزشکی کرمانشاه.

۲. مرکز تحقیقات مولکولار پاتولوژی بیمارستان امام رضا(ع)، دانشگاه علوم پزشکی کرمانشاه.

۳. گروه بافت شناسی، دانشکده پزشکی، دانشگاه علوم پزشکی کرمانشاه.

* **عهده‌دار مکاتبات:** کرمانشاه، دانشگاه علوم پزشکی کرمانشاه، مرکز آموزشی درمانی امام رضا (ع)، مرکز تحقیقات مولکولار پاتولوژی، تلفن: ۰۸۳۱-۴۲۷۶۳۳۰-۳۱ (۲۰۶۹)

Email: drafaramarzi@yahoo.com

* **این مقاله برگرفته از پایان نامه دوره رزیدنت پاتولوژی احمد فرامرزی در سال ۱۳۸۷ دانشگاه علوم پزشکی کرمانشاه است.**

## مقدمه

تومور میوفیبروبلاستیک التهابی (IMT)[1] یا تومور کاذب التهابی[2] (IPT) ضایعه‌ای تومورال است که از سلول‌های میوفیبروبلاستی دوکی–ستاره‌ای‌شکل و سلول‌های التهابی تک‌هسته‌ای تشکیل می‌شود و در تمام سنین و تقریباً همه ارگان‌ها دیده می‌شود.

ماهیت التهابی یا نئوپلاستیک بسیاری از این ضایعات مورد بحث بوده و تا سالیان اخیر، اتفاق نظری در مورد آن وجود نداشت. این ضایعه، اغلب در بالغین گزارش شده ولی تعداد قابل‌توجهی نیز در رده سنی کودکان مشاهده می‌گردد، به‌طوری‌که این تومور شایع‌ترین ضایعه منفرد اولیه ریه را در بیماران کوچک‌تر از ۱۶ سال تشکیل می‌دهد (۱).

در برخی موارد، علایم سرشتی[3] مانند تب، کاهش وزن، آنمی، ترومبوسیتوز، هیپرگاماگلوبولینمی پلی‌کلونال و افزایش سرعت رسوب اریتروسیت‌ها (ESR) همراه این ضایعه بروز پیدا می‌کند (۲). وجود این علایم در کنار یافته‌های رادیولوژیک و هیستولوژیک خاص ضایعه، در پاره‌ای موارد، تفکیک آن را از تشخیص‌های افتراقی مهم آن مانند رابدومیوسارکوم، لیومیوسارکوم، کارسینوم سارکوماتوئید و مزوتلیومای سارکوماتوئید مشکل می‌سازد (۳ و ۴).

بررسی خصوصیت‌های ایمونوهیستوشیمی[4] (IHC) و استفاده بهینه از مارکرهای موجود، امکان افتراق این گروه ضایعات را فراهم می‌آورد. با این وجود به دلیل منشأ میوسیتی–فیبروبلاستی سلول‌های تشکیل‌دهنده تومور، استفاده از مارکرهای محدود در IHC، نتایجی مبهم به دنبال داشته و امکان اشتباه تشخیصی را در پاره‌ای از موارد فراهم خواهد ساخت. شناخت بیشتر این خصوصیات، موجب رفع این مشکل و جلوگیری از عواقب احتمالی آن می‌شود.

در سال‌های اخیر، تلاش شده که با شناسایی مارکر ALK-1[5]، زیرگروه IMT از خانواده بزرگ تومور کاذب التهابی جدا و به‌عنوان گروهی مجزا با ماهیت نئوپلاستیک در نظر گرفته شود (۷). این مارکر در سطح سیتوژنتیک، ناشی از فیوژن ژن ALK از بازوی کوتاه کروموزوم ۲، باندهای ۲۴–۲۲ (2p22-24) با ژن‌های تروپومیوزین ۳ و ۴ (TMP-3,TMP-4) (۵) و ژن زنجیره سنگین کلاترین (CLTC) (۶) است. هدف از این مطالعه، شناخت بهتر خصوصیات ایمونوهیستوشیمی ضایعه و بررسی فراوانی بروز ALK در آن است.

## مواد و روش‌ها

این مطالعه به روش توصیفی– مقطعی انجام گرفت. برای جمع‌آوری نمونه‌ها به بایگانی آزمایشگاه‌های عمده پاتولوژی دولتی و خصوصی در شهرکرمانشاه و انستیتو کانسر و بخش پاتولوژی مرکزی بیمارستان امام خمینی (ره) تهران مراجعه شد و با مرور دفاتر ۱۰ ساله آن‌ها

1. Inflammatory Myofiroblastic Tumor
2. Inflammatory Pseudotumor
3. constitutional
4. Immunohistochemistry
5. Anaplastic Lymphoma Kinase

(۸۵-۱۳۷۵)، در مجموع ۲۳ نمونه با تشخیص IMT یا IPT انتخاب شدند. برای تأیید این تشخیص‌ها، از هرنمونه، برش‌هایی تهیه و به روش هماتوکسیلین-ائوزین رنگ‌آمیزی شد و به‌صورت جداگانه در اختیار دو پاتولوژیست قرار گرفت. نمونه‌هایی که مورد توافق هر دو پاتولوژیست بود از نظر تشخیصی تأیید شده و تحت رنگ‌آمیزی IHC قرار گرفتند. به این ترتیب ۱۹ نمونه بررسی شدند.

برای رنگ‌آمیزی IHC از روش پروکسیداز-آنتی پروکسیداز[1] استفاده شد (۸) و بروز مارکرهای ALK(M7195,DAKO)، CK(NP046،DAKO)، EMA(NP022،DAKO)، Vimentin(NP018،DAKO)، P53(NP010،DAKO)، Desmin(NP041،DAKO)، SMA(NP025،DAKO)، (NP051 MSA،DAKO) مورد بررسی قرار گرفت. مرحله Antigen Retrieval مارکرهای CK وMSA به روش حرارتی و در PH قلیایی (بافر تریس PH=9) و بقیه مارکرها در PH اسیدی (بافر سیترات PH=6) انجام شد.

برای کنترل نتایج رنگ‌آمیزی هریک از مارکرها، از بافت‌های شاهد پیشنهاد شده در راهنمای مصرف آنتی‌بادی‌ها به‌عنوان کنترل‌های مثبت و منفی استفاده شد. همچنین برای اطمینان از کیفیت مطلوب بافت‌ها و محفوظ ماندن خصوصیات آنتی‌ژنیک آن‌ها در فرایند فیکساسیون، از کلون V9 ویمنتین به‌عنوان کنترل داخلی کلیه نمونه‌ها استفاده گردید. برای کنترل نتیجه ارزیابی بروز مارکر P53 ، از بافت تومورال کانسر high grade پستان به‌عنوان کنترل مثبت استفاده شد. برای کنترل نتیجه ارزیابی بروز مارکر ALK، از نمونه مربوط به لمفوم آناپلاستیک[2] به‌عنوان کنترل مثبت استفاده شد.

## یافته‌ها

سن متوسط بیماران ۴۰ سال بود. طیف سنی ۷۱-۹ سال در افراد مورد مطالعه دیده شد. از ۱۹ بیمار مورد مطالعه، ۹ نفر زن و بقیه مرد بودند.

از نظر محل ضایعه، معده با ۴ مورد ابتلا، شایع‌ترین محل ابتلا بود. سایر محل‌های ابتلا به‌ترتیب شامل مثانه ۳ مورد، روده کوچک ۳ مورد، ریه و مدیاستن ۳ مورد، امنتوم ۲ مورد، رتروپریتوئن ۱ مورد، سرویکس رحم ۱ مورد، پیشابراه ۱ مورد و داخل عضله گلوتئوس ۱ مورد بود. تنها مورد بروز ALK مثبت که IMT در نظر گرفته شد مربوط به خانمی ۳۶ ساله و در ناحیه مدیاستن خلفی بود.

از نظر اندازه ضایعه، نمونه‌های بیوپسی‌شده از بیماران، بین ۱۷-۱ سانتی‌متر قطر داشتند و میانگین بزرگ‌ترین قطر ضایعه، معادل ۵/۹ سانتی‌متر بود.

خلاصه نتایج رنگ‌آمیزی مارکرهای ایمونوهیستوشیمی استفاده شده در مطالعه در جدول ۱ ارایه شده است. موارد مثبت، شامل کلیه موارد مثبت، مثبت کانونی و مثبت ضعیف در نظر گرفته شده است. همچنین در تصاویر ۱ و ۲ نتیجه رنگ‌آمیزی EMA و ALK ارایه شده است.

1. Peroxidase Antiperoxidase

2. Anaplastic Large Cell Lymphoma – Ki -1 Lymphoma

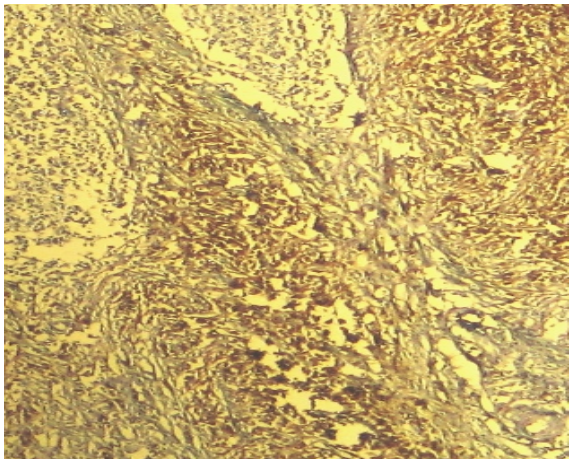

**تصویر ۱**– رنگ‌آمیزی EMA – نمونه IMT (x100)

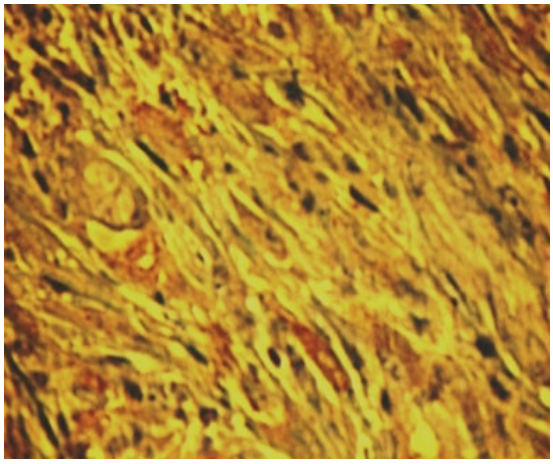

**تصویر ۲**– رنگ‌آمیزی ALK – نمونه IMT (x400)

**جدول ۱**– نتایج رنگ‌آمیزی مارکرهای مورداستفاده در این مطالعه

| نام مارکر | تعداد موارد مثبت (درصد) | تعداد موارد مثبت کانونی (درصد) | تعداد موارد مثبت ضعیف (درصد) | تعداد موارد منفی (درصد) |
|---|---|---|---|---|
| CK | ۰ (٪۰) | ۰ (٪۰) | ۰ (٪۰) | ۱۹ (٪۱۰۰) |
| EMA | ۱ (٪۵/۳) | ۱ (٪۵/۳) | ۱ (٪۵/۳) | ۱۶(٪۸۴/۲) |
| P53 | ۰ (٪۰) | ۰ (٪۰) | ۰ (٪۰) | ۱۹ (٪۱۰۰) |
| ALK | ۱ (٪۵/۳) | ۰ (٪۰) | ۰ (٪۰) | ۱۸ (٪۹۴/۷) |
| SMA | ۴ (٪۲۱/۱) | ۱ (٪۵/۳) | ۴ (٪۲۱/۱) | ۱۰ (٪۵۲/۶) |
| Desmin | ۰ (٪۰) | ۰ (٪۰) | ۰ (٪۰) | ۱۹ (٪۱۰۰) |
| MSA | ۹ (٪۴۷/۴) | ۰ (٪۰) | ۲ (٪۱۰/۵) | ۸ (٪۴۲/۱) |
| Vimentin | ۱۶ (٪۸۴/۲) | ۰ (٪۰) | ۲ (٪۱۰/۵) | ۱ (٪۵/۳) |

## بحث

با در نظرگرفتن نمونه‌های مورد بررسی در یک گروه و تحت عنوان IPT، ویمنتین (مجموع موارد مثبت و مثبت ضعیف) با بروز ۹۴/۷ درصد، MSA (مجموع موارد مثبت و مثبت ضعیف) با ۵۷/۹ درصد و SMA (مجموع موارد مثبت، مثبت ضعیف و مثبت کانونی) با ۴۷/۴ درصد، به‌ترتیب شایع‌ترین مارکرهای بروزیافته در این ضایعات بودند. در مطالعه جونز[1] و همکاران نیز ویمنتین (٪۱۰۰)، MSA (٪۱۰۰) و SMA (٪۳۷/۵) شایع‌ترین مارکرهای بروزیافته بوده‌اند (۸).

1. Jones

با توجه به عدم بروز CK در تمام نمونه‌ها، می‌توان از این مارکر برای افتراق IPT از مواردی مانند کارسینوم سارکوماتوئید و مزوتلیوما استفاده نمود. درحالی‌که در مطالعه جونز و همکاران، از ۱۰ نمونه مورد مطالعه، ۲ مورد سیتوکراتین را به‌صورت aberrant بروز داده‌اند (۸). بروز سیتوکراتین، حداقل به‌صورت کانونی، در مطالعه‌های دیگری نیز گزارش شده است (۹).

از سوی دیگر، عدم بروز دسمین عاملی مطلوب در افتراق این گروه ضایعات، یکی از مهم‌ترین تشخیص‌های افتراقی آن‌ها یعنی لیومیوسارکوم است. در حال حاضر اثبات تمایز عضلانی و در نتیجه تشخیص لیومیوسارکوم منوط به اثبات وجود دسمین در سلول‌های توموری است (۳). در سایر ضایعات با مورفولوژی مشابه از قبیل رابدومیوسارکوم و Postoperative Spindle Cell Nodule نیز بروز دسمین آن‌ها را از IPT جدا می‌کند (۳).

در بسیاری از تومورهای اپی‌تلیالی و مزانشیمی، بروز P53 با پیامد بالینی بدتری برای بیمار همراه است . در مورد IPT نیز بروز P53 با رفتار تهاجمی‌تر و عود مکرر ضایعه همراه بوده است (۴). در مطالعه ما هیچ‌یک از نمونه‌ها این مارکر را بروز ندادند. از این رو، بررسی نقش P53 در پیامد ضایعه، نیازمند مطالعه نمونه‌های بیشتر در کنار نمونه‌های P53 مثبت و بررسی تأثیر بروز آن بر روند بیماری است.

با وجود این که EMA، مارکری مرتبط با منشأ اپی‌تلیالی بافت‌ها است، ولی در لنفوم، منژیوم و برخی از نئوپلاسم‌های مزانشیمی نیز بروز می‌نماید (۱). بروز این مارکر در مطالعه ما با احتساب مجموع موارد مثبت، مثبت کانونی و مثبت ضعیف، ۱۵/۸ درصد بود. این نتیجه مشابه یافته‌های جونز و همکاران است (۸).

در مطالعات مختلف بروز ALK در IMT از ۱۰۰-۴۰ درصد گزارش شده است (۱۰). این طیف گسترده به احتمال ناشی از نوع فیوژن دخیل در ایجاد ضایعه و میزان تولید پروتئین حاصل از آن است. در مطالعه ما فقط یک مورد ALK مثبت مشاهده شد. با توجه به این‌که نمونه‌های گردآوری‌شده، مجموعه‌ای از موارد IPT و IMT محسوب می‌گردند، می‌توان چنین نتیجه‌گیری نمود که به احتمال تعداد بیشتری از موارد IMT در این مجموعه وجود دارد که با رنگ‌آمیزی ALK قابل تشخیص نبوده و اثبات ماهیت آن‌ها نیازمند انجام بررسی‌های سیتوژنتیک است.

لازم به ذکراست با توجه به در دسترس نبودن اطلاعات بیماران، مشخص نبودن پیامد بیماری در آن‌ها و محدود بودن تعداد موارد تومور میوفیبروبلاستیک التهابی، بررسی تأثیر بروز ALK بر پیامد بیماری میسر نشد. به‌عبارت دیگر، با توجه به حساسیت ۱۰۰-۴۰ درصدی ALK در تشخیص IMT ، این مارکر شاخص ایده آلی برای تشخیص IMT نیست. البته بروز ALK با توجه به اختصاصی بودن بالای آن، بیانگر ماهیت نئوپلاستیک ضایعه و تفکیک آن از گروه IPT است. در مطالعات مشابه نیز با توجه به بروز ALK در نمونه‌های مورد بررسی، پیشنهاد شده که IMT به‌عنوان یک گروه کلینیکو- پاتولوژیک مشخص و متمایز از خانواده بزرگ IPT در نظر گرفته شود (۷).

## نتیجه‌گیری

با در نظر گرفتن امکانات تشخیصی در دسترس و با وجود محدودیت تشخیصی ALK، به دلیل این که IMT از نظر خصوصیات کلینیکوپاتولوژیک متمایز از IPT است، پیشنهاد می‌شود اصطلاح IMT فقط برای تومورهای ALK مثبت و یا مواردی که با بررسی سیتوژنتیک، فیوژن ژن‌های دخیل در ایجاد بیماری در آن‌ها به اثبات رسیده است، به‌کار رفته و سایر موارد مشابه، تحت عنوان کلی IPT گزارش شوند.

## تشکر و قدردانی

نویسندگان این مقاله از کلیه متخصصین پاتولوژی، اعضای دانشجویی مرکز تحقیقات مولکولار پاتولوژی و کارکنان بخش پاتولوژی بیمارستان امام رضا (ع) کرمانشاه و کلیه اساتید و کارکنان انستیتو کانسر و بخش پاتولوژی مرکزی بیمارستان امام خمینی(ره) تهران که در انجام این طرح، صمیمانه همکاری نمودند تشکر می‌نمایند.

## References:


1- Juan Rosi. Rosi and Ackerman surgical pathology. 9th ed. Philadelphia; Elsevier Inc 2004: 413-414&52.

2- Coffin CM, Watterson J, Priest JR, Dehner LP. Extrapulmonary inflammatory myofibroblastic tumor (inflammatory pseudotumor). A clinicopathologic and immunohistochemical study of 84 cases. Am J Surg Pathol 1995; 19(8): 859-72.

3- David J. Dabbs. Diagnostic immunohistochemistry. 1st ed. Philadelphia; Churchill livingstone Company 2004: 86 &441.

4- Editorial. Seminars in diagnostic pathology 1998; 15(2), 85-132.

5- Lawrence B, Perez-Atayde A, Hibbard MK, Rubin BP, Dal cin P, Pinkus GS, et al. TPM3-ALK and TPM4-ALK oncogenes in inflammatory myofibroblastic tumors. Am J Surg Pathol 2000; 157(2): 377-84.

6- Bridge JA, Kanamori M, Ma Z, Pichering D, Hill DA, Lydiatt W, et al. Fusion of the ALK gene to the clathrin heavy chain gene, CLTC, in inflammatory myofibroblastic tumor. Am J Surg Pathol 2001; 159(2): 411-5.

7- Cook JR, Dehner LP, Cillins MH, Ma Z, Morris SW, Coffin CM, et al . Anaplastic lymphoma kinase (ALK) expression in the inflammatory myofibroblastic tumor: a comparative immunohistochemical study. Am J Surg Pathol 2001; 25(11): 1364-71.

8- Jones EC, Clement PB, Young RH. Inflammatory pseudotumor of the urinary bladder: A clinicopathological, immunohistochemical, ultrastructural, and flowcytometric study of 13 cases. Am J Surg Pathol 1993; 17(3): 264-74.

9- Sonobo H, Okada Y, Sudo S, Iwata J, Ohtsuki Y. Inflammatory pseudotumor of the urinary bladder with aberrant expression of cytokeratin: Report of a case with cytologic, immunocytochemical and cytogenetic findings. Acta Cytol 1999; 43(2): 257-62.

10 – Rabban JT, Zaloudec CJ, Shekitka KM, Tavassoli FA. Inflammatory myofibroblastic tumor of the uterus . a clinicopathologic study of 6 cases emphasizing distinction from aggressive mesenchymal tumors. Am J Surg Pathol 2005; 29(10): 1348-55.