

تأثیر چربی صفاق حیوانی در روند میکروسکوپی بهبود زخم جلدی در مدل حیوانی رات

دکتر حسین ابدالی^۱؛ دکتر علیرضا آبی^۱؛ دکتر نوشین میرخشتی^{۲*}؛ دکتر فاطمه قسامی^۲؛ دکتر سید علی علوی^۲

چکیده

مقدمه: بهبودی زخم همواره از مسایل مطرح در علم پزشکی بوده است؛ به گونه‌ای که جزییات فرآیند ترمیم بافت و داروهایی که در این روند تأثیرگذار باشند از مهم‌ترین موضوعات در تحقیقات پزشکی می‌باشند. در این راستا مواد و داروهای مختلفی که بتوانند منجر به بهبودی و تسریع روند ترمیم زخم شوند در تحقیقات گوناگون بررسی شده‌اند. یکی از موادی که به صورت تجربی از سالیان قبل برای تسریع روند بهبودی زخم مورد استفاده قرار می‌گرفته است، چربی صفاق حیوانی است که تاکنون مطالعه مدونی در زمینه تأثیر این ماده در بهبودی زخم صورت نگرفته است. در این راستا این مطالعه به بررسی تأثیر چربی صفاق حیوانی در هر یک از مراحل ترمیم زخم پرداخته است.

مواد و روش‌ها: ۳۶ موش صحرایی نر به صورت ۶ گروه ۶ تایی و به طور تصادفی گروه‌بندی شدند، پانچ پوستی در ناحیه کمر انجام شد. روزانه برای موش‌های ۳ گروه وازلین و برای موش‌های ۳ گروه دیگر چربی صفاق حیوانی به صورت موضعی استفاده شد. در هر یک از روزهای ۱، ۳ و ۵ یک گروه از موش‌های تحت درمان با وازلین و یک گروه از موش‌های تحت درمان با روغن کشته شدند، نمونه پاتولوژی ناحیه زخم تهیه و پس از انجام مراحل تثبیت و رنگ آمیزی به روش هماتوکسیلین ائوزین، از لحاظ هیستولوژی مورد مطالعه قرار گرفت. در نهایت نتایج با استفاده از آزمون آماری استیودنت تی تست مورد مقایسه قرار گرفت.

یافته‌ها: در نمونه‌های روز اول افزایش معنادار درصد سلول‌های نوتروفیل و کاهش معنادار درصد لنفوسیت‌ها در گروه مداخله نسبت به گروه شاهد مشهود بود ($P < 0/05$ برای هر دو). در روز سوم افزایش معنادار درصد سلول‌های ماکروفاژ ($P < 0/01$) و کاهش معنادار درصد سلول‌های نوتروفیل ($P < 0/05$) در گروه مداخله نسبت به گروه شاهد وجود داشت. اختلاف معناداری بین درصد عروق جدید در بین دو گروه مداخله ($22/194 \pm 2/02$) و شاهد ($15/228 \pm 3/1$) دیده شد ($P < 0/05$).

نتیجه‌گیری: بر اساس نتایج حاصل از این مطالعه استفاده از چربی صفاق حیوانی، موجب تأثیر مثبت در روند بهبود زخم‌های جلدی می‌شود؛ هر چند مطالعات بیشتری در زمینه استانداردسازی این ماده و تأثیر آن بر زخم‌های جلدی در نمونه‌های انسانی لازم است.

کلیدواژه‌ها: ترمیم، زخم جلدی، چربی صفاق حیوانی، ارتشاح ماکروفاژ «دریافت: ۱۳۸۶/۴/۱۳ پذیرش: ۱۳۸۷/۶/۵»

۱. استادیار جراحی پلاستیک، دانشکده پزشکی، دانشگاه علوم پزشکی اصفهان

۲. پزشک عمومی، شرکت تحقیقاتی حکیمان شرق، شهرک علمی تحقیقاتی اصفهان

* عهده‌دار مکاتبات: اصفهان، خیابان توحید، خیابان قزلباش، پلاک ۵، شهرک علمی تحقیقاتی اصفهان، شرکت تحقیقاتی حکیمان شرق،

مقدمه

ترمیم زخم همواره یکی از معماهای مطرح در تاریخ پزشکی بوده است و نگرش‌ها و راه‌حل‌های مختلفی در طول این دوران در مورد آن مطرح شده است (۱). فرایند ترمیم زخم شامل سلسله واکنش‌های پیچیده بین انواع مختلف سلول، ستیوکین‌ها و ماتریکس خارج سلولی است. این فرایند یک فرایند فیزیولوژیک بوده و بسیاری از عوامل در چگونگی روند آن دخیل هستند. هدف از درمان زخم نیز بهبود آن در کوتاه‌ترین زمان ممکن با حداقل درد و ناراحتی و اسکار برای بیمار است.

یکی از مراحل ترمیم زخم که از چند ساعت پس از ایجاد آن آغاز می‌شود، مرحله التهابی است. در این مرحله نوتروفیل‌ها و مونوسیت‌ها به محل زخم مهاجرت می‌نمایند تا به‌عنوان اولین خط دفاعی برای مقابله با عفونت باشند (۲). در مرحله بعد که مرحله التهاب تأخیری است مونوسیت‌ها به ماکروفاژ تبدیل می‌شوند. بنابراین درصد ماکروفاژها در پوست اطراف زخم افزایش می‌یابد. در این مرحله ماکروفاژها نوتروفیل‌های باقی‌مانده را از بین برده و شروع به ترشح عوامل رشد و ستیوکین‌های مختلف می‌نمایند و بر این اساس مقدمات مراحل بعدی از قبیل رگ‌زایی در زخم را فراهم می‌نمایند (۳). به‌طور کلی خلاصه‌ای از روند بهبودی زخم طی روزهای متوالی پس از ایجاد آن، به صورت ذیل می‌باشد:

روز اول: ارتشاح سلول‌های التهابی

روز دوم و سوم: کاهش ارتشاح سلول‌های التهابی و جایگزینی با ماکروفاژها

روز پنجم: ایجاد بافت گرانولاسیون و عروق جدید

(آنژیوژنز) (۴).

در سال‌های اخیر طی مطالعات متعدد، اثربخشی مواد مؤثره طبیعی متعددی در گیاهان دارویی و بافت‌های مختلف حیوانات مورد بحث و بررسی قرار گرفته است که از آن جمله می‌توان به مطالعه باساک و همکاران اشاره کرد که در آن اثربخشی Tretinoine و Adapalene در روند ایجاد بافت گرانولاسیون، تولید کلاژن و آنژیوژنز مورد مطالعه قرار گرفته است (۵). همچنین در مطالعاتی که در روی گیاهان دارویی انجام شده است، اثربخشی مشتقات Phenolic از Adorate عصاره برگ‌های Chromolaena adorate (Eupolin) و Aloavera در فرایند ترمیم زخم با مکانیسم افزایش تکثیر و تمایز سلول‌های بافت همبند و ایجاد بافت همبندی عروقی مورد تأیید واقع شده است (۶-۹). علاوه بر این گرچه کارایی مواد بیولوژیک سنتتیک از قبیل عوامل رشد نیز در برخی مطالعات به اثبات رسیده است (۱۰)، با این حال با توجه به هزینه بالای تهیه و استفاده از این مواد، مطالعات در راستای یافتن موادی با کارایی مشابه و هزینه پایین‌تر همچنان ادامه دارد.

یکی از داروهای سنتی مطرح برای تسریع بهبودی زخم در میان ارامنه ایران، روغنی است که از صفاق ماده الاغ‌های ناحیه غره‌قان از توابع شهرستان ساوه، جدا می‌شود و دارای سابقه طولانی مصرف برای این منظور می‌باشد. به‌رغم تأثیرات مثبت این روغن در بهبود زخم در بیماران که به دلایل مختلف دچار زخم‌های جلدی شده‌اند، هنوز هیچ مطالعه مدونی در زمینه بررسی و اثبات

درصد از آن تهیه شد. روغن مذکور تا زمان استفاده در دمای $2-8^{\circ}\text{C}$ نگهداری شد. شایان ذکر است حیوان مذکور بر اساس معاینات دامپزشکی به بیماری خاصی مبتلا نبود.

موش‌ها به ۶ گروه ۶ تایی به صورت تصادفی آسان گروه‌بندی شدند و پس از بی‌هوشی با تزریق داخل صفاقی تیوپیتال با دوز ۱۰۰ میلی‌گرم بر کیلوگرم و زدودن موهای ناحیه کمر، پانچ پوستی به قطر ۵-۶ میلی‌متر در ناحیه کمر انجام شد (۱۱). روزانه پس از معاینه و مشاهده ناحیه زخم از لحاظ بروز عفونت یا خونریزی، برای موش‌های ۳ گروه یک گرم وازلین به عنوان دارونما و برای موش‌های ۳ گروه دیگر یک گرم چربی صفاق حیوانی به صورت موضعی استفاده شد. برای جلوگیری از آلوده شدن نمونه‌ها، وازلین و روغن مورد استفاده برای هر روز در ظرف‌های جداگانه نگهداری می‌شد. علاوه بر این برای اطمینان از عدم آلودگی باکتریایی، قبل از شروع مطالعه از روغن صفاقی تهیه شده، کشت میکروبی انجام شد. سپس در هر یک از روزهای ۱، ۳ و ۵ یک گروه از موش‌های تحت درمان با وازلین و یک گروه از موش‌های تحت درمان با روغن sacrificed شده و نمونه برداری از پوست ناحیه زخم انجام شد و پس از تثبیت در پاتوفیکس و رنگ‌آمیزی به روش هماتوکسیلین انوزین، از لحاظ هیستولوژی مورد مطالعه قرار گرفت.

سلول‌های التهابی در نمونه‌های مربوط به روز اول و سوم پس از ایجاد زخم، در ۵ فیلد میکروسکوپی (۴۰۰*) مورد شمارش قرار گرفته و درصد هر یک از رده‌های سلول‌های التهابی نسبت به کل سلول‌های التهابی تعیین و

قابلیت‌های این روغن در ترمیم زخم صورت نگرفته است. بنابراین محقق در این مطالعه بر آن شد تا به بررسی تأثیر این روغن در مراحل مختلف ترمیم زخم پرداخته و پایه‌ای برای مطالعات آتی در نمونه‌های انسانی فراهم آورد. چراکه با توجه به هزینه پایین و سهولت تهیه این روغن، در صورت اثبات قابلیت آن در ترمیم زخم، علاوه بر امکان استفاده مستقیم از آن در تسریع بهبودی زخم، می‌توان به استخراج مواد موثره آن پرداخت.

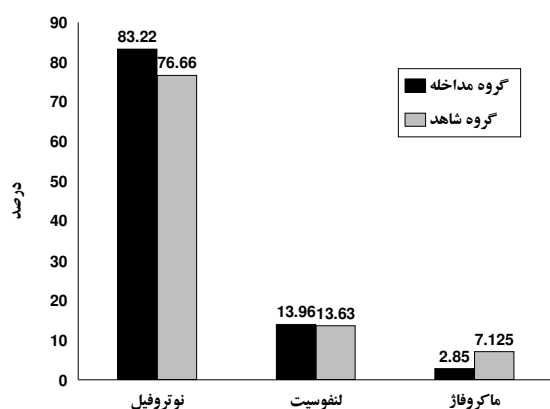
مواد و روش‌ها

مطالعه حاضر یک مطالعه تجربی در روی ۳۶ رات نر ویستار با محدوده وزنی ۲۵۰-۳۵۰ گرم می‌باشد. این مطالعه مورد تأیید کمیته اخلاق در پژوهش دانشکده پزشکی دانشگاه علوم پزشکی اصفهان قرار گرفته است. کلیه رات‌های مورد استفاده در شرایط استاندارد نگهداری حیوانات با سیکل روشنایی- تاریکی ۱۲ ساعته نگهداری شده و با غذای استاندارد تغذیه می‌شدند. رات‌ها از لانه حیوانات انستیتو پاستور تهیه و برای تطابق با شرایط نگهداری جدید از دو هفته قبل از انجام آزمایش‌ها در محیط مورد نظر نگهداری شدند. هیچ‌یک از رات‌ها در نمای ظاهری به بیماری خاصی مبتلا نبوده و اثری از زخم یا جراحی قبل از شروع آزمایش در آن‌ها مشهود نبود.

روغن مورد نظر از جوشانیدن صفاق الاغ ماده ذبح شده ناحیه غره‌قان در آب به مدت ۳۰ دقیقه و سپس جدا کردن روغن از روی آب بدست آمد. سپس این روغن در پایه وازلین برده شده و روغن صفاقی ۳۰

درصد ماکروفاژها در دو گروه مداخله ($13/96 \pm 6/1$) و شاهد ($13/63 \pm 5/7$) در روز اول وجود نداشت. میانگین و انحراف معیار هریک از داده‌ها در نمودار ۱ مشهود است. بر اساس نتایج حاصل از مقایسه دو گروه در روز سوم افزایش معنادار درصد سلول‌های ماکروفاژ ($P < 0/01$) و کاهش معنادار درصد سلول‌های نوتروفیل ($P < 0/01$) در گروه مداخله نسبت به نمونه‌های گروه شاهد مشهود بود. میانگین و انحراف معیار هر یک از داده‌ها در جدول ۱ آورده شده است.

علاوه بر این همان‌طور که در نمودار ۲ مشهود است، اختلاف معناداری بین درصد عروق جدید در بین دو گروه مداخله ($22/194 \pm 2/02$) و شاهد ($15/228 \pm 3/1$) وجود داشت ($P < 0/05$).



نمودار ۱- مقایسه توزیع فراوانی نسبی نوتروفیل‌ها، ماکروفاژها و لنفوسیت‌ها در نمای میکروسکوپی پوست حاشیه زخم در نمونه‌های مربوط به روز اول. افزایش معنادار درصد سلول‌های نوتروفیل و کاهش معنادار درصد لنفوسیت‌ها در گروه مداخله نسبت به گروه شاهد مشهور است ($P < 0/05$). تفاوت معنادار بین درصد ماکروفاژها در دو گروه مداخله و شاهد وجود نداشت.

در نهایت میانگین و انحراف معیار درصد هر یک از این سلول‌ها محاسبه گردید. در نمونه‌های مربوط به روز پنجم نیز به منظور بررسی بافت گرانولاسیون، شمارش عروق جدید در ۵ میدان میکروسکوپی ($40 \times$) انجام و میانگین و انحراف معیار آن محاسبه شد. کلیه بررسی‌های هیستولوژیک توسط یک نفر آسیب‌شناس که از نحوه گروه‌بندی گروه‌ها بی‌اطلاع بود، صورت گرفت. در نهایت نتایج با استفاده از آزمون آماری استیودنت‌تی تست مورد مقایسه قرار گرفتند. متغیرهای کم‌تر از $0/05$ به‌عنوان مقدار معنادار در نظر گرفته شد.

یافته‌ها

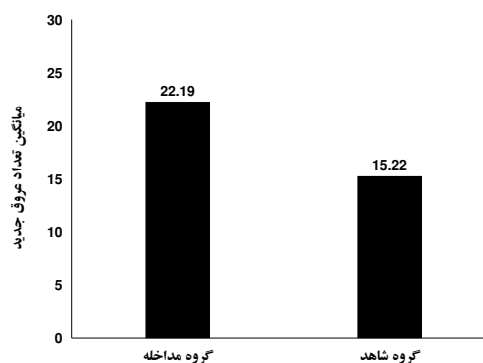
روغن مورد نظر به رنگ سفید مایل به زرد بود و در دمای اتاق به حالت نیمه‌جامد قرار می‌گرفت ولی در دمای یخچال به فرم کاملاً جامد در می‌آمد. نتیجه کشت میکروبی انجام‌شده نیز منفی بود و این روغن آلودگی باکتریایی نداشت.

در طول مدت انجام آزمایش‌ها هیچ‌یک از رات‌های مورد استفاده دچار عفونت پوستی، آلرژی یا واکنش پوستی و خون‌ریزی جلدی نشدند.

در نمونه‌های مربوط به روز اول افزایش معنادار درصد سلول‌های نوتروفیل در گروه مداخله ($83/22 \pm 6/1$) نسبت به گروه شاهد ($76/66 \pm 5/7$) مشهود بود ($P < 0/05$). این در حالی است که درصد لنفوسیت‌ها در گروه مداخله ($2/85 \pm 1/44$) به صورت معناداری کم‌تر از گروه شاهد ($7/125 \pm 2/85$) بود ($P < 0/05$). تفاوت معنادار بین

در محل زخم است تا بدین وسیله سلول‌ها امکان دریافت اکسیژن و مواد مغذی به میزان کافی را داشته باشند (۱۲) که روغن حیوانی مورد استفاده در این مطالعه تأثیر بسزایی در افزایش عروق خونی در بستر زخم داشته و بنابراین منجر به تسریع روند بهبودی زخم در این مرحله نیز شده است.

برخی روش‌های درمانی که امروزه حتی توسط پزشکان به کار برده می‌شوند، به‌رغم نبودن مستندات و اعتبار علمی، بسیار مؤثر می‌باشند (۱۳). یکی از این مواد، روغن حیوانی مورد استفاده در این طرح است که به صورت سنتی از ده‌ها سال قبل توسط ارمنه ایرانی در بهبود زخم کاربرد داشته است، این در حالی است که براساس جستجوی انجام‌شده در بانک‌های اطلاعاتی هیچ‌گونه سند علمی در رابطه با تأثیر این روغن در بهبودی زخم موجود نبود. بر این اساس در مطالعه حاضر تأثیر این روغن را مستقیماً در تسریع روند بهبودی زخم به صورت علمی مورد بررسی قرار داده است و با توجه به اثبات نقش مثبت این روغن در ترمیم زخم، قدم بعدی تعیین مواد مؤثر این روغن در مطالعات آتی می‌باشد. گرچه با توجه به ماهیت چرب روغن مورد استفاده در این مطالعه و نقش اثبات‌شده برخی ویتامین‌ها و اسیدهای آمینه محلول در چربی از قبیل ویتامین A (۱۹-۱۴) و ویتامین E (۲۰ و ۲۱) در تسریع روند بهبودی زخم، به نظر می‌رسد این روغن به‌عنوان منبعی از مواد مؤثر محلول در چربی برای ترمیم زخم عمل نموده باشد. علاوه بر این بافت چربی در بدن می‌تواند به عنوان یک ارگان اندوکرین تولیدکننده سیتوکین‌ها و عوامل رشد از قبیل



نمودار ۲- مقایسه توزیع فراوانی عروق جدید در نمای میکروسکوپی پوست حاشیه زخم در نمونه‌های مربوط به روز پنجم در یک میدان میکروسکوپی (۴۰۰*) ($P < ۰/۰۵$)

جدول ۱- مقایسه فراوانی نسبی نوتروفیل‌ها و ماکروفاژها در نمونه‌های مربوط به روز سوم

P value	مداخله (روز سوم)	شاهد (روز سوم)	نوع سلول
۰/۰۱	$۸۹/۲ \pm ۱/۵۷$	$۹۶/۷ \pm ۲/۰۲$	نوتروفیل
۰/۰۵	$۱۰/۸ \pm ۱/۵$	$۳/۳ \pm ۲/۰۲$	ماکروفاژ

بحث

همان‌طور که در نتایج حاصل از این مطالعه مشهود است در مرحله التهابی ترمیم زخم، روغن حیوانی به‌کاربرده‌شده، منجر به افزایش نوتروفیل‌ها به‌صورت حاد و افزایش ماکروفاژها و کاهش نوتروفیل‌ها در مرحله تأخیری فاز التهابی در مقایسه با گروه شاهد شده است که این خود دلیلی بر تأثیر این روغن در بهبودی زخم در مرحله التهابی می‌باشد.

علاوه بر این همان‌طور که قبلاً نیز شرح داده شد از دیگر مراحل اصلی در بهبودی زخم تشکیل عروق خونی

بافت‌های چربی در دیگر گونه‌های حیوانی نیز مطرح نمود. به گونه‌ای که در مطالعه‌ای که در سال ۲۰۰۷ توسط فو و همکاران در روی مدل حیوانی خوکچه هندی انجام شد، تأثیر استفاده موضعی از چربی زیرجلدی ناحیه گردن خوکچه هندی در تسریع روند بهبودی زخم جلدی در این مدل حیوانی به اثبات رسید (۲۵).

نتیجه‌گیری

در نهایت می‌توان این گونه نتیجه‌گیری نمود که استفاده از روغن مورد نظر در این مطالعه، با توجه به نتایج حاصله، می‌تواند تأثیر مثبتی در ترمیم زخم‌های جلدی داشته باشد. علاوه بر این گرچه طبق رسوم ارامنه تنها روغن تهیه‌شده از صفاق ماده الاغ‌های ناحیه غره‌قان دارای چنین خاصیتی می‌باشد، با این حال با توجه به خواص بافت‌های چرب در سراسر بدن و مطالعه انجام‌شده توسط فو و همکاران به نظر می‌رسد، بتوان چنین خاصیتی را برای بافت‌های چرب در سایر ارگان‌ها نیز مطرح نمود. هر چند اثبات این ادعا نیازمند مطالعات بیشتر در این زمینه می‌باشد.

لپتین، آنژیوتانسین II، TNF α ، اینترلوکین‌ها و پروستوگلاندین‌ها عمل نماید (۲۴-۲۲)؛ که کلیه این عوامل نقش اساسی و مهمی را در کلیه مراحل ترمیم زخم ایفا می‌کنند (۲۵).

شایان ذکر است علاوه بر موارد مذکور، برخی از ویتامین‌ها و مواد محلول در آب نیز وجود دارند که تأثیر آن‌ها در تسریع روند بهبودی زخم به اثبات رسیده است که از جمله می‌توان به ویتامین C و برخی اسیدهای آمینه هیدروفیلیک اشاره نمود (۱۳). بنابراین با توجه به این که روغن‌های جامد درصدی از آب را در خود حفظ می‌کنند، ممکن است روغن مورد استفاده محل تجمع مواد موثره مورد نظر نیز باشد.

بنابراین با توجه به تأثیر مثبت مشاهده‌شده در ترمیم زخم با روغن صفاقی مورد استفاده در این طرح، ضرورت دارد در مطالعات بعدی نسبت به تفکیک و استخراج اجزای این روغن و آزمون جداگانه هر یک مشابه روش مذکور اقدام شود. علاوه بر این با توجه به مطالب مذکور در این مقاله، این احتمال مطرح می‌شود که بتوان خواص مشابهی برای روغن صفاقی و یا سایر

Abstract:***Peritoneal Effects of Fat on the Microscopic Changes in the Wounds Healing Process in the Animal Model***

Abdali, H.¹; Ani, A.²; Mirkheshti, N.²; Ghassami, F.²; Alavi, S.A.²

1. Assistant Professor of Plastic Surgery, Isfahan University of Medical Sciences

2. General Physician, East Sage Investigative Corporation, Isfahan Science and Technology Town

Introduction: Wound healing has always been one of the challenging issues in medicine, of which the details and treatments concern researchers the most. Different agents and drugs affecting wound healing process have been the subjects of many studies. One of these agents which is experimentally used for many years, is the animal peritoneal fat. Yet, there is no documented study of its effects and mechanism in wound healing process. This study is aimed to examine the effect of peritoneal fat in different stages of the process.

Materials and Methods: 36 Wistar male rats were randomly assigned into 6 groups (6 rats in each group) and then they had their lumbar skin punched. Peritoneal fat was administered locally for 3 of the groups while the other half received Vaseline (as placebo) as treatment. one group of the recipients of either methods were then sacrificed on the first, third, and fifth day from the punching (a pair of two different groups each day). Specimens from wound area were histologically studied after hematoxylin and Eosin staining. Data were analyzed using t-test.

Results: Statistically significant increase in neutrophil cell percentage and decrease in lymphocyte percentage was observed in interventional group in comparison with control group on the first day ($P<0.05$). For the third day, there was a significant increase in macrophage percentage ($p<0.01$) and a meaningful decrease in neutrophil percentage ($P<0.05$). Angiogenesis was significantly different between interventional (22.194 ± 2.02) and control (15.22 ± 3.1) groups ($P<0.05$).

Discussion: Based on the results of the study, peritoneal fat administration proved to have positive effects on the process of wound healing. More studies are needed to standardize this agent and its usage in human subjects.

Key words: Wound healing, peritoneal fat, epidermal wound

منابع

1. Robson MC, Krizech TJ, Hegggers JP. Biology of surgical infection: In: Ravich M, editor. Current problems in surgery. Chicago, IL: Year Book Medical Publishers; 1973, PP.121-7
2. Stadelmann WK, Digenis AG, Tobin GR. Impediments to wound healing. Am J Surg 1998; 176: 39S-47S
3. Greenhalgh DG. The role of apoptosis in wound healing. Int J Biochem Cell Biolog 1998; 30(9):1019-30
4. Cotrans RS, Michel RN. Tissue repair: cell regeneration and fibrosis: In: Kumar V, Cotrans RS, Robbins SL, editors. Robbins pathologic basis of disease. 6th ed. Philadelphia: Saunders; 2003. PP. 74-76
5. Basak PY, Eroglu E, Altuntas I, Agalar F, Basak K, Sutcu R. Comparison of the effects of tretinoin, adapalene and collagenase in an experimental model of wound healing. Eur J Dermatol 2002; 12(2):145-8
6. Phan TT, Hughes MA, Cherry GW. Effects of an aqueous extract from the leaves of Chromolaena odorata (Eupolin) on the proliferation of human keratinocytes and on their migration in an in vitro model of reepithelialization. Wound Repair Regen 2001; 9(4):305-13
7. Phan TT, Allen J, Hughes MA, Cherry G, Wojnarowska F. Upregulation of adhesion complex proteins and fibronectin by human keratinocytes treated with an aqueous extract from the leaves of Chromolaena odorata (Eupolin). Eur J Dermatol 2000; 10(7): 522-7
8. Phan TT, Hughes MA, Cherry GW. Enhanced proliferation of fibroblasts and endothelial cells treated with an extract of the leaves of Chromolaena odorata (Eupolin), an herbal remedy for treating wounds. Plast Reconstr Surg 1998; 101(3): 756-65
9. Phan TT, Hughes MA, Cherry GW, Le TT, Pham HM. An aqueous extract of the leaves of Chromolaena odorata (formerly Eupatorium odoratum) (Eupolin) inhibits hydrated collagen lattice contraction by normal human dermal fibroblasts. J Altern Complement Med 1996; 2(3): 335-43
10. Adrian B. Wound healing: In: Brunicaardi FC, Andersen DK, Billar DR, Dunn DL, Hunter JG, Pollock RE, editors. Schwartz's principles of surgery. New York: McGraw-Hill Medical; 2005, P. 223-39
11. Ardekani MR, Omidifar N, Ansari S, Ghaheri M. Recombinant human growth hormone and healing: dose growth hormone have positive effect on skin wound healing. J Isfahan Med Sch 2006; 75: 38-43
12. Romo T, Pearson JM. Wound Healing, Skin. Accessed 2006 December 27. Available at:
<http://www.emedicine.com>

13. MacKay D, Miller AL. Nutritional support for wound healing. *Altern Med Rev* 2003; 8(4): 359-77
14. Levitsky J, Hong JJ, Jani AB, Ehrenpreis ED. Oral vitamin a therapy for a patient with a severely symptomatic postradiation anal ulceration: report of a case. *Dis Colon Rectum*. 2003; 46(5): 679-82
15. Langemo D, Anderson J, Hanson D, Hunter S, Thompson P, Posthauer ME. Nutritional considerations in wound care. *Adv Skin Wound Care* 2006; 19(6): 297-8.
16. Muehlberger T, Moresi JM, Schwarze H, Hristopoulos G, Laenger F, Wong L. The effect of topical tretinoin on tissue strength and skin components in a murine incisional wound model. *J Am Acad Dermatol* 2005; 52(4): 583-8
17. Cohen BE, Gill G, Cullen PR, Morris PJ. Reversal of postoperative immunosuppression in man by vitamin A. *Surg Gynecol Obstet* 1979; 149: 658-62
18. Lateef H, Abatan OI, Aslam MN, Stevens MJ, Varani J. Topical pretreatment of diabetic rats with all-trans retinoic acid improves healing of subsequently induced abrasion wounds. *Diabetes* 2005; 54(3): 855-61
19. Talas DU, Nayci A, Atis S, Comelekoglu U, Polat A, Bagdatoglu C, Renda N. The effects of corticosteroids and vitamin A on the healing of tracheal anastomoses. *Int J Pediatr Otorhinolaryngol* 2003; 67(2): 109-16
20. Greenwald DP, Sharzer LA, Padawer J, Levenson SM, Seifter E. Zone II flexor tendon repair: effects of vitamins A, E, beta-carotene. *J Surg Res* 1990; 49:98-102
21. Galeano M, Torre V, Deodato B, Campo GM, Colonna M, Sturiale A, et al. Raxofelast, a hydrophilic vitamin E-like antioxidant, stimulates wound healing in genetically diabetic mice. *Surgery* 2001; 129: 467-77
22. Kim S, Moustaid-Moussa N. Secretary, endocrine and autocrine/paracrine functions of the adipocyte. *J Nutr* 2000; 130: 3110S-5S
23. Rehman J, Traktuev D, Li J, Merfeiod CS, Temrn GCT, Bovenkerk JE, et al. Secretion of angiogenic and antiapoptotic factors by human adipose stromal cells. *Circulation* 2004; 109: 1292-8
24. Coppack SW. Pro-inflammatory cytokines and adipose tissue. *Proc Nutr Soc* 2001; 60: 349-56
25. Fu X, Fang L, Li H, Li X, Cheng B, Sheng Z. Adipose tissue extract enhances skin wound healing. *Wound Repair Regen* 2007; 15(4): 540-8