

نتایج جراحی میکروسکوپی عصب در بیماران با قطع اعصاب محیطی در بیمارستان طالقانی و شفای کرمانشاه (۷۸-۱۳۷۱)^۱

دکتر کیخسرو مردانپور*؛ دکتر مهتاب رهبر**

چکیده

سابقه و هدف: آسیب اعصاب محیطی ناشی از تصادفات ۵ درصد از بیماران مراجعه کننده به مراکز درمانی را تشکیل می دهد. از آنجایی که آسیب اعصاب محیطی می تواند عارضه عدم کارکرد طبیعی مجدد عضو را به همراه داشته باشد؛ لذا برای رسیدن به یک نتیجه مطلوب درمانی علاوه بر عوامل مؤثر از قبیل سن، نوع آسیب، تاریخ جراحی و محل قطع عصب که از کنترل جراح خارج است بهترین راه مؤثر در درمان، اصلاح روش جراحی قدیمی و استفاده از جراحی میکروسکوپی می باشد. این بررسی گزارش نتایج درمان ۸۲ عصب آسیب دیده در ۶۹ بیمار به روش جراحی میکروسکوپی می باشد.

مواد و روش ها: در این بررسی ۷ ساله تعداد ۶۹ بیمار از سن ۲/۵ تا ۵۹ سال که بر اثر تروما دچار ۸۲ مورد قطع اعصاب محیطی در اندام ها شده بودند، در مراکز آموزشی درمانی طالقانی و شفای کرمانشاه با سه روش ترمیم اعصاب اپی نورال و فاسیکولار و ترمیم گروهی فاسیکولها با استفاده از میکروسکوپ و لوپ انجام شده بود مورد مطالعه قرار گرفتند. برای عمده بیماران ترکیبی از هر سه روش جراحی زیر میکروسکوپ با نخ نایلون ۹ صفر و ۱۰ صفر انجام شد. نمونه ها تا مدت متوسط ۳۵ ماه با استفاده از شرح حال، معاینه بالینی و انجام آزمایش های استاندارد EMG ، NCV ، سیمرونیستین منوفیلانمت و تشخیص افتراقی دو نقطه در حالت استاتیک و دینامیک و آزمایش تشخیص اشیاء و برگشت قدرت عضلات توسط پژوهشگر تحت پیگیری قرار گرفتند.

یافته ها: ۸۳ درصد از نمونه ها مذکور و حدود نیمی از آن ها در فاصله کمتر از یک هفته از زمان وقوع آسیب تحت عمل جراحی قرار گرفتند. برگشت حس در حدود ۵۶ عصب مصدوم دیده شد (D_3 و D_4)، برگشت حرکت در حدود ۴۸ عصب مصدوم چشمگیر بود (M_3 و M_4).

نتیجه گیری: با انجام عمل جراحی ترمیم عصب به روش میکروسکوپی در این بررسی تنها در حدود ۲۰ درصد از اعصاب مصدوم برگشت، حس و حرکت کامل نبوده که می تواند ناشی از تأثیر متغیرهایی همچون مراجعه دیر بیماران برای ترمیم عصب مصدوم و حتی نوع آسیب وارده به عصب و سن مصدومین باشد. در حدود ۶۸ درصد اعصاب آسیب دیده برگشت قابل قبولی در حس و حدود ۶۱ درصد آن ها هم برگشت قابل قبولی در حس حرکت داشتند.

کلیدواژه ها: ترمیم اعصاب محیطی آسیب دیده، جراحی میکروسکوپی، کرمانشاه.

« دریافت: ۱۴/۱۲/۱۵ پذیرش: ۱۸/۷/۸۵ »

* استادیار دانشکده پزشکی کرمانشاه، بخش پاتولوژی

* استادیار دانشکده پزشکی کرمانشاه، بخش ارتوپدی

* عهده دار مکاتبات: کرمانشاه، بیمارستان امام رضا(ع)، بخش ارتوپدی، تلفن: ۰۸۳۱-۴۲۷۶۳۰۰

مقدمه

اعصاب محیطی از سیستم اعصاب مرکزی شروع شده و به اندام‌ها ختم می‌شوند. برای انقباض عضلات و حرکت اندام‌ها و حس اندام‌ها وجود این اعصاب ضروری است. آسیب آن‌ها به صورت کامل یا ناقص به علل مختلف در زندگی روزمره افراد ممکن است ناشی از تصادفات، اصابت گلوله، تومورها و یا برخورد با جسم برنده به صورت حاد و یا مزمن باشد. طبق آمار، ۵ درصد از مجروحان تصادفات به درجاتی ضایعه اعصاب محیطی دارند (۱).

ذکر این نکته ضروری است که ترمیم اعصاب محیطی با توجه به سن، شدت آسیب، نوع عصب و زمان مراجعه بیماران می‌تواند بستگی داشته باشد. آسیب اعصاب محیطی معمولاً در افراد مذکر دو برابر افراد مؤنث می‌باشد. از نظر آناتومی این اعصاب از رشته‌های حسی، حرکتی و سمپاتیکی تشکیل شده‌اند که پیام‌های ارادی و غیرارادی را از مراکز عصبی به محیط و یا برعکس انتقال می‌دهند.

تشخیص محل ضایعه با استفاده از علایم بالینی و آزمایش‌های مختلف و کمک گرفتن از پاراکلینیک از قبیل MRI، EMG و NCV به‌طور دقیق کار آسانی می‌باشد (۲ و ۳).

Galen در قرن هیجده تفاوت بین تاندون و عصب را مطرح کرد، قبل از ایشان دانشمندان برای درمان قطع اعصاب محیطی روش‌هایی را مطرح می‌کردند. تا پایان قرن هیجدهم عقیده بر قطع عضو آسیب دیده و یا جراحی نکردن آن‌ها بود که عملاً عضو مربوطه از کار افتاده می‌شد. در قرن نوزدهم Waller دژنره بودن قسمت

را مطرح کرد و در جنگ جهانی Sir Seddon از انگلستان و Wood Hall از آمریکا برای مجروحان جنگ که دچار آسیب اعصاب محیطی بودند مرکزی را برای ترمیم آن‌ها راه‌اندازی کردند (۴).

با کوشش و کارهای Sir S. Sunder Land فیزیولوژی و آناتومی دقیق داخل عصب و فاسیکول‌ها بیان شد (به‌خصوص با کشف و استفاده از میکروسکوپ و جراحی میکروسکوپی) و تا به امروز ادامه دارد (۵). برای ترمیم آن‌ها دگرگونی بسیاری در این رشته ایجاد شده است. در ۳ دهه اخیر با ترمیم مستقیم فاسیکول‌ها و استفاده از گرافت‌های عصبی برای قسمت‌های از بین رفته رشته‌های عصبی با کارهای H. Mellei خدمات شایانی صورت گرفته است.

با توجه به این‌که در بعضی از مراکز دانشگاهی معتبر هنوز ترمیم اعصاب محیطی با روش ترمیم مستقیم بدون استفاده از میکروسکوپ و با دستکاری زیاد با استفاده از نخ‌های بخیه نازک انجام می‌شود، برای جلوگیری از اسکار بیشتر باید بتوان از میکروسکوپ و لوپ برای دوختن سر به سر عصب آسیب دیده استفاده کرد (۶ و ۷). عملاً روش‌های ترمیمی گذشته با توجه به مخارج و وقت زیاد باعث آسیب بیشتری برای بیماران بوده و در نتیجه درمان بی‌فایده و ناخوشایند است.

در دانشگاه علوم پزشکی کرمانشاه از سال ۱۳۷۱ تا حد امکان با کنار گذاشتن روش‌های قدیمی ترمیم عصب مانند سایر مراکز بزرگ دانشگاهی با استفاده از میکروسکوپ ترمیم قطع اعصاب محیطی شروع شده است. برای بررسی نتیجه از سال (۱۳۷۸-۱۳۷۱) اقدام به مطالعه تعدادی از بیماران نمودیم. برای این کار بهبودی

حس لمس) استفاده شد. به طور کلی برای برگشت حس و حرکت از جدول British Scale که توسط آقای Dellon خلاصه شده بود استفاده شد (جدول ۱ و ۲).
برای بررسی دقیق تر برگشت و بهبودی اعصاب از تمام بیماران به وسیله یک نفر (متخصص طب فیزیکی) آزمایش الکترومیوگرافی (EMA) و تعیین سرعت هدایت

جراحی از آزمایش‌های بالینی و آزمایشگاهی استفاده کردیم. تصور بر این بود که نتیجه کار رهگشا و تشویق برای سایر جراحان شهرمان برای دستیابی به بهترین روش ترمیم اعصاب محیطی به روش جراحی میکروسکوپی باشد.

مواد و روش‌ها

تعداد نمونه‌های ثبت شده که (۳۰۰ مورد) بود، برای پی‌گیری بیماران کوشش‌های فراوانی شد. نمونه‌ها با استفاده از دعوت‌نامه، مراجعه مستقیم همکاران به منازل نمونه‌ها در طول یک‌سال جمع آوری شد. با کنار گذاشتن عده‌ای از بیماران از جمله بیمارانی که با آسیب اعضای دیگر مراجعه نموده بودند و یا زخم‌های شدید و کثیف داشتند (Crash) و نیز عده‌ای از بیماران که علاوه بر قطع اعصاب بازو و شبکه بازویی، آسیب سایر اعصاب اندام‌ها را داشتند، نمونه‌های مورد بررسی با زخم تیز و برنده در ناحیه آرنج به پایین بودند، از این گروه ۶۹ بیمار را انتخاب کردیم که ۸۲ مورد عصب قطع شده داشتند.

تمام بیماران بعد از جراحی میکروسکوپی (میکروسکوپ مدل Zeiss شماره ۱۱ با بزرگ‌نمایی ۴×) به روش دوختن انتها به انتها عصب با زیر گروه ترمیمی اپی نورال و گره‌های فاسیکولی و ترکیبی از هر سه روش توسط پژوهشگر، برای بررسی نتیجه درمان به بیمارستان مراجعه نموده و مورد معاینه بالینی دقیق قرار گرفتند. از نظر برگشت فعالیت اعصاب مصدوم با استفاده از آزمایش تعیین برگشت قدرت عضلات و نیز استفاده از آزمایش استاندارد تشخیص دو نقطه در حالت استاتیک و

جدول ۱- برگشت قدرت حس لمس سطحی و عمقی و درد طبق

نظریه Dellon

S	برگشت حس لمس سطحی و عمقی و درد
S ₀	عدم کامل برگشت حس
S ₁	برگشت حس عمقی درد
S ₂	برگشت حس سطحی درد
S ₂₊	برگشت حس سطحی درد با حساسیت شدید
S ₃	برگشت حس درد و لمس و تشخیص دو نقطه کمتر از ۱۵ میلی‌متر
S ₃₊	برگشت حس درد و لمس و تشخیص دو نقطه بین ۷ تا ۱۲ میلی‌متر
S ₄	برگشت کامل حس و تشخیص دو نقطه ۲ تا ۶ میلی‌متر

جدول ۲- برگشت انقباض عضلات پس از ترمیم

M	برگشت انقباض عضلات
M ₀	عدم وجود هیچگونه انقباض
M ₁	انقباض قابل لمس در عضلات پروگزیمال
M ₂	انقباض قابل لمس در عضلات دیستال
M ₃	انقباض قابل لمس با قدرت کافی در جهت خلاف گراوته
M ₄	انقباض قابل لمس با حرکات مستقل

می‌باشد اما چگونگی پاسخ به درمان اختلافی موجود نبود.

- بیمارانی که پارگی‌های محدود و کوچک در عصب آسیب دیده داشته‌اند پاسخ به درمان رضایت‌بخش‌تری را نشان دادند.

- بیماران با سن پایین پاسخ بهتری به درمان دادند و جواب به تست افتراق دو نقطه (2.PD) در آن‌ها بهتر بوده است.

- سن بیماران از ۲/۵ تا ۵۹ سال بوده (متوسط سنی ۲۶/۸ سال).

- زمان عمل جراحی ۳۶ مورد قطع عصب کمتر از یک هفته بعد از سانحه انجام گرفت. ۱۷ نفر بین یک تا ۴ هفته، ۱۳ مورد بین ۴ تا ۱۲ هفته و ۳ مورد (۴/۳٪) از ۱۲ هفته دیرتر جراحی شدند. مجموعاً ۷۶/۸ درصد آن‌ها کمتر از یک ماه و ۹۵/۷ درصد کمتر از سه ماه بعد از سانحه، جراحی شدند (نمودار ۱).

- بیماران از نظر نوع عصب قطع شده ۵ گروه شدند (نمودار ۲) عصب رادیال ۵ مورد، عصب مدیان ۳۱ مورد و عصب اولنا ۲۲ مورد و عصب مدیان و اولنا با هم ۹ مورد و عصب مدیان و اولنا و رادیال هر سه عصب با هم ۲ مورد بودند.

نتایج معاینه بیماران با استفاده از تقسیم‌بندی Dellon در جداول ۳، ۴ و ۵ آورده شده است. همان‌طور که ملاحظه می‌گردد نتایج درمان به صورت برگشت حس و حرکت در عصب مدیان و سپس در عصب اولنا مطلوب‌تر بوده است (جداول ۳ و ۴).

- زمان متوسط پیگیری بیماران ۳۵ ماه بوده است به طوری که مدت زمان پیگیری ۲۵٪ بیماران کمتر از ۶ ماه

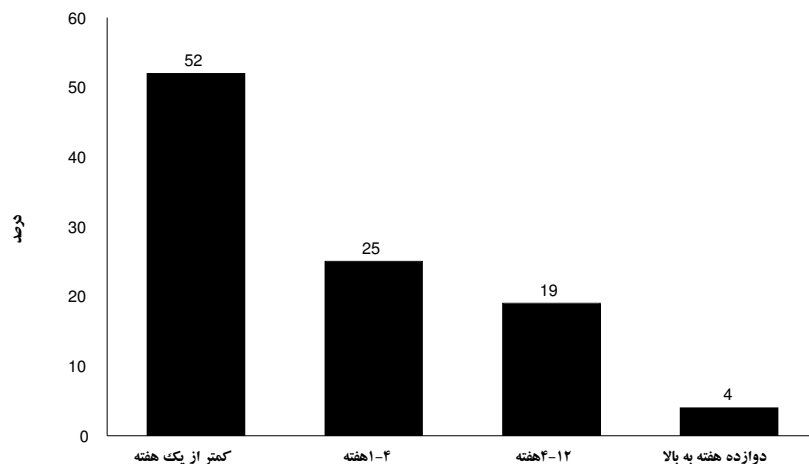
عصبی (NCV) انجام شد با این آزمایش‌ها نوع قطع عصب، به صورت کامل و یا ناقص، محل دقیق آسیب، درصد برگشت بهبودی بعد از ترمیم برای ما مشخص شد.

با این که می‌دانیم تا روز نهم دژنراسانس والرین کامل نشده و عصب قطع شده تحریک‌پذیری زیادی دارد و نیز آزمایش الکترومیوگرافی تا روز بیست و یکم موج‌های شارپ و فیبریلایسیون و امواج غیر طبیعی نشان می‌دهد تشخیص قطع اکسون و نوروپارکسی تا روز یازدهم مشکل است و تا این زمان در اکثریت قریب به اتفاق بیماران نتیجه مثبت کاذب نشان داده می‌شود. به همین دلیل برای کسب نتیجه درمانی حقیقی آزمایش‌ها بعد از یک‌ماه از عمل جراحی انجام شد و براساس نتایج بدست آمده بیماران به چهار گروه تقسیم شدند. در چه نوع اعصابی جراحی انجام شده و در کدام بهتر بوده است. برای گروه بیماران با نتیجه EMG و Fair Poor (بدترین پاسخ به ترمیم عصب) S1 و S2 در نظر گرفته شد و نیز برای گروه بیماران ما نتیجه Well Good EMG (بهترین پاسخ به درمان) S3 و S4 در نظر گرفته شد (۲، ۳ و ۸).

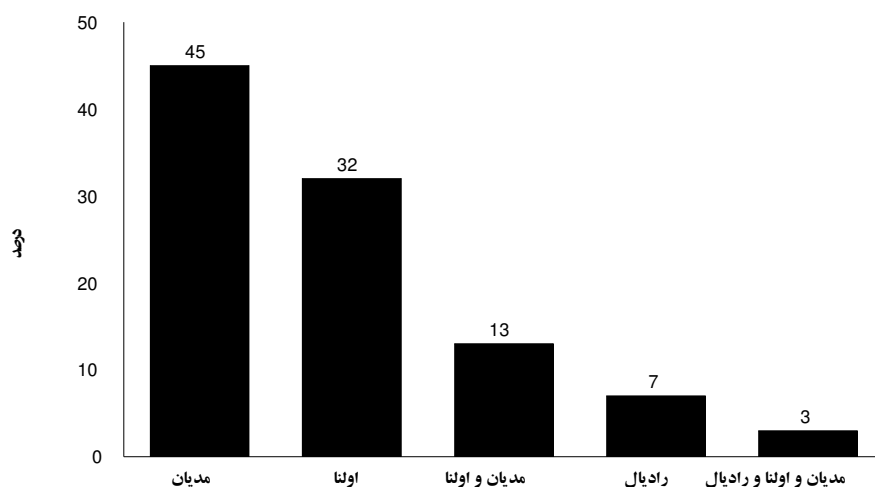
یافته‌ها

ترمیم اعصاب قطع شده با استفاده از میکروسکوپ و لوپ به روش سربه سر دوختن گره‌های فاسیکولی یا، اپی‌نورال یا فاسیکولی و یا مخلوطی از هر سه روش با نایلون ۹ صفر و ۱۰ صفر برای ۸۲ عصب روی ۶۹ بیمار انجام شد، یافته‌ها به شرح ذیل به دست آمد:

- ۸۳ درصد مذکر و ۱۷ درصد مؤنث که نشان‌دهنده



نمودار ۱- توزیع فراوانی نسبی بیماران با قطع اعصاب محیطی برحسب مدت زمان مراجعه در بیمارستان طالقانی و شفای کرمانشاه (۱۳۷۱-۷۸)



نمودار ۲- توزیع فراوانی نسبی بیماران با قطع اعصاب محیطی برحسب نوع عصب قطع شده در بیمارستان طالقانی و شفای کرمانشاه (۱۳۷۱-۷۸)

جدول ۴- توزیع فراوانی میزان برگشت قدرت حرکتی اعصاب ترمیم شده در بیماران با قطع اعصاب محیطی در بیمارستان طالقانی و

شفای کرمانشاه (۱۳۷۱-۷۸)

نام عصب	M ₂	M ₃	M ₄	جمع
رادیال	۲ (۲/۴)	۳ (۳/۷)	۲ (۲/۴)	۷ (۸/۵)
مدیان	۱۰ (۱۲/۲)	۱۶ (۱۹/۵)	۱۶ (۱۹/۵)	۴۲ (۵۱/۲)
اولنا	۹ (۱۱)	۱۶ (۱۹/۵)	۸ (۹/۸)	۳۳ (۴۰/۳)
جمع	۲۱ (۲۵/۶)	۳۵ (۴۲/۷)	۲۶ (۳۱/۷)	۸۲ (۱۰۰)

جدول ۳- توزیع فراوانی میزان برگشت حس اعصاب ترمیم شده در بیماران با قطع اعصاب محیطی در بیمارستان طالقانی و شفای

کرمانشاه (۱۳۷۱-۷۸)

نام عصب	S ₂	S ₃	S ₄	جمع
رادیال	۲ (۲/۴)	۳ (۳/۷)	۲ (۲/۴)	۷ (۸/۵)
مدیان	۱۳ (۱۵/۹)	۱۸ (۲۲)	۱۱ (۱۳/۴)	۴۲ (۵۱/۲)
اولنا	۱۱ (۱۳/۴)	۱۷ (۲۰/۷)	۵ (۶/۱)	۳۳ (۴۰/۳)
جمع	۲۶ (۳۱/۶)	۳۸ (۴۶/۳)	۱۸ (۲۲)	۸۲ (۱۰۰)

برگشت حس و حرکت عضو آسیب دیده نشان دادند (۸). در مطالعه‌ای که در سال ۱۹۹۸ به چاپ رسید، بررسی نتایج عملکرد عضوی که عصب محیطی آن مورد ترمیم به روش جراحی میکروسکوپی قرار گرفته را به عنوان بهترین علامت در بررسی نتایج درمان عصب مصدوم می‌داند (۱۱).

سن و مکانیسم آسیب به عصب هر دو خارج از حیطه عملکرد جراح می‌باشد. ولی در این تحقیق ثابت شده بیماران جوانی با آسیب محدود و کوچک عصبی که سریع برای ترمیم به پزشک مراجعت نموده پاسخ به درمان رضایت‌بخش‌تری را به همراه خواهند داشت (۱۲). نتایج عملکرد عضوی که عصب محیطی آن آسیب دیده می‌تواند بهترین علامت در نتیجه ترمیم عصب باشد همچنین انتخاب یک روش خوب جراحی در ترمیم عصب آسیب‌دیده بهترین راه برای افزایش شانس نتایج موفقیت‌آمیز یک جراحی ترمیمی عصب باشد (۲ و ۳).

در مقایسه با مطالعات صورت گرفته نتایج درمان بیماران مورد مطالعه ما که به روش جراحی سر به سر دوختن عصب با استفاده از میکروسکوپ و لوپ صورت گرفت بسیار رضایت‌بخش بود به گونه‌ای که بیماران بعد از ترمیم عصب، مورد معاینه فیزیکی، مکانیکال و آزمایش‌های اندازه‌گیری حساسیت و حرکت عصب قرار گرفتند که نتایج بسیار چشم‌گیری به نفع بیمار داشت.

به‌طور کلی نتایج بدست آمده نشان می‌دهد که ترمیم عصب به روش میکروسکوپی، با استفاده از لوپ در بیمارانی با سن پایین و آسیب محدود و زمان مراجعت سریع به پزشک در مراکز آموزشی درمانی بیمارستان طالقانی و شفا مطلوب‌تر بوده، از طرفی در این مطالعه

جدول ۵ - توزیع فراوانی بیماران با قطع اعصاب محیطی بر حسب نتیجه الکترومیوگرافی و حس عضوی که ترمیم عصب در آن انجام شده در بیمارستان طالقانی و شفا کرمانشاه (۷۸-۱۳۷۱)

برگشت حس	نتیجه الکترومیوگرافی			
	منفی	ضعیف	خوب	بسیار خوب
S ₂	۶	۱۵	۴	۰
S ₃	۰	۴	۲۲	۱۱
S ₄	۰	۲	۱۲	۳

درمان بیماران که زمان مراجعت آن‌ها جهت ترمیم عصب کمتر از یک هفته بوده بسیار ضایع‌بخش‌تر بود و برعکس نتیجه پاسخ به درمان در بیمارانی که در هفته ۱۲ به بعد مراجعت نموده از همه نامطلوب‌تر بود.

بحث

عوارض ناشی از ترمیم اعصاب محیطی که می‌تواند منجر به عدم کارکرد مناسب و معلولیت عضو مربوطه شود پزشکان را بر این داشته که تا به کارگیری شیوه‌های جدید در درمان و ترمیم اعصاب محیطی مصدوم میزان این عوارض را به حداقل برسانند (۶).

هر اندازه که ترمیم اعصاب محیطی به موقع و با روش صحیح انجام شود احتمال بروز عوارض کاهش می‌یابد (۹).

در مطالعه‌ای ۷ ساله که بر روی ۱۰۸ بیمار با ترمیم جراحی میکروسکوپی اعصاب محیطی انجام گرفت در ۴۸ مورد نتایج بسیار رضایت‌بخشی حاصل شد (۱۰).

در مطالعه‌ای ۵ ساله بر روی ۵۴ بیمار با ترمیم جراحی اعصاب محیطی، مصدوم به روش جراحی میکروسکوپی

داشته است. امیدواریم در آینده با برنامه ریزی دقیق تر و
پشتکار جدی تر بتوانیم با کیفیتی بهتر به تعداد بیشتری از
بیماران خدمات لازم را ارائه دهیم.

Abstract:***Evaluation of Microsurgery Results in Patients with Peripheral Nerve Injury, Talegani and Shafa Hospitals, Kermanshah, Iran. (1992-1999)***

Mardanpour, K.¹; Rahbar, M.²

1. MD, Assistant Professor, Orthopedic ward, Kermanshah School of Medicine

2. MD, Assistant Professor in Pathology, Kermanshah University of Medical Sciences.

Background & Objectives: *Patients with peripheral nerve injury make up five percent of referrals to medical centers owing to accidents. Since peripheral nerve injury can lead to functional defect, therefore, there are many factors that should be considered for obtaining the best result of managements, e.g. degree of nerve injury, age, kind of nerve injury and date of surgery being out of our control. It is more than likely the best result of management could be obtained through the best technique of surgery_ substitution of old techniques for the most modern one, Microsurgery. In this study, we have tried to report the result of management of 69 patients with peripheral nerve injury undergone microsurgery technique.*

Materials and Methods: *In this survey, 69 patients with an average age of 2.5 to 59 have been studied within 7 years. The patients were suffering from 82 traumas leading to upper extremity peripheral nerve injury. All nerve injuries, have been repaired via "end to end coaptation microsurgery technique" in form of perineuronal, fascicular, group fascicular nerve repair, or mix of the three methods, using 9-0, 10-0 Nylon string for most patients. All the patients were followed up through physical history, physical exam like Semmes-Weinstein Monofilament, Two -Point Discrimination, Moberg pick-up test, and performing EMG and NCV tests 35 months after microsurgery.*

Results: *83% of patients were male. About half, underwent operation less than one week after accident. Sensory and functional recoveries were evaluated by using a modified British scale. We considered sensory recovery "good" for grades S3+ and S4 observed in 56 injured nerves, and functional recovery "good" for grades M3 and M4 in 48 injured nerves.*

Conclusion: *Having used microsurgery technique for peripheral nerve injury repair, only 20 percent of injured nerves had a complete sensory and functional recovery contributed to some variable factors such as delay to the repair of nerve, degree of nerve injury and age of patients.*

Keywords: *Peripheral Nerve Injury, Repair, Microsurgery, Kermanshah.*

منابع

1. Omer GE. Injuries to nerves of the upper extremity. J Bone Jiont Surg Am 1974; 56:1615-24
2. Seddon HJ. Peripheral nerve injuries. Medical Research Council Special Report Series. London, England: Her Majesty's Stationary Office; 1954: 282. [Context Link]
3. Omer GE. The results of untreated traumatic injuries: In: Omer GE, Spinner M, editors. Management of peripheral nerve problems. Philadelphia: WB Saunders; 1980, PP.502-6
4. Omer GE. Reconstructive procedures for extremities with peripheral nerve defect. 1982; 163:80-91
5. Millesi H. Peripheral nerve injury nerve sutures and nerve grafting. Scand J Plast Reconstr Surg Suppl 1982; 19:25-37
6. Seddon H. Surgical disorders of the peripheral nerves. London: Churchill Livingstone; 1975, PP.303-15
7. Omer EG Jr. Traumatic peripheral nerve injuries: In: Benzel E, editor. Neurosurgical topics: practical approaches to peripheral nerve surgery. Park Ridge: American Association of Neurological Surgeons; 1992, PP.109-17
8. Polatkan S, Orhun E, Polatkan O, Nuzumlali E, Bayri O. Evaluation of the improvement of sensibility after primary median nerve repair wrist. Microsurgery 1998; 18(3):192-6
9. Birch R, Raji AR. Repair of median and ulna nerves. Primary suture is best J bone Joint Surg 1991; 73:154-157
10. Russotti GM, Sim FH. Missile wounds of the extremities: a current concepts review. Orthopedics 1985; 8:1106- 1116
11. Taha A. Taha J. Results of suture of the sciatic nerve after missile injury. J Trauma 1998; 45:340-44
12. Christopher H. Allan, MD. Nerve repair and reconstruction. J hand clinic 2000; 1:7-68