

گزارش ۳ مورد سارکوم کاپوزی بعد از پیوند کلیه و نقش احتمالی ویروس های انکوژن

دکتر عفت رازقی*؛ دکتر آذر حدادی**

چکیده

مقدمه: بیماران پیوند کلیه به دلیل دریافت داروهای سرکوب کننده ایمنی مستعد بدخیمی هستند. یکی از شایع ترین بدخیمی های بعد از پیوند کلیه سارکوم کاپوزی است. به نظر می رسد مجموعه ای از عوامل در ایجاد سارکوم کاپوزی نقش داشته باشند، از جمله می توان به عوامل ژنتیکی هورمون های جنسی، داروهای سرکوب کننده سیستم ایمنی و ویروس های انکوژن اشاره کرد. این مطالعه سه بیمار پیوند کلیه را که همزمان در اولین سال پس از پیوند به سارکوم کاپوزی و عفونت سیتومگالو ویروس مبتلا شده اند، معرفی می کند.

معرفی بیماران: سه بیمار پیوند کلیه در سنین ۵۳، ۵۰ و ۴۳ سال که تحت درمان با سیکلوسپورین، استروئید، مایکوفنولیت موفتایل بود هاند، در اولین سال بعد از پیوند با ضایعات پوستی بنفش رنگ و علائم سیستمیک مراجعه نمودند. بررسی های لازم انجام شد و بیوپسی ضایعات پوستی سارکوم کاپوزی را تایید کرد و بررسی بافت شناختی ایمنی برای PP65 عفونت CMV را تایید کرد.

بحث: گرچه عوامل زیادی در ایجاد سارکوم کاپوزی نقش دارند، بروز سارکوم کاپوزی همزمان یا مدت کوتاهی بعد از عفونت CMV در این سه بیمار بیانگر این است که CMV احتمالاً در ایجاد سارکوم کاپوزی نقش داشته است.

کلیدواژه ها: پیوند کلیه، سارکوم کاپوزی، عفونت CMV

« دریافت: ۱۳۸۵/۱۰/۶ پذیرش: ۱۳۸۵/۴/۶ »

* استادیار گروه نفرولوژی دانشگاه علوم پزشکی و خدمات درمانی تهران

** استادیار گروه عفونی دانشگاه علوم پزشکی و خدمات درمانی تهران

* عهده دار مکاتبات: تهران، بیمارستان سینا، خیابان امام خمینی، میدان حسن آباد، تلفن: ۰۲۱-۶۷۰۱۰۴۱، فاکس: ۰۲۱-۶۷۱۶۵۴۵

مقدمه

موفقیت در انجام دادن عمل پیوند کلیه و افزایش طول عمر بیماران پیوندی باعث شده تا با مواردی از عوارض بعد از پیوند بیش از گذشته روبرو شویم. یکی از این موارد بروز بدخیمی در بیماران به دلیل دریافت داروهای سرکوب کننده سیستم ایمنی می باشد (۱).

بیش از یک پنجم بیماران در عرض ۱۵ سال بعد از پیوند کلیه و بالغ بر دو پنجم آن‌ها در طول ۲۰ سال بعد از پیوند بدخیمی مبتلا می شوند (۲). در کل، بدخیمی‌های مرتبط با عوامل ویروسی در افراد گیرنده پیوند کلیه شایع تر از جمعیت سالم می باشد (۳-۴).

یکی از شایع ترین بدخیمی‌های بعد از پیوند خصوصاً در کشورهای در حال توسعه سارکوم کاپوزی می باشد. در یک بررسی اپیدمیولوژیک دیده شده بروز سارکوم کاپوزی ۴۰۰-۵۰۰ برابر در این گروه در مقایسه با افراد کنترل سالم همان نژاد بیشتر بوده است (۵). همچنین طبق مطالعات انجام شده، تعداد بیماران پیوندی با سارکوم کاپوزی بیش از مواردی است که سرطان کولورکتال یا پستان دارند. قابل توجه است که بجز بیماری ایدز احتمالاً هیچ بیماری نداریم که موارد سارکوم کاپوزی در آن‌ها بیش از این دو بدخیمی شایع باشند. نکته قابل توجه دیگر در مورد این تومور در بیماران پیوندی این است که با کاهش یا قطع داروهای سرکوب کننده سیستم ایمنی ممکن است بهبود یابد (۶).

از نظر پاتولوژی، بیماری با پرولیفراسیون عروقی و فیروپلاستیک مشخص می شود (۵). ۵۸ درصد موارد بیماران پیوندی درگیری پوست، ملتحمه، مخاط دهان و حلق و ۴۲ درصد بیماران درگیری احشایی دارند که

اساساً دستگاه گوارش، ریه و غدد لنفاوی درگیر می باشد (۶و۵).

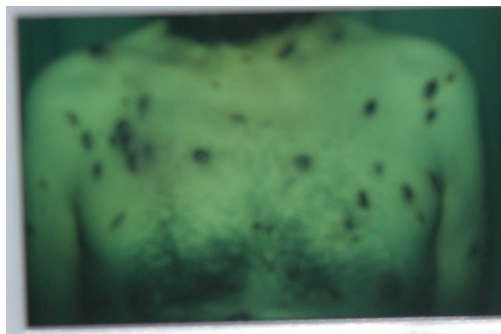
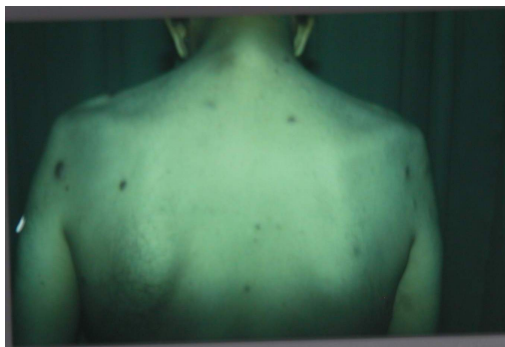
علت و پاتوژنز سارکوم کاپوزی به طور کامل شناخته نشده است، اما به نظر می رسد ویروس‌های انکوژن از جمله گروه هرپس نقش اتیولوژیک مهمی در ایجاد آن داشته باشند (۴). گرچه در این میان نقش ویروس هرپس تیپ ۸ تقریباً به طور کامل مشخص شده است (۷)، ولی هنوز نمی توان به طور قطعی نقش سایر ویروس‌ها خصوصاً سیتومگالوویروس را که مهم ترین عفونت گیرنده‌های پیوند کلیه است، به عنوان عامل همراه یا کمک کننده نادیده گرفت.

در این مطالعه سه مورد بیمار پیوند کلیه مبتلا به سارکوم کاپوزی که تقریباً هم‌زمان عفونت CMV داشتند، گزارش شده است.

معرفی بیماران

بیمار اول

آقای ۵۵ ساله‌ای بود که نارسایی مزمن کلیه به دلیل کلیه پلی کیستیک می باشد که تحت عمل پیوند کلیه از فرد زنده غیرفامیل قرار گرفته بود. در بررسی‌های قبل از پیوند، آنتی بادی IG g ضد CMV فرد دهنده و گیرنده مثبت بوده است. بیمار تحت درمان سه دارویی با سیکلوسپورین، پردنیزولون و مایکوفنولیت موفقیت موفتایل قرار گرفت. در ماه سوم بعد از پیوند با تب، خستگی، ضعف و اسهال مراجعه نمود. با تشخیص بالینی CMV بررسی آنتی ژن PP65 انجام شد و درمان با گانسیکلوویر شروع شد که نتیجه آزمایش تشخیص را تأیید نمود (۲۴ سلول در ۵۰/۰۰۰ لوکوسیت). در ماه چهارم بیمار با ضایعات پوستی منتشر قرمز رنگ به شکل پاپول و پلاک مراجعه کرد (شکل ۱). در معاینه



شکل ۱- ضایعات پوستی سارکوم کاپوزی

شک عفونت CMV برای بیمار بررسی آنتی ژن CMV انجام شد که آنتی ژن PP65 مثبت بود (۳۴ سلول در ۵۰/۰۰۰ لوکوسیت). بررسی احشایی شامل سی تی اسکن ریه و آندوسکوپی منفی بود. برای وی گانسیکلوویر شروع شد و داروهای سرکوب کننده ایمنی بیمار کاهش داده شد. در ابتدا بیمار تا حدودی بهبود داشت، اما بعد از چند ماه ضایعات پوستی عود کرد، به طوری که شیمی درمانی شروع شد.

بیمار لنفادنوپاتی نداشت و سایر معاینات هم طبیعی بود. با تشخیص بالینی سارکوم کاپوزی، بیوپسی از ضایعات پوستی انجام شد و سارکوم کاپوزی تأیید شد. در سایر بررسی ها، گالیم اسکن ریه منفی بود، ولی در آندوسکوپی و کولونوسکوپی ضایعات مخاطی گزارش شد که بیوپسی این ضایعات نیز سارکوم کاپوزی را تأیید نمود. با توجه به درگیری احشایی، سیکلوسپورین و مایکوفنولیت موفتایل قطع شد، ولی ضایعات بهبود چندانی نداشت و شیمی درمانی شروع شد.

بیمار سوم

یک زن ۴۳ ساله ای بود که نارسایی کلیه به دلیل ناشناخته داشته است و پیوند کلیه دریافت نمود. بیمار سیکلوسپورین نئورال و پردنیزولون برای سرکوب کردن ایمنی دریافت می کرد. CMV بیمار و دهنده قبل از پیوند مثبت بود. در ماه هشتم پیوند، بیمار با ضعف، خستگی، ترمبوسیتوپنی، آنمی و ضایعات پورپوریک مراجعه نمود. در بررسی های انجام شده برای بیمار تشخیص عفونت CMV گذاشته شد (۵ سلول در ۵۰/۰۰۰ لوکوسیت). درمان

بیمار دوم

آقای ۵۲ ساله ای بود که نارسایی مزمن کلیه در زمینه دیابت داشت. عمل پیوند کلیه از یک فرد غریبه انجام شد و تحت درمان با سیکلوسپورین - نئورال، مایکوفنولیت موفتایل و پردنیزولون قرار گرفت. در ماه پنجم پس از پیوند با ضایعات پوستی منتشر بنفش رنگ و علائم سیستمیک مراجعه نمود. تشخیصی بالینی سارکوم کاپوزی مطرح شد و بیوپسی ضایعات پوستی تشخیص را تأیید کرد. هم چنین با توجه به علائم سیستمیک با

با گانسیکوویر شروع شد. یک ماه بعد بیمار با ضایعات بنفش روی سطوح قدامی پا مراجعه نمود. با تشخیص بالینی سارکوم کاپوزی بیوپسی انجام شد که تشخیص تأیید گردد. سیکلوسپورین بیمار کاهش یافت و رادیوتراپی شروع شد. بعد از چند ماه ضایعات بهبود یافت.

بحث

اولین مورد سارکوم کاپوزی مرتبط با سرکوب شدن سیستم ایمنی در سال ۱۹۶۹ در یک بیمار پیوند کلیه شناسایی شد. از آن زمان تاکنون موارد زیادی از گیرنده‌های پیوند کلیه که مدت کوتاهی بعد از دریافت داروهای سرکوب‌گر سیستم ایمنی ایمونوساپرشن دچار سارکوم کاپوزی (KS) شده‌اند، گزارش شده است. حتی در بعضی از گزارش‌ها از کشورهای در حال توسعه سارکوم کاپوزی شایع‌ترین سرطان بعد از پیوند کلیه بوده است (۷).

از نظر بافت شناختی سارکوم کاپوزی دو تصویر بارز دارد که شامل پرولیفراسیون ضایعات آنژیوماتوز و سلول‌های Spindle shaped می‌باشند (۸).

علت سارکوم کاپوزی بعد از پیوند به‌خوبی شناسایی نشده است. علاوه بر سرکوب شدن سیستم ایمنی سایر عوامل از قبیل تمایل ژنتیک و ویروس‌های انکوژن خصوصاً گروه هرپس در بروز آن نقش دارند (۹). تفاوت ژنتیکی ممکن است اختلاف نژادی در بروز آنرا توضیح دهد، به‌عنوان مثال در عربستان سعودی HLA-A2 به‌طور قابل توجه در بیماران KS نسبت به گروه کنترل شایع‌تر بود. و اختلاف ممکن است به‌دلیل اختلاف در شیوع HHV-8 باشد (۷).

بر اساس مطالعات اپیدمیولوژیک، سرولوژیک، جغرافیایی و مشاهدات بافت شناختی CMV به‌عنوان یک علت سارکوم کاپوزی شناخته شده بود (۸)، ولی در مطالعه دیگری که به منظور تعیین ارتباط عفونت CMV با KS در روی ۶۴ بیمار مبتلا به KS کلاسیک، اندمیک و اپیدمیولوژیک انجام شد، CMV-DNA فقط در سارکوما ۱۰ بیمار مبتلا به AIDS دیده شد، در حالی که در هیچ‌کدام از موارد اندمیک و کلاسیک دیده نشد. همچنین توزیع و محل سلول‌های عفونی عفونت CMV را به‌عنوان عامل اصلی محرک پاتوژنیک KS تأیید نکرد؛ لذا وجود CMV در این بیماران یک عفونت فرصت‌طلب شناخته شد که در بسیاری از بیماران ایمونوساپرسیو دیده می‌شود (۱۰).

در بیماران ما سارکوم کاپوزی همزمان یا مدت کوتاهی بعد از عفونت CMV تشخیص داده شد که از نظر زمان بروز مشابه با سایر مطالعات بوده است (۱۱).

در یک مطالعه زمانی که سارکوم کاپوزی تشخیص داده شد، آزمایش‌های تست‌های سرولوژیک فعالیت مجدد عفونت CMV را نشان داد (۱۲). در بیماران ما عفونت CMV با سرکوب شدن قابل توجه سیستم ایمنی با دارو احتمالاً بیمار را مستعد سارکوم کاپوزی کرده است.

در ۲ بیمار از سه بیمار بعد از درمان عفونت CMV و قطع داروهای سرکوب‌گر سیستم ایمنی سارکوم کاپوزی بهبود نیافت که عدم پاسخ ممکن است به‌دلیل شدت بیماری باشد یا سایر عوامل در ایجاد بیماری نقش داشته باشند.

گرچه رد سایر عوامل (خصوصاً هرپس تیپ ۸) و نقش پاتوژنیک احتمالی آن‌ها ممکن نیست و جای بحث

دارد، در این سه بیمار همراهی عفونت CMV و سارکوم کاپوزی نشان می دهد که CMV ممکن است در ایجاد سارکوم کاپوزی نقش داشته باشد یا وجود همزمان CMV به عنوان یکی از مهم ترین عفونت های فرصت طلب بیانگر وضعیت ایمنوساپرسیو شدیدتر سرکوب شدن سیستم ایمنی بیماران بوده است؛ بنابراین پیشنهاد می شود بیمارانی که ضایعات سارکوم کاپوزی دارند، از نظر CMV بررسی شوند، چرا که این عفونت درمان پذیر است.

Abstract:

Renal Transplantation and Kaposi's Sarcoma: Report of Three Cases

Razeqi, E.¹; Haddadi, A.²

1. Assistant Professor in Nephrology, Kermanshah University of Medical Sciences.

2. Assistant Professor in Infectious Diseases, Kermanshah University of Medical Sciences.

Introduction: *Recipients of renal transplants are susceptible to Kaposi's Sarcoma (KS) as a result of treatment with immunosuppressive drugs. KS is one of the most common post transplant malignancies. Variety of factors appear to contribute to the development of KS including: genetic factors, sex hormones, immunosuppression and oncogenic viruses. This Study present three cases of renal transplant recipients who developed KS and cytomegalovirus (CMV) infection simultaneously in the first year after transplantation.*

Cases: *Three kidney transplantation subjects aged 43, 50 and 53 who had been treated with cyclosporin neural, steroids, mycophenolate mofetile presented with purple skin lesions and constitutional complaints in the first year of transplantation. Necessary workup was down, biopsy of the lesions confirmed KS and immunohistological assay for PP65 confirmed CMV infection.*

Conclusion: *Although KS is a multifactorial symptom, in these three patients occurrence of KS simultaneously or shortly after CMV infection suggest that CMV may play role in developing KS in renal transplant recipients.*

Key Words: *Renal Transplant, Kaposi's Sarcoma, CMV Infection.*

منابع

1. Boubenider S, Hiesse C, Goupy C, et al. Incidence and consequences of post-transplantation lymphoproliferative disorders. *J Nephrol* 1997; 10:136-145
2. London NJ, Farmery SM, Will EJ, et al. Risk of neoplasia in renal transplant patients. *Lancet* 1995; 346(8972): 403-6
3. Kasiske BL, Vazquez MA, Harmon WE, et al. Recommendations for the outpatient surveillance of renal transplant recipient American Society of Transplantation. *J Am Soc Nephrol* 2000; 11(Supp 15):51-86
4. Brunner FP, Landis P, Selwood NH. Malignancies after renal transplantation: The EDTA-ERA registry experience European Dialysis and Transplantation Association – EROPERAN Renal Association. *Nephrol Dial Transplant* 1995; 1(Supp 1):S74-80.
5. Bedan PL, Risichella IS, strumia R, et al. Kaposi's sarcoma in renal transplant recipients: pathogenetic relation between the reduced density of langerhans cells and cyclosporine therapy. *J Nephrol* 1999; 12:193-95
6. Penn I. Neoplasms in renal transplant recipients: In: Massry SG, Glasscock RJ. Massry, Glassocks, editors. *Textbook of nephrology*. 4th ed. Philadelphia: Lippincott Williams Wilkins; 2001, PP.1672-77
7. Moosa MR. Kaposi's sarcoma in kidney transplant recipients: a 23- year experience. *QJM* 2005; 98(3):205-214
8. Itkura H, Toriyama K, Uzuta F, et al. Kaposi's sarcoma. *Gan to Kagaku Ryoho*. 1990; 17:620-6.
9. Regumey N, Tamm M, wernli M, et al. Transmission of human herpes virus & infections from renal transplant donors to recipients. *N Engl J Med* 1998; 339: 1358-68
10. Chakalarovski C, Lang P, Buisson C, et al. Monoclonal immunoglobulins in patients with renal transplants: characterization evolution and risk factors. *Transpl Int* 1992; 5(Supp 1):23-5
11. Seigal B, Levinton Kriss S, Schiffer A, et al. Kaposi's sarcoma in immunosuppression: possibly the result of a dual viral infection. *Cancer* 1990; 65:492-8
12. Vlastic Matas J, Rumboldt Z, Puizina Lvin N, et al. Kaposi's sarcoma in patients with kidney transplantation. *Lijec Vjesn* 1994; 116:95-7