

مقایسه هیستوپاتولوژی اثرات عصاره گیاهان دارچین سیلان، بارهنگ نیزه‌ای و دانه کتان در التیام زخم تجربی پوست در موش صحرایی

سعید حصارکی^۱ (Ph.D)، بهروز یحیایی^{۲*} (Ph.D)

۱- گروه پاتوبیولوژی، واحد علوم و تحقیقات، دانشگاه آزاد اسلامی، تهران، ایران

۲- گروه پزشکی، واحد شاهرود، دانشگاه آزاد اسلامی، شاهرود، ایران

چکیده

سابقه و هدف: بهبود زخم یک فرایند مهم بوده که نیاز به عوامل و شرایط خاص دارد. داروهایی که روند بهبود زخم را تسریع می‌کنند گسترش یافته‌اند، به ویژه داروهای گیاهی که عمدتاً بی‌خطر و موثر هستند. مطالعه حاضر به منظور بررسی اثرات گیاه دارچین سیلان، بارهنگ نیزه‌ای و دانه کتان بر التیام زخم جلدی موش صحرایی انجام شد. مواد و روش‌ها: تعداد ۹۶ سر موش صحرایی به دوازده گروه هشت تایی تقسیم و سپس روی پوست اطراف ستون فقرات آن‌ها زخم القا گردید. پس از جراحی پمادهای درمانی آماده شده با غلظت‌های متفاوت، بر روی محل زخم قرار داده شد.

یافته‌ها: نتایج نشان داد که عصاره دارچین در سرعت بخشیدن به روند التیام و به طور خاص افزایش سرعت پیدایش اپیتلیوم موثرتر نسبت به عصاره بارهنگ و دانه کتان بوده است. هم‌چنین عصاره بارهنگ به طور قابل توجهی در بستن سریع‌تر زخم موثرتر از روغن بذر کتان می‌باشد. در ارزیابی هیستوپاتولوژیک متغیر التیام زخم در روز چهاردهم، بیش‌ترین میزان التیام زخم در موش‌های صحرایی گروه دارچین سیلان مشاهده شد و موش‌های صحرایی گروه‌های بارهنگ نیزه‌ای و دانه کتان از این منظر در رتبه‌های بعدی قرار گرفتند. نتیجه‌گیری: به طور کل، ارزیابی مقایسه‌ای این گیاهان نشان می‌دهد که عصاره بارهنگ اثرات التیامی بیش‌تری در بهبود زخم‌های جلدی دارد.

واژه‌های کلیدی: بارهنگ، التیام زخم، دارچین سیلان، تشکیل مجدد بافت پوششی، روغن دانه کتان.

مقدمه

پاسخ طبیعی در روند التیام زخم، از زمان ایجاد آسیب در بافت آغاز می‌شود. التیام زخم فرآیند ترمیم پوست و سایر بافت‌های نرم آسیب دیده می‌باشد. پس از آسیب دیدگی، یک پاسخ التهابی توسط سلول‌های موجود در ناحیه درم رخ می‌دهد و میزان کلاژن نیز افزایش می‌یابد. پس از آن، بافت

اپیتلیال بازسازی می‌شود [۱]. در اهداف فارماکولوژی روند التیام زخم، به مطالعه تاثیر اقدامات مختلف در درمان زخم که تسریع در بهبودی حاصل می‌کنند، پرداخته می‌شود. طب گیاهی به بخش جدایی‌ناپذیر از مراقبت‌های بهداشتی استاندارد تبدیل شده است که بر اساس ترکیبی از طب سنتی و پژوهش‌های علمی در حال انجام می‌باشد. گیاهان دارویی

دارچین گیاهی می‌باشد که دارای اثر ضد میکروبی بسیار خوبی علیه انواع باکتری‌ها، قارچ‌ها، ویروس‌ها و لاروهای [۱۶، ۱۷] بوده، هم‌چنین خواص ضد سرطانی بوده و آنتی‌اکسیدانی قوی نیز دارد [۱۸].

دارچین غنی از چربی‌های ضروری و تانن که خواص ضد میکروبی دارد، می‌باشد [۱۹]. هم‌چنین دارچین دارای خواص ضد دیابت [۲۰] و آنتی‌اکسیدان [۲۱] نیز هست.

هدف از این مطالعه ارزیابی اثرات عصاره گیاهان دارچین، بارهنگ و کتان در التیام و تعیین اثرات آنتی‌اکسیدانی و ضد میکروبی آن‌ها در سرعت بخشیدن به روند التیام زخم می‌باشد.

مواد و روش‌ها

روش آماده‌سازی عصاره دارچین سیلان. عصاره ۲۰ درصد الکلی دارچین سیلان (Ceylon cinnamon) ایران از گیاه تهیه و تصفیه شد. سپس عصاره درمان با غلظت ۰/۷۵ و ۱/۵ درصد با محلول وازلین اوسرین آماده شد.

آماده‌سازی عصاره بارهنگ نیزه‌ای. گل خشک بارهنگ (*Plantago lanceolata* - ایران) جمع‌آوری شد و توسط عصاره آبی سرد آماده شد. گل خشک به مدت ۶ ساعت در ۴ درجه C در ۳۰۰ میلی‌لیتر آب مقطر با تکان مداوم غوطه‌ور گردید. مواد حاصل سانتریفیوژ و مواد رویی فیلتر و استریلیزه شده و در جای خشک و خنک نگهداری شدند، سپس با وازلین-اوسرین برای تهیه پماد مخلوط گردید.

آماده‌سازی عصاره دانه کتان. در این مطالعه، روغن دانه کتان (*flaxseed Linum* - ایران) با استفاده از روش فشار سرد استخراج شد، سپس با وازلین-اوسرین برای تهیه پماد درمان با دوزهای مختلف (۰/۷۵ درصد و ۱/۵ درصد) مخلوط گردید.

حیوانات آزمایشگاهی. ۹۶ سر موش صحرایی نر (۳ ماهه) نژاد ویستار (۱۹۰-۲۱۰ گرم) به عنوان حیوانات آزمایشگاهی استفاده و به صورت تصادفی به دوازده گروه هشت تایی تقسیم گردیدند. حیوانات در استانداردهای زیست محیطی هم‌چون دمای (۲۲±۳ °C)، رطوبت (۵±۶۰ درصد) و

زیادی به صورت تجربی برای درمان اختلالات پوستی از جمله بهبود زخم در طب سنتی استفاده شده است [۲] با این حال، تحقیقات موثری در تسریع روند التیام زخم انجام نگرفته که به لحاظ اقتصادی و اثربخشی، میزان بستری شدن طولانی بیماران و دفع اثرات جراحی را بکاهد [۳].

جنس کتان دارای حدود ۲۳۰ گونه بوده که در نقاط مختلف جهان پراکنده‌اند و ۱۶ گونه از آن‌ها نیز در ایران یافت می‌شوند [۴]. در بین اکثر دانه‌های روغنی رایج، دانه کتان مناسب‌ترین نسبت اسیدهای چرب امگا ۳ و امگا ۶ را دارد. در روغن کتان آلفالینولئیک اسید حدود ۵۷ درصد و اسیدهای چرب امگا ۶ حدود ۱۶ درصد از کل اسیدهای چرب (نسبتی حدود ۳:۱) را تشکیل می‌دهد [۵]. تجزیه فیتوشیمیایی ترکیبات موجود در بذر گیاه کتان نیز نشان داده که بذر این گیاه منبعی غنی از فنیل پروپانوئیدهای مختلف به خصوص لیگنان‌ها و مقدار کمی اسیدهای فنولی، فلاونوئید و مقدار ناچیزی گلیکوزیدهای سیانوژنیک است [۶]. در گزارشات متعدد به خواص ضد التهابی آلفالینولئیک اسید [۷]، لیگنان‌ها [۸] و فلاونوئیدها [۹، ۱۰] اشاره شده است. در طب سنتی نیز به مصارف مختلف بذر کتان از جمله رفع دردهای ناحیه شکم و تحریکات جلدی اشاره شده است. در سال‌های اخیر شواهدی در خصوص اثر ضد التهابی این گیاه گزارش شده است [۱۰، ۱۱].

از دیگر گیاهان ارزشمند و مفید در طب سنتی بارهنگ از خانواده *Plantaginaceae* می‌باشد. این گیاه با داشتن ترکیبات فنلی (مشتقات کافتیک اسید)، فلاونوئیدها، آلکالوئیدها، تربنوئیدها و ویتامین C از جمله گیاهان دارویی مهم محسوب می‌شود [۱۲]. ترکیب اصلی فلاونوئیدی در آن *Plantago* و *Luteolin-7 Iglucoside* است که در پیشگیری و مهار سرطان نقش دارد [۱۳، ۱۴]. بارهنگ در درمان بیماری پوستی و ورم، جهت پاک‌سازی چرک و خشک کردن و ترمیم زخم‌های مزمن، جراحات عمیق و سوختگی‌ها به کار می‌رود [۱۵].

اندازه‌گیری درصد بهبود زخم، مساحت زخم در روزهای ۳، ۷، ۱۴ و ۲۱ بعد از ایجاد زخم با استفاده از کولیس اندازه‌گیری گردید. هم‌چنین با دوربین دیجیتالی از زخم و خط‌کشی که هم سطح و موازی با زخم بود عکس گرفته شد. مساحت به‌دست آمده در فرمول زیر قرار داده شد و درصد بهبودی زخم در روزهای مختلف به دست آمد.

$$100 \times (\text{مساحت زخم در روز } X \div \text{مساحت زخم در روز صفر}) = \text{درصد مساحت زخم در روز } X$$

جمع‌شدگی زخم به عنوان درصد کاهش سطح زخم محاسبه گردید.

بررسی هیستوپاتولوژی زخم‌های درمان‌شده. در روزهای ۳، ۷، ۱۴ و ۲۱ از همه گروه‌ها نمونه‌گیری از زخم انجام گرفت. نمونه‌ها در فرمالین بافر ۱۰ درصد ثابت و پس از تهیه قالب‌های پارافینی و برش‌های ۵ میکرونی با میکروتوم توسط هماتوکسیلین و ائوزین رنگ‌آمیزی و در زیر میکروسکوپ نوری مورد بررسی قرار گرفتند. عوامل ثبت شده شامل اسکار، سلول‌های التهابی و نوع آن‌ها، آئیبوزنز، فیبروپلازی، رشد اپیتلیال، پرخونی، تراکم کلاژن و تجمع فیبروبلاست بود. تجزیه و تحلیل آماری. همه داده‌ها به صورت $SD \pm$ Mean، گزارش و تفاوت آماری در میان گروه با استفاده از آزمون چند دامنه‌ای دانکن و تجزیه و تحلیل واریانس (ANOVA) مورد بررسی قرار گرفت. مقدار P کم‌تر از ۰/۰۵ ($p < 0/05$)، معنی‌دار در نظر گرفته شد. تجزیه و تحلیل آماری با استفاده از نرم‌افزار SPSS انجام شد.

نتایج

عصاره دارچین سیلان (گروه ۱: عصاره ۰/۷۵ درصد، گروه ۲: عصاره ۱/۵ درصد، گروه ۳: شاهد، گروه ۴: دارونما) آئیبوزنز در گروه‌های تحت درمان، بر طبق مشاهدات هیستوپاتولوژی، به طور قابل توجهی نسبت به گروه ۳ در روز ۳ بالاتر بود. پیدایش اپیتلیوم در گروه ۲ و در روز ۳ به طور چشمگیر بالا بود. در روز ۷، در هر دو گروه ۱ و ۲ اپیتلیوم

۱۲ ساعت نور و ۱۲ ساعت تاریکی قرار داشتند. در طول زمان آزمایش، رژیم غذایی شامل پلت استاندارد (انستیتو پاستور ایران) و آب به صورت دسترسی آزاد بود. مطالعه توسط کمیته اخلاق آزمایش‌های حیوانی تایید شد.

ایجاد زخم. پس از القای بی‌هوشی با زایلازین ۲ درصد (pantex- هلند) و کتامین ۱۰ درصد (Alfasan - هلند) (۶۰ میلی‌گرم / کیلوگرم IM)، موش در وضعیت شکمی روی میز جراحی ثابت شد. سپس منطقه پشتی از کتف تا ناحیه اپیلوم پاک شده و آماده عمل گردید. دو ناحیه دایره‌ای شکل، با قطر ۷ میلی‌متر در هر دو طرف ستون فقرات، ۱ سانتی‌متر دور از ستون فقرات و ۵ سانتی‌متر دور از یک‌دیگر، توسط پانچ بیوپسی ایجاد شد. با استفاده از این روش اپیدرم، درم، هیپودرم و لایه پانیکولوس به طور کامل حذف شد [۲۲]. عمل‌کرد روی موضع زخم. پس از ایجاد زخم، تمامی موش‌ها به طور تصادفی با رنگ‌های غیر سمی به دوازده گروه تقسیم شدند:

گروه‌های مربوط به بررسی عصاره دارچین سیلان (گروه ۱: عصاره ۰/۷۵ درصد، گروه ۲: عصاره ۱/۵ درصد، گروه ۳: شاهد، گروه ۴: دارونما).

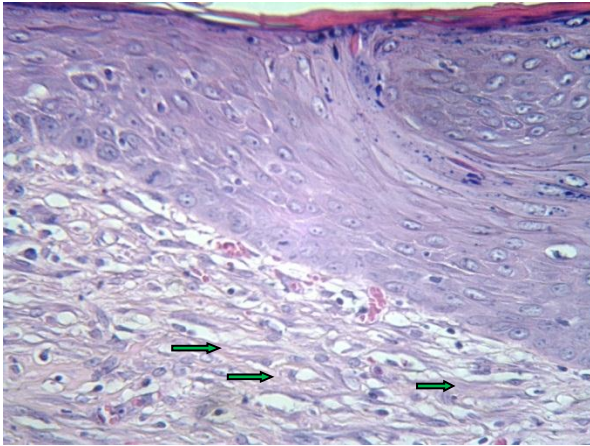
گروه‌های مربوط به بررسی عصاره بارهنگ نیزه‌ای (گروه ۱: عصاره ۰/۷۵ درصد، گروه ۲: عصاره ۱/۵ درصد، گروه ۳: شاهد، گروه ۴: دارونما).

گروه‌های مربوط به بررسی عصاره دانه کتان (گروه ۱: عصاره ۰/۷۵ درصد، گروه ۲: عصاره ۱/۵ درصد، گروه ۳: شاهد، گروه ۴: دارونما).

در گروه ۳ به عنوان گروه شاهد از هیچ دارویی استفاده نشد و در گروه ۴ به عنوان دارونما از وازلین-اوسرین استفاده می‌گردید. همه موش‌ها تا ۲۱ روز پس از ایجاد زخم مورد ارزیابی قرار گرفتند. با مشاهده روزانه وجود مایع زخم یا هر شواهدی از عفونت یا دیگر اختلالات ثبت می‌گردید.

روز عمل جراحی به عنوان روز صفر در نظر گرفته شد و اندازه زخم در این روز در همه گروه‌ها یکسان بود. اما برای

هیچ نشانه‌ای از احتقان در گروه ۳ نبود اما در گروه ۱ و ۲ وجود داشت. هیچ سلول‌های التهابی در گروه ۱ و ۲ دیده نشد اما در گروه ۳ هنوز لنفوسیت‌ها بودند و نیز هیچ تفاوتی از لحاظ اپیتلیوم‌زایی و تشکیل اسکار بین گروه‌ها دیده نشد.



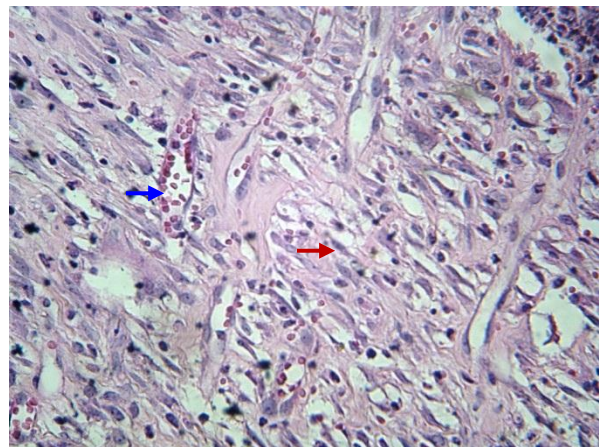
شکل ۲. نمای میکروسکوپی پوست موش صحرائی، گروه عصاره ۱۰٪/۵ بارهنگ نیزه‌ای در روز چهاردهم. در این تصویر تشکیل و کامل شدن مجدد بافت پوششی، فیروبلاست‌ها و رشته‌های نسبتاً ضخیم کلاژن (نوک پیکان‌ها) دیده می‌شود. عروق خونی کاهش یافته است (هماتوکسیلین و اتوزین × ۴۰۰)

عصاره دانه کتان (گروه ۱: عصاره ۷۵/۰ درصد، گروه ۲:

عصاره ۱۰/۵ درصد، گروه ۳: شاهد، گروه ۴: دارونما)

در روز ۳ و در گروه ۳، اپیتلیوم‌زایی بسیار کم بود. در گروه ۲، اپیتلیوم‌زایی و تعداد سلول‌های التهابی همانند گروه ۳ بود اما نوزایی عروق بالا بود و زخم بسیار پرخون بود. در روز ۷ در گروه ۲، تعداد سلول‌های التهابی کاهش یافته و تنها در لایه زیرین دیده می‌شد. فعالیت بهبود زخم در گروه ۱ نسبت به گروه ۲ و ۳ خیلی بهتر بود. در روز ۱۴ در گروه ۱ و ۲ عروق خونی زیاد و سلول‌های التهابی تک هسته‌ای در سراسر زخم دیده می‌شد (شکل ۳). در روز ۲۱ روند بهبود زخم تقریباً در گروه ۳ به پایان رسید. هیچ نشانه‌ای از زخم در گروه ۲ وجود نداشت و نتوانت‌یوژنز به ندرت در لایه میانی و زیرین دیده می‌شد. در گروه ۱، تولید کلاژن تفاوت

بالتر از گروه ۳ بود و زخم وارد فاز مزمن می‌شد. در روز ۱۴، تفاوتی در پارامترهای گروه ۱ و ۲ نبود اما روند التیام زخم به طور قابل توجهی بهتر از گروه ۳ مشاهده شد. بررسی نتایج به دست آمده از مطالعه متغیر میزان فیروپلازی، تفاوت آماری معنی‌داری را در روز ۱۴ در بین چهار گروه نشان نداد. پیشرفت التیام زخم در روز ۲۱ در گروه ۲ بهتر از گروه ۱ مشاهده شد هم‌چنین میزان احتقان و ادم در گروه ۲ پایین‌تر بود (شکل ۱). در مجموع روند التیام زخم در گروه ۲ و اپیتلیوم‌سازی مناسب، بهتر بود.



شکل ۱. نمای میکروسکوپی پوست موش صحرائی، گروه عصاره ۱۰٪/۵ دارچین سیلان در روز چهاردهم. در این تصویر عروق خونی تازه تشکیل (پیکان آبی) کمتر دیده شده و فیروبلاست (پیکان قرمز)، رشته‌های ظریف کلاژن و ارتشاح سلول‌های التهابی فراوان است (هماتوکسیلین و اتوزین × ۴۰۰)

عصاره بارهنگ نیزه‌ای (گروه ۱: عصاره ۷۵/۰ درصد،

گروه ۲: عصاره ۱۰/۵ درصد، گروه ۳: شاهد، گروه ۴: دارونما)

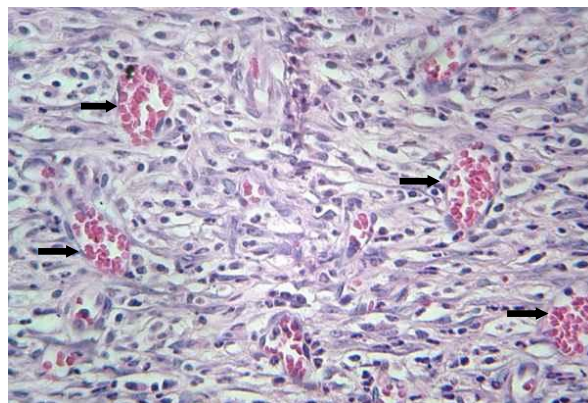
میزان آنژیوژنز در روز ۳ در گروه ۱ بیش‌تر از گروه ۲ بود. در روز ۷، احتقان و خونریزی در همه گروه‌ها یکسان بود. تفاوت اصلی بین گروه ۱ و گروه‌های دیگر در روز ۷، در پیدایش اپیتلیوم بود. نتوانت‌یوژنز و میزان کلاژن مناسب بود. کمی تولید اپیتلیوم آغاز و فیروبلاست نیز مشاهده شد. در روز ۱۴، پرخونی در دو گروه ۳ و ۴ برابر بود اما در گروه ۲ کم‌تر بود. در گروه ۲ تشکیل مجدد بافت پوششی مشاهده گردید (شکل ۲). هیچ نشانه‌ای از وجود التهاب در گروه ۱ و ۲ نبود اما لکوسیت‌ها در گروه ۳ مشاهده شد. در روز ۲۱

تفاوت آماری معنی‌داری بین گروه‌ها مشاهده نشد، اگر چه در گروه تحت درمان درصد جمع شدن محوطه زخم بهتر بود. در روز ۷ پماد موضعی اثر خود را نشان داده به طوری که گروه تحت درمان تفاوت معنی‌داری نسبت به گروه شاهد و دارونما داشتند. در روز ۱۴، محوطه زخم در گروه ۱ و ۲ مقایسه با دارونما و گروه کنترل بیش تر بسته شده بود. این واقعیت را باید در نظر گرفت که در کل مطالعه گروه دارونما، اندکی اثر بهتری بر التیام داشت. در روز ۲۱ همه گروه‌ها بسته شدن کامل زخم را نشان دادند به جز گروه کنترل که هنوز به طور کامل ترمیم نشده بود.

اندازه زخم گروه‌های تحت بررسی با عصاره دانه کتان درصد بهبودی زخم در جدول ۳ ثبت شده است. ۳ روز پس از مصرف، تفاوت معنی‌دار آماری بین گروه‌ها مشاهده نشد، اگر چه گروه تحت درمان درصد محوطه زخم را بهتر نشان داد. در گروه تحت درمان نتایج قابل توجهی در روز ۷ از بسته شدن زخم در مقایسه با شاهد و دارونما مشاهده شد اما هیچ تفاوتی بین گروه شاهد و دارونما نبود. گروه تحت درمان نسبت به یک‌دیگر نیز اختلاف آماری معنی‌داری را نشان داد. همه گروه نسبت به یک‌دیگر تفاوت نشان دادند، هم‌چنین که گروه ۲ بهترین درصد بسته شدن زخم (۹۰/۴±۸۸ درصد) را در روز ۱۴ داشت. بسته شدن کامل زخم در روز ۲۱ پس از آزمایش مشاهده شد.

نتایج بررسی متغیرهای مختلف بین گروه‌های مختلف درمان شده توسط گیاهان فوق می‌توان به موارد ذیل اشاره نمود. در بررسی متغیرهای وسعت و شدت التهاب، نتایج به دست آمده بیانگر آن بود که در بین گروه‌های مختلف در روز چهاردهم تفاوت آماری معنی‌داری مشاهده نمی‌شود ($p < 0/05$) با این وجود، ارتشاح سلول‌های التهابی در پوست موش‌های صحرایی گروه‌های دارچین سیلان و بارهنگ نیزه‌ای خفیف‌تر به نظر می‌رسید. در مطالعه متغیر میزان آنژیوژنز، نتایج به دست آمده تفاوت آماری معنی‌داری را در روز هفتم در بین گروه‌های مختلف نشان نداد ($p < 0/05$).

معنی‌داری با گروه‌های ۲ و ۳ نداشت، اما کیفیت تولید اپیتلیوم و ضخامت اپی‌تلیوم بسیار بیش تر از گروه‌های فوق بود.



شکل ۳. نمای میکروسکوپی پوست موش صحرایی، گروه عصاره ۱/۵٪ دانه کتان در روز چهاردهم. در این تصویر عروق خونی تازه تشکیل زیاد دیده می‌شود (نوک پیکان‌ها) (هماتوکسیلین و اتوزین × ۴۰۰)

اندازه زخم گروه‌های تحت بررسی با عصاره دارچین سیلان. به طور کل، کاربرد موضعی عصاره دارچین سیلان در غلظت‌های مختلف (۰/۷۵ و ۱/۵ درصد) در کاهش سطح زخم معنی‌دار بود ($p < 0/05$) (جدول ۱).

در روز ۳ تفاوتی بین گروه‌ها مشخص نبود اما سه روز بعد و در روز ۷ تفاوت معنی‌داری در میان تمام گروه‌ها وجود داشت ($p < 0/05$)، اگر چه گروه دارونما و گروه تحت درمان با عصاره ۱/۵ درصد هیچ تفاوتی را نشان ندادند. در روز ۹ تفاوت معنی‌دار بین گروه‌های تحت درمان مشاهده شد ($4/95 \pm 0/07$ و $4/47 \pm 0/08$)، و نیز گروه دارونما ($0/12 \pm 6/07$) و شاهد ($0/03 \pm 6/21$) هم تفاوت داشتند ($p < 0/01$). در نهایت، در آخرین روز مطالعه اثربخشی عصاره به طور کامل آشکار شد به طوری که میزان انقباض در اندازه زخم در گروه درمان با عصاره ۳ درصد نسبت به گروه‌های دیگر بسیار زیاد بود ($2/2 \pm 0/04$). با این حال، گروه درمان با عصاره ۱/۵ درصد نیز انقباض موثری در اندازه زخم را نشان داد ($3/52 \pm 0/05$).

اندازه زخم گروه‌های تحت بررسی با عصاره بارهنگ نیزه‌ای. درصدهای مربوط به التیام زخم در گروه‌های مختلف در جدول ۲ آمده است. ۳ روز پس از مصرف داروها هیچ

گروه‌های شاهد شاهد مشاهده شد. نتایج به دست آمده از مطالعه ارزیابی التیام کامل زخم تفاوت آماری معنی‌داری را در روز هفتم در بین گروه‌های مختلف نشان نداد ($p < 0.05$). در ارزیابی هیستولوژیک متغیر فوق در روز چهاردهم بیش‌ترین میزان التیام کامل زخم در موش‌های صحرایی گروه دارچین سیلان مشاهده شد و موش‌های صحرایی گروه‌های بارهنگ نیزه‌ای و دانه کتان از این نظر در رتبه‌های بعدی قرار گرفتند. شکل ۴ درصد التیام زخم‌های جلدی موش صحرایی را در گروه‌های مختلف نشان می‌دهند.

مطالعه این متغیر در روز چهاردهم در بین گروه‌های مختلف نشان داد که از میزان تراکم عروق خونی در پوست موش‌های صحرایی گروه دارچین در مقایسه با سایر گروه‌ها کاسته شده است (نگاره‌های ۱ تا ۴). در این رابطه، تفاوت آماری معنی‌داری بین گروه دارچین سیلان و گروه‌های دیگر در روز چهاردهم مشاهده شد ($p < 0.05$). در ارزیابی هیستولوژیک متغیر میزان فیبروپلازی در روز چهاردهم، بیش‌ترین میزان فیبروپلازی در موش‌های صحرایی گروه‌های دارچین سیلان و بارهنگ نیزه‌ای و در رتبه بعد دانه کتان مشاهده شد. در این رابطه، کم‌ترین میزان فیبروپلازی در موش‌های صحرایی

جدول ۱. اثر عصاره دارچین سیلان بر درصد التیام زخم‌های جلدی موش صحرایی.

گروه	روز ۳	روز ۷	روز ۱۴	روز ۲۱
شاهد	$0.73 \pm 28/23^a$	$0.67^c \pm 39/78$	$0.59 \pm 63/69^d$	$1.04 \pm 96/91^b$
دارونما	$0.85 \pm 29/21^a$	$0.92 \pm 48/17^c$	$0.71 \pm 79/42^c$	1.00 ± 100^a
عصاره ۷۵٪	$0.27 \pm 31/69^a$	$1.11 \pm 71/29^b$	1.00 ± 100^a	1.00 ± 100^a
عصاره ۱۵٪	$0.92 \pm 32/31^a$	$1.32 \pm 77/64^a$	1.00 ± 100^a	1.00 ± 100^a
S	NS	**	*	**

جدول ۲. اثر عصاره بارهنگ نیزه‌ای بر درصد التیام زخم‌های جلدی موش صحرایی.

گروه	روز ۳	روز ۷	روز ۱۴	روز ۲۱
شاهد	$0.49 \pm 26/04$	$1.35^c \pm 45/25$	$0.74 \pm 71/54^d$	$1.38 \pm 95/13^b$
دارونما	$1.42 \pm 26/14$	$0.22 \pm 46/42^c$	$0.81 \pm 72/35^c$	1.00 ± 100^a
عصاره ۷۵٪	$0.37 \pm 26/30$	$1.17 \pm 61/47^b$	0.73 ± 93^a	1.00 ± 100^a
عصاره ۱۵٪	$1.66 \pm 26/44$	$1.20 \pm 75/29^a$	1.00 ± 100^b	1.00 ± 100^a
S	NS	*	**	**

جدول ۳. اثر عصاره دانه کتان بر درصد التیام زخم‌های جلدی موش صحرایی.

گروه	روز ۳	روز ۷	روز ۱۴	روز ۲۱
شاهد	$0.80 \pm 29/28^a$	$0.57^c \pm 43/85$	$0.63 \pm 69/58^d$	$1.01 \pm 97/86^b$
دارونما	$0.95 \pm 29/32^a$	$0.92 \pm 44/67^c$	$0.67 \pm 76/43^c$	1.00 ± 100^a
عصاره ۷۵٪	$0.29 \pm 29/82^a$	$1.09 \pm 54/35^b$	$0.91 \pm 88/81^b$	1.00 ± 100^a
عصاره ۱۵٪	$0.96 \pm 30/38^a$	$1.52 \pm 75/54^a$	$0.88 \pm 90/4^a$	1.00 ± 100^a
S	NS	**	*	**

همه نتایج بصورت میانگین و انحراف استاندارد (SD) بیان شده است. میانگین ستونها با حروف مختلف بصورت معنی‌داری متفاوت بود. (S معنی، NS بدون معنی،

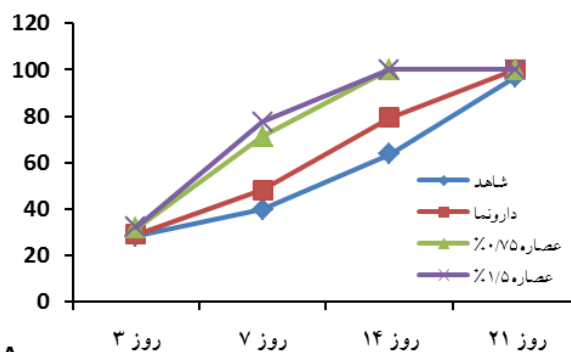
$**p < 0.01$, $*p < 0.05$)

سلولی توسط آنژیوژنز شروع و سپس تجمع کلاژن، تشکیل بافت گرانولر، پیدایش اپیتلیوم، انقباض زخم و در نهایت مقدار کم‌تری اسکار آشکار می‌گردد [۲۳]. با توجه به معیارهای التیام زخم، نتایج حاصل نشان می‌دهد که استفاده از پمادهای تهیه شده می‌تواند در زمان پس از روز چهارده روند التیام را ایجاد نماید. با توجه به این که تا کنون چنین مطالعه مقایسه‌ای بر روی این گیاهان صورت نگرفته، مقایسه این نتایج با نتایج دیگران امکان‌پذیر نمی‌باشد.

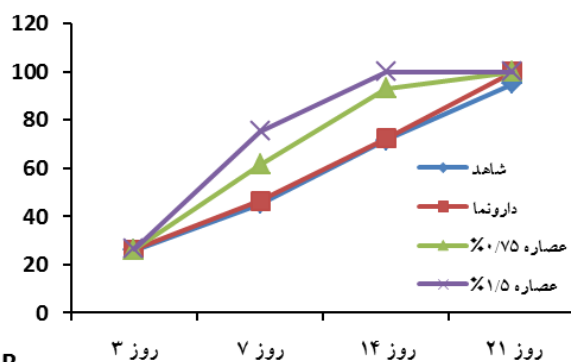
مصرف موضعی عصاره بارهنگ در گروه تحت درمان تفاوت معنی‌داری نسبت به گروه کنترل و گروه دارونما نشان داد که ممکن است اثرات التیام زخم به دلیل تنظیم بیان کلاژن باشد [۲۴]. از همین رو، تشکیل کلاژن و آنژیوژنز به افزایش فعالیت‌های التیامی نسبت داده شده است [۲۶، ۲۵]. کلاژن نقش مهمی در التیام زخم داشته و بخش مهمی از بافت همبندی بوده و چارچوبی برای بازسازی بافت فراهم می‌کند [۲۷].

عصاره بارهنگ می‌تواند میزان میکروب‌های محل زخم را کاهش داده که یک روند مفید برای سرعت بخشیدن به التیام زخم است [۲۸].

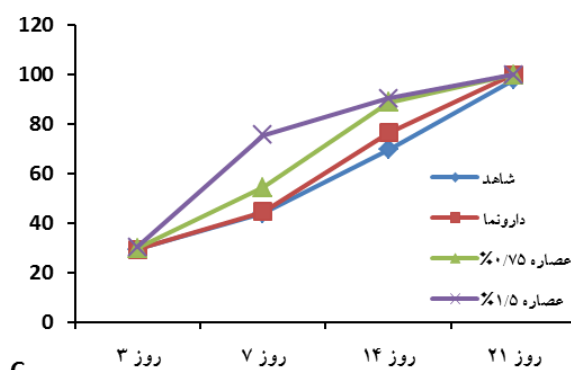
دارچین یک گیاه دارویی مفید با بسیاری خواص درمانی است [۲۹]. گزارشاتی از فعالیت آنتی‌اکسیدانی دارچین وجود دارد [۳۰]. عصاره دارچین، بر پایه آب و یا اتانول، به عنوان آنتی‌اکسیدان بوده و نیز اثرات ضد میکروبی هم دارد [۳۰، ۳۱، ۳۲]. که در التیام زخم موثر است. در واقع، سینامالدئید تشکیل‌دهنده فعال زیستی موجود در دارچین، دارای فعالیت ضد باکتری، علیه باکتری‌های گرم مثبت و گرم منفی، می‌باشد [۳۰، ۳۱، ۳۲]. علاوه بر این، سینامالدئید سبب مهار رشد قارچ‌ها، از جمله مخمر، کپک و درماتوفیت‌ها می‌شود [۳۳]. به استثنای یک مورد گزارش [۳۴]، اطلاعات به دست آمده از آزمایش‌های بالینی نشان می‌دهد که دارچین، زمانی که در دوزهای مورد استفاده برای آماده‌سازی مواد غذایی مصرف شده، به عنوان ماده‌ای امن می‌باشد. این موارد



A



B



C

شکل ۴. نمودار خطی مربوط به اثر عصاره A: دارچین سیلان، B: بارهنگ نیزه ای و C: دانه کتان بر درصد التیام زخمهای جلدی موش صحرایی

بحث و نتیجه‌گیری

التیام زخم یک فرایند پیچیده و پویا است که در آن بازسازی ساختارهای سلولی و لایه‌های بافتی آسیب‌دیده صورت می‌گیرد. انقباض زخم یک فرایند است که در سراسر روند التیام رخ می‌دهد و با مرحله فیبروبلاستی آغاز و به موجب آن منطقه زخم دچار انقباض می‌گردد. تکثیر و تزیاید

تهیه شود (عصاره بیش از ۴ درصد) تا روند التیام در زمان کم‌تری به پایان برسد.

تشکر و قدردانی

نویسندگان مقاله بدین وسیله از معاونت پژوهش و فناوری دانشگاه آزاد اسلامی واحد شاهرود تشکر و قدردانی می‌نمایند.

منابع

- [1] Souba WW, Wilmore D. Diet and nutrition in case of the patient with surgery, Trauma and sepsis. In: Shils M, Olson J, Shike M, Ross AC, editor. *Modern Nutrition in Health and Disease*. 9. Baltimore, Williams and Wilkins 1999; pp: 1589-1618.
- [2] Nayak SB, Sandiford S, Maxwell A. Evaluation of the wound healing activity of ethanolic extract of *Morinda citrifolia* L. leaf. *Evid Based Complement Alternat Med* 2009; 6: 351-356.
- [3] Shivananda N, Poorna N, Steve S, Vidyasagar B, Andrew A. Evaluation of wound healing activity of *Allamanda cathartica*. L. and *Laurus nobilis*. L. extracts on rats. *BMC Complement Altern Med* 2006; 6: 12.
- [4] Ranjzad M. Evaluation of flaxseed yield and yield components and oil characteristics of oil seed Family cultivars (*Linum usitatissimum* L.). *Iranian J Med Aromatic Plants* 2008; 24: 253-262.
- [5] Popa VM, Gruia A, Raba DN, Dumbrava D, Moldovan C, Bordean D, Mateescu C. Fatty acids composition and oil characteristics of linseed (*Linum Usitatissimum* L.) from Romania. *JAPT* 2012; 18: 136-140.
- [6] Oomah BD, Mazza G. Flaxseed products for disease prevention. In: Mazza G. *Functional Foods: Biochemical & Processing Aspects*. Lancaster, PA: Technomic Publishing 1998; pp: 91-138.
- [7] Singh S, Nair V, Jain S, Gupta YK. Evaluation of anti-inflammatory activity of plant lipids containing linolenic acid. *Indian J Exp Biol* 2008; 46: 453-456.
- [8] Díaz Lanza AM1, Abad Martínez MJ, Fernández Matellano L, Recuero Carretero C, Villaescusa Castillo L, Silván Sen AM, Bermejo Benito P. Lignan and phenylpropanoid glycosides from *Phillyrea latifolia* and their in vitro anti-inflammatory activity. *Planta Med* 2001; 67: 219-223.
- [9] Rathee P, Chaudhary H, Rathee S, Rathee D, Kumar V, Kohli K. Mechanism of action of flavonoids as anti-inflammatory agents: a review. *Inflamm Allergy Drug Targets* 2009; 8: 229-235.
- [10] Kaithwas G, Mukherjee A, Chaurasia AK, Majumdar D. Anti-inflammatory, analgesic and antipyretic activities of *L. usitatissimum* (flaxseed/linseed) fixed oil. *Indian J Exp Biol* 2011; 49: 932-938.
- [11] Kaithwas G, Majumdar DK. Effect of *L. usitatissimum* (Flaxseed/Linseed) fixed oil against distinct phases of inflammation. *ISRN Inflamm* 2013; 1-4.
- [12] Mehrabiyan S, Majd A, Dana R. Comparison the anticarcinogenic and antimutagenic effect of the metanolic extract of vegetative (leaves, roots) and generative (inflorescences) parts of the plant in two different regions: Hesarak and Langerood. *J Biol Sci* 2009; 1: 23-32.

همگی سبب شده که دارچین در سرعت بخشیدن التیام و بهبودی زخم کمک کند. به واقع خواص آنتی‌اکسیدانی و ضد میکروبی دارچین می‌باشد که در التیام موثر است.

روغن تخم کتان یکی از غنی‌ترین منابع α -لینولئیک اسید (α -LA)، که شامل حدود ۴۴ تا ۵۷ درصد از تمام اسیدهای چرب و همچنین شامل ۱۵ تا ۲۹ درصد اسید لینولئیک و ۱۳ تا ۲۹ درصد اولئیک اسید است [۳۵]. بین آن‌ها، α -اسید لینولئیک و اسید لینولئیک هر دو مورد نیاز غشاء سلول برای یکپارچگی ساختاری و فرآیندهای غشایی می‌باشند. گزارش شده که لیاف کتان با سطح آنتی‌اکسیدان بالا مواد مناسب برای پانسمان خواهد بود. سطح بالای آنتی‌اکسیدان‌ها (به عنوان مثال اسیدهای فنلی) می‌تواند باعث تحریک فرایند طبیعی تمیز کردن زخم توسط ماکروفاژها گردد، و این بانداژ می‌تواند محیط مناسبی برای درمان موثر با کمک به روند طبیعی به وجود آورد. همچنین می‌تواند از شکل‌گیری فیبروم جلوگیری و رطوبت مطلوب برای تسهیل مهاجرت سلول‌های اپیتلیال را نگه دارد [۳۶].

بر طبق مطالعه حاضر و بر اساس جداول و تصاویر به دست آمده در روزهای مشخص عصاره بارهنگ نیزه‌ای در تسریع درمان و بهبود ویژگی‌های بافتی زخم تاثیر بیش‌تری نسبت به عصاره دارچین سیلان و تخم کتان دارد و جهت درمان پیشنهاد می‌گردد. همچنین عصاره دارچین سیلان به دلیل دارا بودن خواص آنتی‌اکسیدانی و ضد میکروبی از عصاره تخم کتان موثرتر می‌باشد. عصاره دانه کتان به دلیل عدم توانایی در کاهش التهاب محیط زخم و نیز کاستی در خاصیت ضد میکروبی نمی‌تواند در روند بهبود زخم تاثیر بهتری نسبت به عصاره بارهنگ و دارچین داشته باشد. به منظور مقایسه بهتر پیشنهاد می‌گردد که گروه‌های زمانی به زیرگروه‌های زمانی بیش‌تری افزایش یابد تا امکان مقایسه بین متغیرهای مربوط به التیام زخم بین گروه‌های مختلف فراهم گردد. همچنین پیشنهاد می‌گردد غلظت‌های بیش‌تری از عصاره‌ها

- [25] Shukla A, Rasik AM, Dhawan BN. Asiaticoside-induced elevation of antioxidant levels in healing wounds. *Phytother Res* 1999; 13: 50-54.
- [26] Trabucchi E, Preis-Baruffaldi F, Baratti C and Montorsi W. Topical treatment of experimental skin lesions in rats: macroscopic, microscopic and scanning electron-microscopic evaluation of the healing process. *Int J Tissue React* 1986; 8: 533-544.
- [27] Cohen IK, Diegelmann RF, Lmdblad WJ. *Wound healing: Biochemical and clinical aspects*. Philadelphia: Saunders. 1992; ISBN: 0721625649.
- [28] Wegener T, Kraft K. Plantain (*Plantago lanceolata* L.): anti-inflammatory action in upper respiratory tract infections. *Wien Med Wochr* 1999; 149: 211-216.
- [29] Stefan F, Zita F, Iveta P, Juraj K. Effect of *Cinnamomum zeylanicum* essential oil on antioxidative status in broiler chickens. *Acta Vet Brno* 2009; 78: 411-417.
- [30] Kanuri G, Weber S, Volynets V, Spruss A, Bischof SC, Bergheim I. Cinnamon extract protects against acute alcohol-induced liver steatosis in mice. *J Nutr* 2009; 139: 482-487.
- [31] Anderson RA, Broadhurst CL, Polansky MM, Schmidt WF, Khan A, Flanagan VP, et al. Isolation and characterization of polyphenol type-A polymers from cinnamon with insulin-like biological activity. *J Agric Food Chem* 2004; 52: 65-70.
- [32] Blomhoff R. Antioxidants and oxidative stress. *Tidsskrift for Praktisk Med* 2004; 124: 1643-1645.
- [33] Ooi LS, Li Y, Kam SL, Wang H, Wong EY, Ooi VE. Antimicrobial activities of cinnamon oil and cinnamaldehyde from the Chinese medicinal herb *Cinnamomum cassia* Blume. *Am J Chin Med* 2006; 34: 511-522.
- [34] Westra WH, McMurray JS, Califano J, Flint PW, Corio RL. Squamous cell carcinoma of the tongue associated with cinnamon gum use: a case report. *Head Neck* 1998; 20: 430-433.
- [35] Muir AD, Westcott ND. *Flax: The Genus Linum*. Taylor and Francis Inc; 0-415-30807-0 New York. 2003.
- [36] Dyson M, Young S, Pendle CL, Webster DF, Lang SM Comparison of the effects of moist and dry conditions on tissue repair. *J Invest Dermatol* 1988; 91: 434-439.
- [13] Samuelsen AB. The traditional uses, chemical constituents and biological activities of *Plantago major* L. A review. *J Ethnopharmacol* 2000; 71: 1-21.
- [14] Galvez M, Cordero M C, Cortes F, Ayus MY. Cytotoxic effect of *Plantago* spp. on cancer cell lines. *J Ethnopharmacol* 2003; 88: 125-130.
- [15] Mylene T, Stephane C, Selim K, Monique L. Antioxidant, antiradical and antimutagenic activities of phenolic compounds present in maple products. *Food Chemist* 2006; 98: 490-501.
- [16] Hili P, Evans CS, Neness RG. Antimicrobial action of essential oils: the effect of Dimethyl sulphoxide on the activity of cinnamon oil. *Lett Appl Microbiol* 1997; 29: 265-275.
- [17] Orihara Y, Hamamoto H, Kasuga H, Shimada T, Kawaguchi Y, Sekimizu K. A silk worm baculovirus model for assessing the therapeutic effect of antiviral compounds: Characterization and application to the isolation of antiviral from traditional medicine. *J Gen Virol* 2008; 89: 188-194.
- [18] Fang SH, Rao YK, Tzeng YM. Cytotoxic effect of trans-cinnamaldehyde from *cinnamomum osmophloeum* leaves on Human cancer cell lines. *Int J Appl Sci Eng* 2004; 2: 136-147.
- [19] Amara AA, El-Masry MH, Bogdady HH. Plant crude extracts could be the solution: Extracts showing in vivo antitumorigenic activity. *Pak J Pharm Sci* 2008; 21: 159-171.
- [20] Khan A, Safdar M, Khan MMA, Khattak KN, Anderson RA. Cinnamon improves glucose and lipids of people with type 2 diabetes. *Diabetes Care* 2003; 26: 3215-3218.
- [21] Lee JS, Jeon SM, Park EM, Huh TL, Kwon OS, Lee MK, Choi MS. Cinnamate supplementation enhances hepatic lipid metabolism and antioxidant defense systems in high cholesterol-fed rats. *J Med Food* 2003; 6: 183-191.
- [22] Luisa A, DiPietro L. *Burns wound healing: methodes and protocols (Methodes in Molecular Medicine)*, Humana. Press. Inc 2003; 1: 3-16.
- [23] Midwood KS, Williams LV, Schwarzbauer JE. Tissue repair and the dynamics of the extracellular matrix. *Int J Biochem Cell Biol* 2004; 36: 1031-1037.
- [24] Bonte F, Dumas M, Chadgne C, Meybeck A. Influence of Asiatic acid, madecassic acid, and asiaticoside on human collagen I synthesis. *Planta Med* 1993; 60: 133-135.

Histopathological comparison of the effects of Ceylon cinnamon, Plantagolanceolata and Flaxseed linum on experimental cutaneous wound healing process in rats

Saeed Hesaraki (Ph.D)¹, Behrooz Yahyaei (Ph.D)^{*2}

1 – Dept. of Pathobiology, Science and Research Branch, Islamic Azad University, Tehran, Iran

2 – Dept. of Medical Sciences, Shahrood Branch, Islamic Azad University, Shahrood, Iran

(Received: 28 Apr 2015; Accepted: 2 Aug 2015)

Introduction: Wound healing is an important process that requires specific factors and conditions. Various medications have been developed to accelerate wound healing, among them; herbal medicines are the safest and more effective of them. The present study was performed to verify the effects of Ceylon cinnamon, Plantagolanceolata and Flaxseed linum on cutaneous wound healing in rats.

Materials and Methods: Ninety-Six rats were divided into twelve groups of eight. Wounds were induced on the skin area around the vertebral column. Herbal pre-prepared ointments with different concentrations were administered on the wound area.

Results: The results showed that cinnamon extract accelerated the wound healing process and specifically increased epithelialization. The later effect was more effective than that of Plantagolanceolata and Flaxseed linum. Also the Plantagolanceolata wound closure effect was significantly faster than the Flaxseed linum. Histopathological evaluation of the wound healing in the day fourteenth after the treatment showed that the highest rate of wound healing was observed with Ceylon cinnamon and that Plantagolanceolata and Flaxseed linum were the next in rank.

Conclusion: Generally, comparative evaluation of these therapeutic plants suggests that Plantagolanceolata extract produce the best healing effect on cutaneous wound healing process than the other comparable medicinal plants.

Keywords: Plantago, Wound Healing, Cinnamon zeylanicum, Re-Epithelization, Flaxseed Oil

* Corresponding author. Tel: +98 23 32390360

behroozyahyaei@yahoo.com