

جلوگیری از آتروفی عضلانی با تسریع در روند ترمیم عصب ضایعه دیده در زبان رت

مهدی جلالی* (Ph.D)، محمدرضا نیکروش (Ph.D)
دانشگاه علوم پزشکی مشهد، دانشکده پزشکی، گروه آناتومی

خلاصه

سابقه و هدف: تحقیقات نشان می‌دهد که چنانچه بتوان روند ترمیم اعصاب ضایعه دیده محیطی را به هر شکلی سرعت بخشید، می‌توان امیدوار بود که قبل از آتروفی عضلات اندام هدف، پیوند مجدد عصب - عضله (Neuromuscular Junction) برقرار گردد. این عمل باعث خواهد شد که عضلات محروم مانده از عصب قبل از آنکه دچار آتروفی ناشی از ناتوانی شوند مجدداً فعالیت‌های حرکتی خود را به دست آورند. هدف این مطالعه بررسی فاکتورهای محرک رشد عصبی موجود در عصاره مغز جنین بر روند ترمیم عصب ضایعه دیده در زبان رت می‌باشد. مواد و روش‌ها: ۱۲ رت نر ۲ ماهه از نژاد Wistar در این مطالعه استفاده شدند. سپس طی برش پوستی کوتاهی عصب هیپوگلوبوس سمت راست در آنان قطع گردید و به صورت تصادفی به دو گروه تجربی و کنترل ($n=6$) تقسیم شدند. به رت‌های تجربی، یک روز در میان به مدت ۲۰ روز در هر نوبت ۰/۱ میلی‌لیتر عصاره مغز جنین به صورت زیر پوستی به محل ضایعه تزریق گردید. در گروه کنترل نیز مشابه این عمل با سرم فیزیولوژی صورت پذیرفت. سپس در روز ۲۰ و ۴۰ بعد از عمل از عضلات زبان هر دو گروه نمونه برداری شد و اقدام به فیکس، آماده‌سازی بافتی و تهیه برش‌های میکروسکوپی گردید.

یافته‌ها: مقایسه عضلات زبان در سمت ضایعه عصب هیپوگلوبوس نشان داد که این دسته از عضلات در گروه تجربی که عصاره مغز جنین دریافت داشته‌اند درجات خفیف‌تری را از آتروفی عضلانی نسبت به کنترل نشان می‌دهند و تفاوت معنی‌داری بین دو گروه وجود داشت ($P < 0/05$).

نتیجه‌گیری: بر اساس یافته‌های فوق می‌توان گفت چنانچه از طریق یک عامل تحریکی، اعصاب محیطی ضایعه دیده را در کوتاه مدت وادار به ارتباط مجدد با اندام هدف نمود، روند فعالیت طبیعی این‌گونه اعصاب دوباره سازماندهی شده و بدینوسیله از آتروفی عضلانی جلوگیری می‌شود.

واژه‌های کلیدی: آتروفی، عصب هیپوگلوبوس، ترمیم، رت.

مقدمه

کارافتادگی اندام‌های دیگر می‌گردد، در اکثر موارد به طور جبران ناپذیری کارآیی و زندگی شخص را دستخوش تغییر و دگرگونی می‌سازد. نتایج حاصل از سایر مطالعات نشان می‌دهند که یکی از پدیده‌هایی را که می‌توان در بهبود بخشیدن پدیده ترمیم اعصاب به کمک طلبید، استفاده از نوروتروفین‌هاست [۱۰، ۲۰].

مطالعات آماری نشان می‌دهد که امروزه سوانح و حوادث گوناگون، یکی از عمده‌ترین عوامل بروز معلولیت‌های جسمی است که همه ساله هزاران معلول در سطح جهان برجای می‌گذارد. از آنجا که ضایعات وارده بر سیستم عصبی به طور ثانویه موجب تغییر شکل و از

* نویسنده مسئول. تلفن: ۰۵۱۱-۲۲۲۵۰۹۹. فاکس: ۰۵۱۱-۹۱۹۲۲

شد. در این حالت باید سعی می‌شد تا عمل جدا سازی عصب از شریان با دقت و با استفاده از میکروسکوپ استرئو صورت گیرد زیرا در هر یک از نمونه‌ها که شریان لینگوال قطع می‌گردید بر اثر خونریزی شدید احتمال مرگ افزایش می‌یافت و علاوه بر این کم خونی نیمه ضایعه دیده زبان نیز بعنوان یک عامل ثانویه، بررسی نتایج از قطع عصب را ممکن بود مخدوش نماید. پس از قطع عصب و مجاور نمودن دو انتهای قطع شده آن، موضع عمل در هر مورد ضد عفونی شده و پوست با استفاده از کلیپس‌های مخصوص، بخیه گردید. آنگاه نمونه‌های مورد نظر مطابق جدول به گروه‌های تجربی و کنترل تقسیم شدند و در شرایط استاندارد حیوانخانه بیمارستان قائم (عج) مشهد (نور مناسب، آب و غذای کافی و دمای ۲۵ درجه سانتی‌گراد) تحت مراقبت قرار گرفتند.

تهیه عصاره مغز جنین. برای تهیه عصاره، از جنین‌های رت استفاده شد که مادرانشان به صورت باکره آمیزش یافته و در روز ۱۷ حاملگی تحت بیهوشی سزارین شدند. سپس مغز هر جنین با سرعت از جمجمه خارج گردید و بعد از آنکه با استفاده از هموژنایزر بطور کامل سوسپانسیون گردید، حجم آن با استفاده از سرم فیزیولوژی به ۱ میلی لیتر رسانده شد و با ۵ هزار دور در دقیقه (به مدت ۱۰ دقیقه) مورد سانتریفوژ قرار گرفت. پس از این مرحله محلول هر کدام از لوله‌های سانتریفوژ با پیت استریل برداشت گردید و به لوله‌های اپندورف منتقل و در فریزر (با دمای ۱۵- درجه سانتی‌گراد) نگهداری شد تا بعداً مورد تجویز قرار گیرد.

تجویز عصاره. پس از ایجاد ضایعه در عصب هیپوگلوبس، از عصاره تهیه شده به هر یک از نمونه‌های گروه تجربی به مدت ۲۰ روز و به صورت یک روز در میان مقدار ۰/۱ میلی لیتر به محل ضایعه عصب به صورت زیر پوستی تزریق گردید و معادل این عمل در نمونه‌های کنترل با سرم فیزیولوژی انجام گرفت.

نمونه برداری و آماده سازی بافتی. عضلات زبان رت‌های تجربی و کنترل مربوط به روز بیستم پس از

تجربه نشان داده است که بعضی از عوامل نوروتروفیک مشتق از بافت نابالغ مغزی (Brain derived neurotrophic factors, BDNF) قادرند اعصاب ضایعه دیده محیطی را تحریک نموده و سرعت ترمیم را در آنان افزایش بخشند [۱۵، ۲۲]

البته اگرچه در حال حاضر به کمک بعضی از عوامل از جمله فیزیوتراپی و کار درمانی سعی می‌شود که اندام عمل‌کننده از عصب محروم مانده فعال نگهداشته شده و از تغییر شکل و آتروفی عضلانی آن جلوگیری شود اما بهره‌گیری از این‌گونه تکنیک‌ها به تنهایی کار ساز نبوده و گذشته از این، چنین روش‌هایی را نمی‌توان در تمام نقاط بدن به کار گرفت. بنابراین، اگر چنانچه به نحوی سرعت ترمیم و بازسازی عصب ضایعه دیده در این‌گونه مناطق سریع‌تر و زمان ترمیم کوتاه‌تر گردد شانس برقراری عمل طبیعی مجدد در اندام عمل‌کننده (Effector) مربوطه بیشتر خواهد بود [۶، ۱۳]. بنابراین، با تأکید بر تئوری فوق و با توجه به کوتاه بودن مسیر عصب هیپوگلوبس تا اندام هدف، در رابطه با این تحقیق عضلات زبان مدل تجربی مناسبی به نظر رسید. لذا در پژوهش حاضر سعی شد تا با قطع عصب حرکتی عضلات زبان و در نهایت با سرعت دادن به ترمیم مجدد آن با استفاده از مجموعه عوامل نوروتروفیک (موجود در عصاره مغز جنین)، مصونیت از آتروفی ناشی از قطع عصب در عضلات اندام هدف مورد ارزیابی قرار گیرد.

مواد و روش‌ها

حیوان و روش قطع عصب. برای این منظور ۱۲ رت نر جوان (دو ماهه) از نژاد Wistar (تهیه شده از مؤسسه رازی مشهد) تهیه گردید و با استفاده از کتامین - رامپون (۱/۵ mg/kg به نسبت ۲ به ۱) به طور کامل بیهوش شدند. سپس به موازات کناره تحتانی سمت راست ماندیبول، در هر مورد برش پوستی کوتاهی به طول ۱۵ میلی‌متر ایجاد شد و عصب هیپوگلوبس را که در مجاورت عضله هیوگلوبس با شریان لینگوال همراه بود، نمایان گردید و نزدیک به قاعده زبان به طور کامل قطع

و چنانچه تغییری مشاهده نمی‌شد با عنوان (-) در جداول ۱ و ۲ به ثبت رسید و با استفاده از روش‌های آماری با همدیگر مقایسه گردیدند. در این رابطه، مطالعات میکروسکوپی نمونه‌های مختلف دارای شواهد و تغییرات بافتی متفاوتی بود که به شرح ذیل عنوان گردیده است:

۱- در برش‌های بافتی تهیه شده از عضلات زبان گروه کنترل (قطع عصب بدون درمان) در نمونه‌های روز بیستم (شکل ۱)، تغییرات قابل ملاحظه‌ای از آتروفی عضلانی در سمت ضایعه دیده (نیمه راست زبان) به چشم می‌خورد و مشخص شده است که سپتوم میانی زبان به سمت نیمه سالم زبان (نیمه چپ تصویر) منحرف شده است. در این وضعیت عضلات زبان در طرف ضایعه دیده تحلیل رفته و نسج همبند جایگزین آن گردیده است. در این رابطه تقریباً اثری از الیاف عمودی دیده نمی‌شود و از تعداد فیبرهای طولی زبان نیز کاسته شده است. علاوه بر این، آتروفی عضله ژنیوگلوبوس در سمت ضایعه تا حد زیادی مشهود است.

۲- مطالعات مربوط به برش‌های تهیه شده از نمونه‌های کنترل که چهل روز پس از قطع انجام گرفته بود (شکل ۲)، مشخص کرد که آتروفی عضلات زبان در نیمه ضایعه دیده و انحراف آن به سمت نیمه سالم دارای شدت بیشتری است. در این نمونه‌ها عضلات اکسترنسیک زبان از جمله، ژنیوگلوبوس در سمت راست کاملاً تحلیل رفته است و علاوه بر این الیاف طولی، عرضی و عمودی تا حد زیادی از دست رفته‌اند و نشانه‌ای که دلالت بر بهبود باشد به چشم نمی‌خورد.

۳- مطالعات مربوط به نمونه‌های متعلق به گروه تجربی (قطع عصب و درمان با عصاره مغز جنین) در روز بیستم (شکل ۳) مشخص نمود که انحراف اندکی در سپتوم میانی زبان به سمت سالم وجود دارد اما تقارن نسبی دو نیمه زبان حفظ گردیده است. در این وضعیت الیاف عمودی عرضی و طولی زبان در دو طرف (طرف ضایعه و طرف سالم) کم و بیش مشابهت نشان می‌دهند. عضلات اکسترنسیک زبان نیز در این حالت در دو طرف در وضعیت تقریباً مشابهی قرار دارند.

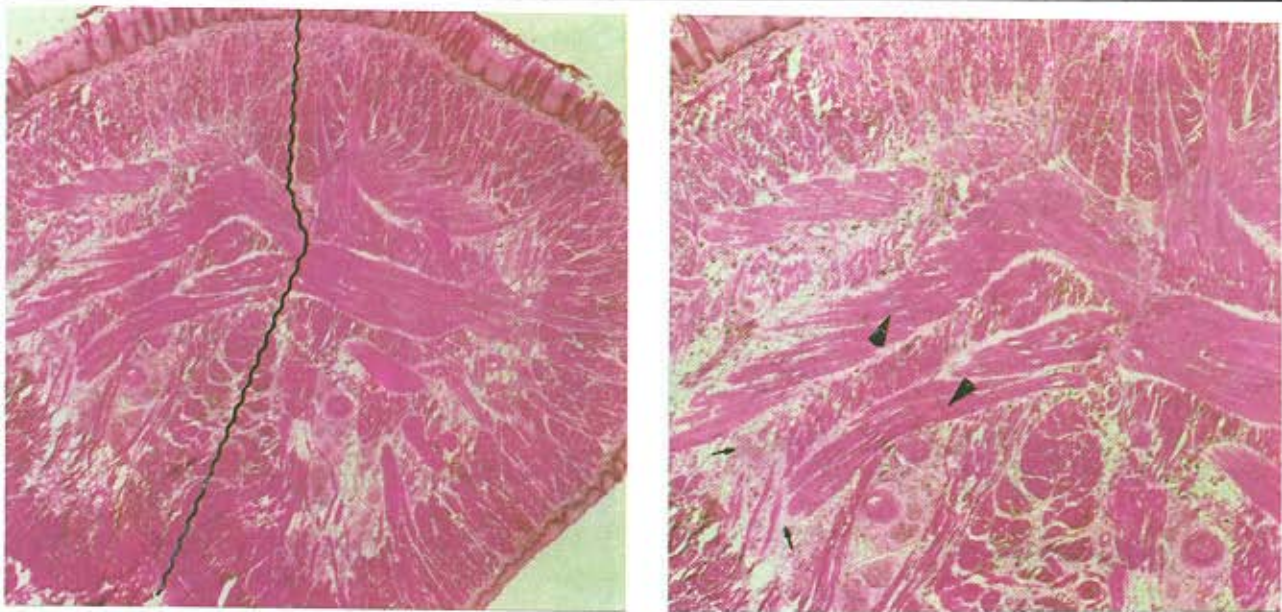
عمل، تحت بیهوشی و پرفیوژن نمونه برداری شد و در فرمالین ۱۰٪ و محلول بوئن فیکس گردید. در نمونه‌های بعدی این دو گروه نیز عمل نمونه برداری در روز چهارم پس از عمل انجام گرفت. پس از فیکساسیون و آماده سازی، از همه نمونه‌ها برش‌های بافتی به ضخامت ۷ میکرون و به صورت سریال با مقاطع کروئال تهیه گردید و با استفاده از هماتوکسیلین-ائوزین (H&E) رنگ آمیزی شد.

مطالعه میکروسکوپی. برش‌های سریال هر نمونه که به صورت اتفاقی و از هر پنج برش یک مورد انتخاب گردیده بود پس از رنگ آمیزی و با درشت‌نمایی مختلف مورد ارزیابی قرار گرفت و دستجات عضلات اینترنسیک (اعم از طولی، عرضی و عمودی) و عضلات اکسترنسیک در سمت ضایعه (سمت راست) با سمت سالم و همچنین با نمونه‌های مشابه از گروه کنترل مقایسه گردید. در مرحله بعد از هرگونه تغییری که در ساختار الیاف عضلانی هریک از نمونه‌ها دیده می‌شد، با درشت‌نمایی مختلف (۴۰ و ۱۰۰) عکسبرداری شدند. آنالیز آماری. نتایج حاصل از مقایسه دستجات عضلانی مختلف در نمونه‌های مختلف گروه تجربی (در روز بیست و چهل) با نمونه‌های مشابه آنها از گروه کنترل و با نمونه دست نخورده با استفاده از آنالیز واریانس مورد تجزیه و تحلیل آماری قرار گرفت.

نتایج

در بررسی ماکروسکوپی ساختمان ظاهری زبان رت‌های گروه کنترل آتروفی عضلانی یک طرفه (سمت ضایعه دیده) به صورت واضح دیده می‌شد. علاوه بر این، انحراف زبان به سمت نیمه سالم کاملاً مشهود بود که چنین تغییراتی در زبان نمونه‌های گروه تجربی کمتر دیده می‌شد.

با بررسی برش‌های میکروسکوپی متعلق به هریک از نمونه‌های تجربی و کنترل که به صورت دو سوکور انجام گرفت، دستجات الیاف عضلانی مختلف زبان در هریک از نمونه‌ها بر اساس روند آتروفی یا بهبود، با درجه بندی شدید (+++)، متوسط (++)، خفیف (+) ارزیابی گردید



شکل ۱. مقطع کرونال زبان گروه کنترل (قطع عصب بدون درمان) در روز بیستم پس از ایجاد ضایعه. در این تصاویر تغییرات مشخصی از آتروفی عضلانی در سمت ضایعه دیده (نیمه راست زبان) به چشم می خورد (سرفلش) و سپتوم میانی زبان به سمت نیمه سالم زبان (نیمه چپ تصاویر) منحرف شده است (خط چین). علاوه بر این به تجمع نسج همبند (فلش) که جایگزین الیاف عضلانی از دست رفته زبان شده است توجه شود (درشت‌نمایی تصویر راست ۴۰، چپ ۱۰۰ و رنگ آمیزی H&E).

جدول ۱. مقایسه نتایج حاصل از بررسی میکروسکوپی روند آتروفی دستجات فیبرهای عضلانی مختلف در نیمه ضایعه دیده (قطع عصب هیپوگلووس) و نیمه دست نخورده زبان در نمونه‌های مختلف تجربی و کنترل

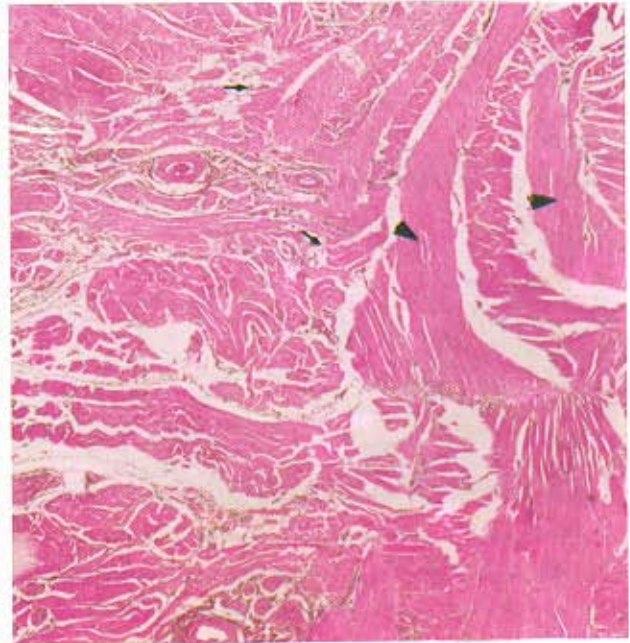
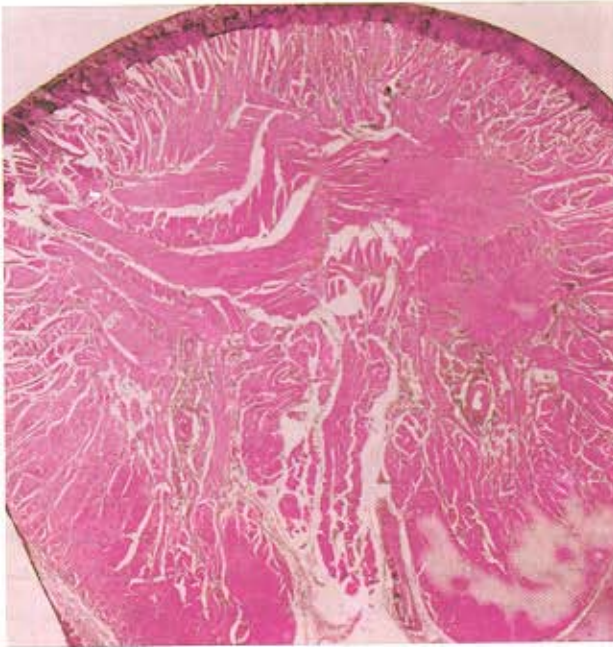
شماره	نوع فیبرهای عضلانی	تجربی روز ۲۰	کنترل روز ۲۰	تجربی روز ۴۰	کنترل روز ۴۰
۱	الیاف ژنیوگلووس	+	+++	-	+
۲	الیاف طولی زبان	-	++	-	+
۳	الیاف عرضی زبان	+	+++	+	++
۴	الیاف عمودی زبان	-	+++	-	+
۵	انحراف سپتوم میانی	-	++	+	+

علائم: زیاد (+++), متوسط (++), کم (+), اصلاً (-) و در مقایسه بین گروهی ($P < 0.005$)

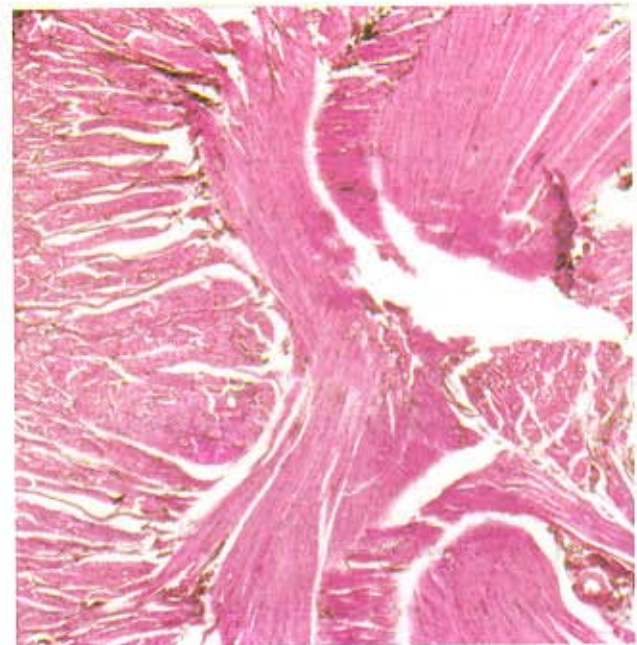
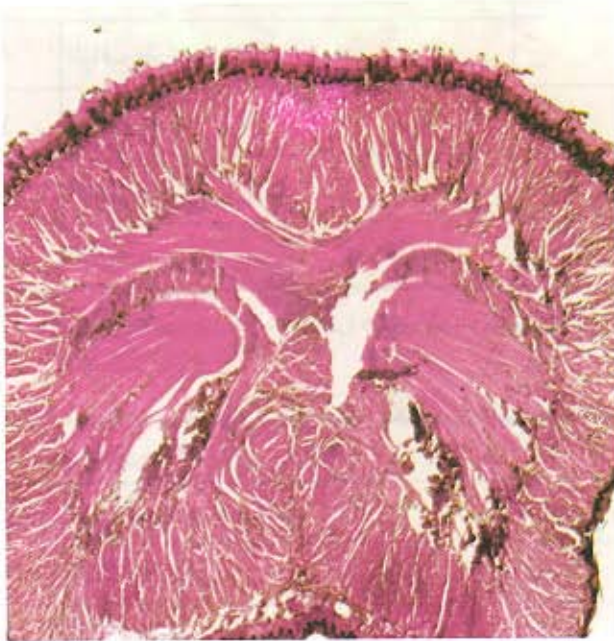جدول ۲. مقایسه نتایج حاصل از بررسی میکروسکوپی روند بهبود دستجات فیبرهای عضلانی مختلف در نیمه ضایعه دیده (قطع عصب و نیمه دست نخورده زبان در نمونه‌های مختلف تجربی و کنترل

شماره	نوع فیبرهای عضلانی	تجربی روز ۲۰	تجربی روز ۴۰	کنترل روز ۲۰	کنترل روز ۴۰
۱	الیاف ژنیوگلووس	+++	-	++	-
۲	الیاف طولی زبان	++	-	+	-
۳	الیاف عرضی زبان	++	-	+++	+
۴	الیاف عمودی زبان	+	-	++	-

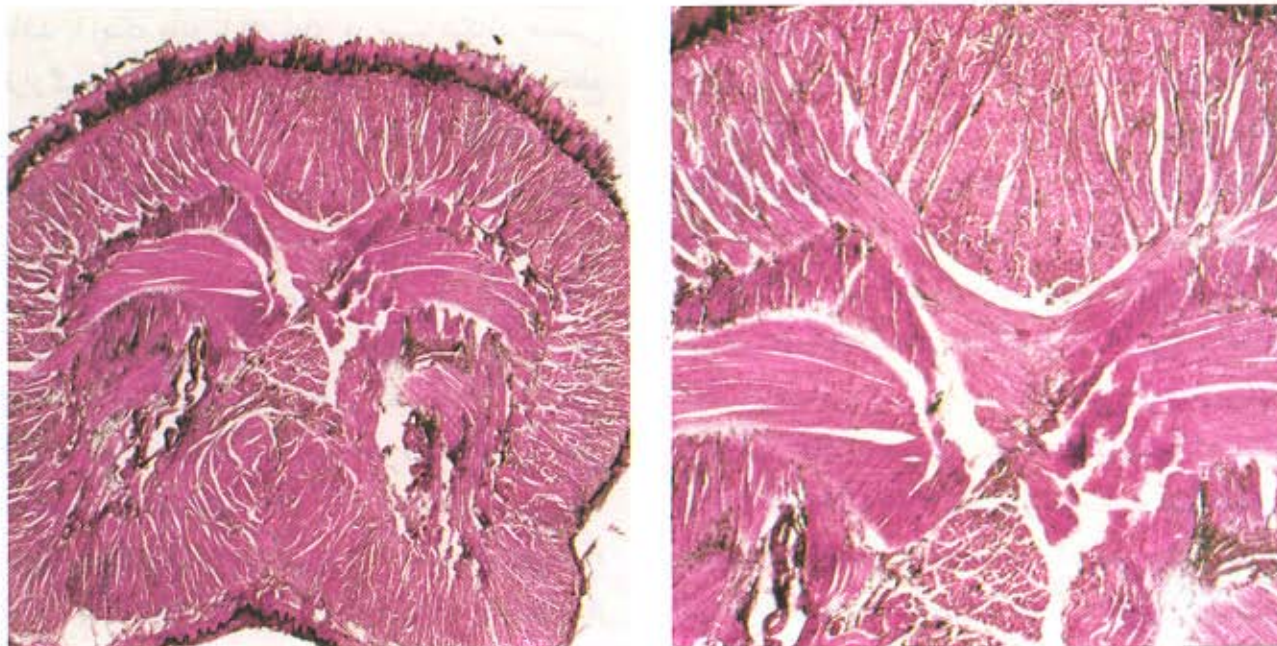
در این مقایسه ($P < 0.05$) محاسبه گردیده است.



شکل ۲. مقطع کرونال زبان گروه کنترل (قطع عصب بدون درمان) در روز چهارم پس از ایجاد ضایعه. در این تصاویر همانگونه که دیده می‌شود آتروفی دستجات مختلف عضلات در سمت ضایعه دیده (نیمه راست زبان) نسبت به روز بیستم شدت بیشتری نشان می‌دهد (سر فلش). مقدار نسج همبند (فلش) جایگزین شده الیاف عضلانی نیز افزایش یافته است (درشت‌نمایی تصویر راست ۴۰، چپ ۱۰۰ و رنگ آمیزی H&E).



شکل ۳. مقطع کرونال زبان گروه تجربی (قطع عصب و درمان با عصارة مغز جنین) در روز بیستم پس از ایجاد ضایعه. در این تصاویر همانگونه که دیده می‌شود فیبرهای مختلف عضلات زبان در سمت ضایعه (سمت راست تصاویر) نسبت به سمت ضایعه قدری ضعیف‌تر نشان می‌دهد و انحراف ملایمی نیز از سمت ضایعه به سمت سالم دیده می‌شود اما شواهدی مبنی بر این که گروه‌هایی از دستجات عضلات زبان کاملاً از دست رفته باشد دیده نمی‌شود.



شکل ۴. مقطع کروئال زبان گروه تجربی (قطع عصب و درمان با عصاره مغز جنین) در روز چهارم پس از ایجاد ضایعه. در این تصاویر فیبرهای مختلف عضلات زبان در سمت ضایعه نسبت به سمت سالم تفاوت چندانی نشان نمی‌دهد و انحراف اندکی که قبلاً به سمت سالم ایجاد شده بود تقریباً از میان رفته است.

بحث

در این مطالعه که به منظور نشان دادن تأثیر احتمالی فاکتورهای تروفیک مغز جنین از طریق تأثیرگذاری بر روند ترمیم الیاف ضایعه دیدهٔ عصبی صورت گرفت، از عصب هیپوگلووس رت استفاده گردید است. به اعتبار این که الیاف این عصب از هستهٔ متعلق به آن تا اندام هدف فاصلهٔ بسیار کوتاهی را طی می‌کنند، هرگونه تغییری که ناشی از قطع زواید اکسونی مربوط به آن باشد بازتاب آن به سرعت می‌تواند در پدیدهٔ ترمیم و عصب دار شدن عضلات زبان ظهور نموده و از آتروفی عضلات زبان جلوگیری کند. تحقیقات نشان داده است که در یک اکسوتومی اعصاب محیطی هرچه فاصلهٔ انتهای پروگزیمال عصب قطع شده به اندام هدف نزدیک‌تر باشد احتمال برقراری ارتباط مجدد بیشتر است. علاوه بر این، در چنین شرایطی جسم سلولی نوروهای مربوطه نیز دچار مرگ و میر کمتری می‌شوند [۲۵، ۱۲]. از سوی دیگر در قطع عصب، دو عامل اساسی در رابطه با پدیدهٔ ترمیم باید در نظر گرفته شود که عبارتند از: ۱- فاصلهٔ بین محل ضایعهٔ عصبی و جسم سلولی نوروها و ۲- این

جلوگیری از آتروفی عضلانی با تأکید بر سرعت بخشیدن به روند ترمیم اعصاب ضایعه دیدهٔ موضوعی است که در این پژوهش مد نظر قرار گرفته است. در این رابطه تحقیقات نشان می‌دهد که بهره‌گیری از مواد تروفیک در ارتباط با ترمیم ضایعات عصبی که در دهه‌های اخیر بیشتر از هر چیزی نظر محققین را به خود جلب نموده است. بر اساس یک نظریهٔ رایج چنانچه فاکتورهای تروفیک مغز نابالغ، جایگزین آن دسته از نوروتروفین‌هایی شود که نوروهای ضایعه دیده به علت قطع عصب از آنها محروم مانده‌اند، زمینهٔ حفظ و بقای این‌گونه نوروها و ترمیم مجدد زواید سلولی از دست رفته در آنان می‌تواند فراهم شود [۱۸، ۵]. در این حالت می‌توان امید داشت که قبل از این که اندام هدف محروم مانده از عصب، دچار آتروفی گردد، مجدداً بتواند در فاصلهٔ زمانی کوتاهتری نسبت به وضعیت عادی عصب‌دار شده و فعالیت‌های طبیعی خود را به دست آورد.

رهگذر بتواند در رسیدن به موقع عصب به عضله روند ترمیم عصبی را سرعت می‌بخشد و از آتروفی زبان جلوگیری نماید [۲۵، ۲۶]. در این رابطه چنانچه نتایج حاصل از این پژوهش نشان می‌دهد در جریان قطع عصب هیپوگلوبس در حالت معمولی فلج نیمی از عضلات در روز بیستم پس از ایجاد ضایعه نه تنها هنوز محرز است بلکه شدت آن تا روز چهارم افزایش یافته است. در این شرایط با فعال ماندن نیمه سالم زبان و تونوس ایجاد شده در عضلات این نیمه، سپتوم میانی و همچنین ساختمان زبان به سمت سالم انحراف پیدا نموده و دستجات مختلف عضلات، در نیمه ضایعه دیده تحلیل رفته است. تجربه نشان داده است که اکسون‌های آسیب دیده در اعصاب محیطی احتیاج به فاکتورهایی پیدا می‌کنند که به عنوان عوامل تحریک کننده، ترمیم آنها را رهبری نمایند. در این راستا با فعال شدن روند میلین سازی در این گونه اعصاب، روند ترمیم افزایش می‌یابد [۱۴]. بنابراین با توجه به این‌که بخشی از این‌گونه فاکتورها همواره در اندام هدف ساخته می‌شود [۱۷] و با قطع یک عصب محیطی، ارتباط اندام هدف با بخش پروگزیمال عصب ضایعه دیده از دست می‌رود، چنانچه بتوان عوامل مشابهی از جمله فاکتورهای تروفیک مغز جنین را جایگزین نروتروفین‌های سنتز شده در اندام هدف نمود این احتمال وجود دارد که روند ترمیم عصب ضایعه دیده افزایش یابد [۳، ۱۶] و قبل از آتروفی عضلانی عضو از عصب محروم مانده مجدداً منجر به ارتباط عصبی و بازیافت توانایی حرکتی در آن شود [۸، ۲۴]. موضوع دیگری که در این مطالعه مد نظر قرار گرفته است این است که فاکتورهای تروفیک استخراج شده از مغز جنین که در سایر پژوهش‌ها بصورت انتخابی بکار گرفته شده است ممکن است تمام قابلیت‌های اثر بخشی را در رابطه با فعالیت‌های نروتروفیک نتواند توجیه کند. بنابراین، شاید بتوان گفت که مجموعه این عوامل (که در عصاره مغز جنین وجود آنها حفظ گردیده است) بتوانند در رابطه با فعالیت‌های ترمیمی نسبت به همدیگر اثرات تشدید کنندگی داشته باشند. علاوه بر این، عوامل و

که دو سر قطع شده عصب در تماس با یکدیگر واقع شده باشد یا اینکه مانع یا فاصله‌ای در مسیر شکاف عصبی قرار گرفته باشد [۲۵]. در این رابطه چنانچه دو سر قطع شده عصب در مجاورت یکدیگر باقی مانده باشند این احتمال وجود دارد که از طریق انتهای دیستال که هنوز با اندام هدف مرتبط است با استفاده از پدیده حمل اکسونی وزیکول‌های حاوی مواد تروفیک به بخش پروگزیمال منتقل شده و پدیده ترمیم را در این‌گونه موارد سرعت بخشد [۱۹، ۲۵]. به همین منظور سعی گردید تا ضمن این که عصب نزدیک به اندام هدف قطع می‌شود، حتی المقدور دو انتهای قطع شده آن در امتداد هم قرار گیرد تا شانس بیشتری برای بهره‌گیری از احتمال فوق وجود داشته باشد. تحقیقات نشان داده است که با استفاده از این‌گونه مکانیسم‌های حمایتی در مدت ۴ هفته قریب به ۸۰ درصد اکسون‌های ضایعه دیده بهبود می‌یابد [۱۴]. در حالی که در شرایط عادی با قطع عصب هیپوگلوبس به فاصله ۱۰ تا ۱۴ روز تعداد نوروئوم‌های هسته هیپوگلوبس به مقدار ۷۵ الی ۸۰ درصد می‌تواند کاهش یابد [۲، ۴] و قریب ۶۵ درصد الیاف آن در بخش پروگزیمال ضایعه دچار تغییرات دژنراتیو شود [۱]. در پدیده حمل اکسونی نه تنها عوامل تروفیک بلکه میانجی‌های عصبی و مولکول‌هایی که وجودشان برای فعالیت‌های حیاتی و پدیده انتقال پیام عصبی ضروری است از این طریق حمل می‌شوند [۱۸]. در این جریان، وزیکول‌های پینوسیتوزی در امتداد اکسون نوروئوم‌های حرکتی همواره در حال جابه‌جا شدن هستند که در این رابطه نقش میکروفیلانتم‌ها و میکروتوبول‌ها ضروری به نظر می‌رسد [۲۱]. شواهد مربوط به این موضوع از آنجا ناشی می‌شود که موادی همچون کلشی‌سین که میکروتوبول‌ها را می‌شکنند، می‌توانند مکانیسم حمل اکسونی را بلوک نموده و این جریان را متوقف کنند [۷، ۱۹]. بنابراین، احتمال می‌رود که در عضلات زبان که با قطع عصب هیپوگلوبس از عصب محروم مانده است چنانچه یک محرک خارجی مثل فاکتورهای نروتروفیک جایگزین القاء کننده‌های بافت هدف گردد، از این

- [5] Crouch, M. F., Heydon, K., Garnaut, S. M., Milburn, P. J. and Hendry, I. A., Retrograde axonal transport of the alpha-subunit of the GTP-binding protein GZ in mouse sciatic nerve: a potential pathway for signal transduction in neurons, *Eur.J. Neurosci.*, 6 (1994) 626-631.
- [6] Dietz, V. Wirz, M., Colombo, G. and Curt A., Locomotor capacity and recovery of spinal cord function in paraplegic patients: a clinical and electrophysiological evaluation, *Electroencephalogr. Clin. Neurophysiol.*, 109 (1998) 140-153.
- [7] Gorenstein, C., Fate of lysosomes transported to the dendrites by a colchicine-induced mechanism, *Brain Res.*, 671 (1995) 27-37.
- [8] Hammang, J. P, Archer, D. R. and Duncan, I. D., Myelination following transplantation of EGF-responsive neural stem cells into a myelin-deficient environment, *Exp.Neurol.*, 147(1997) 84-95.
- [9] Huber, K. A., Krieglstein, K. and Unsicker, K., The neurotrophins BDNF, NT-3 and -4, but not NGF, TGF-beta 1 and GDNF, increase the number of NADPH-diaphorase-reactive neurons in rat spinal cord cultures, *Neuroscience*, 69(1995) 771-779.
- [10] Houle, J.D., Regeneration of dorsal root axons is related specific non-neuronal cells lining NGF-treated intraspinal nitrocellulose implants, *Exp. Neurology.*, 118 (1992) 133-142.
- [11] Houle, J.D. and Johnson J.E., Nerve

فاکتورهای دیگری نیز ممکن است در سیستم عصبی نابالغ وجود داشته باشند که تاکنون ناشناخته مانده‌اند. با این توصیف چنانکه نتایج حاصل از مطالعات بافتی مربوط به گروه تجربی نشان می‌دهد، بهره‌گیری از عصاره مغز جنین با هدف سرعت بخشیدن به روند ترمیم عصب و جلوگیری از آتروفی عضلانی اندام هدف می‌تواند ایده مناسبی در این‌گونه تحقیقات بشمار آید. به استناد نتایج حاصل، این تجربه نشان می‌دهد که در نمونه‌های مربوط به گروه تجربی تغییرات آتروفیک عضلات زبان نه تنها سیر قهقراپی نداشته است بلکه تا روز چهارم پس از عمل، وضعیت فیبرهای عضلانی و آرایش آنها در نیمه ضایعه دیده و سالم تا حدود زیادی هماهنگی پیدا نموده است که این موضوع می‌تواند دلیل قانع‌کننده‌ای برای بهبود به موقع اینگونه ضایعات به حساب آید.

منابع

- [1] Atsumi, T. and Miyatake, T., Morphometry of the degenerative process in the hypoglossal nerves in amyotrophic lateral sclerosis, *Acta. Neuropathol(Berl.)*, 73(1987) 25-31.
- [2] Blake-Bruzzini, K. M., Borke, R. C, Anders, J. J. and Potts, J. D., Calcitonin gene-related peptide and alpha-CGRP mRNA expression in cranial motoneurons after hypoglossal nerve injury during postnatal development, *J.Neurocytol.*, 26 (1997) 163-179.
- [3] Chambers, C. B and Muma, N. A., Tau mRNA isoforms following sciatic nerve axotomy with and without regeneration, *Mol. Brain Res.*, 48(1997) 115-124.
- [4] Chen, E. W, Loera, S. and Chiu, A. Y., Target regulation of a motor neuron-specific epitope, *J. Neurosci.*, 15(1995) 1556-1566.

- reinnervation: a comparison of recovery following microsuture and conduit nerve repair, *Brain Res.*, 559 (1991) 315-321.
- [18] Primi, M. P. and Clarke, P. G., Early retrograde effects of blocking axoplasmic transport in the axons of developing neurons, *Brain Res.*, 99 (1997) 259-262.
- [19] Redshaw, J. D and Bisby, M. A., Proteins of fast axonal transport in the regenerating hypoglossal nerve of the rat, *Can. J. Physiol. Pharmacol.* 62 (1984) 1387-1393.
- [20] Rogister, B., Delree, P., Leprince, P., Martin, D., Sadzot, C., Malgrange, B., Munaut, C., Rigo, G. M., Lefebvre, P. P. and Octave G. N., Transforming growth factor beta as a neuronogial during peripheral nervous system response to injury, *J. Neurosci. Res.*, 34 (1993) 32-34.
- [21] Snell. R., *Clinical Neuroanatomy for medical students*, Second Edition, Little and Brown Company, London, 1987, pp: 63-111.
- [22] Sjoberg, J. and Kanje, M., Insuline-like growth factor (IGF-1) as a stimulator of regeneration in the freeze-injured rat sciatic nerve, *Brain Res.*, 485 (1989) 102-108.
- [23] Stichel, C. C. and Muller, H. W., Experimental strategies to promote axonal regeneration after traumatic central nervous system injury, *Prog. Neurobiol.*, 56(1998) 119-148.
- [24] Svensson, M. and Aldskogius, A., Regeneration of hypoglossal nerve axons following blockade of the axotomy-induced microglial cell reaction in the rat, *Eur. J. Neurosci.*, 5 (1993) 85-94.
- growth factor (NGF)-treated nitrocellulose enhances and directs the regeneration of adult rat dorsal root axons through intraspinal neural tissue transplants, *Neurosci.Lett.*, 103 (1989) 17-23.
- [12] Itoh, M., Fukumoto, S., Baba, N., Kuga, Y., Mizuno, A. and Furukawa, K., Glycobiology prevention of the death of the rat axotomized hypoglossal nerve and promotion of its regeneration by bovine brain gangliosides, *Brain Res.*, 9 (1999) 1247-1252.
- [13] Liu, R. H., Morassutti, D. J., Whittemore, S. R., Sosnowski, J. S and Magnuson, D. S., Electrophysiological properties of mitogen-expanded adult rat spinal cord and subventricular zone neural precursor cells, *Exp. Neurol.*, 158 (1999) 143-154.
- [14] McConnell S. K., Strategies for the generation of neuronal diversity in the developing central nervous system, *J. Neurosci.*, 15 (1995) 6987-6998.
- [15] Nakahara, Y., Gage, F. H. and Tuszynski M. H., Grafts of fibroblasts genetically modified to secrete NGF, BDNF, NT-3, or basic FGF elicit differential responses in the adult spinal cord, *Cell Transplant.*, 5 (1996) 191-204.
- [16] Nunez, J., and Fischer, I., Microtubule-associated proteins (MAPs) in the peripheral nervous system during development and regeneration, *J. Mol. Neurosci.*, 8 (1997) 207-222.
- [17] Peter, J. E., James R. B., Susan, E. M., Akira, P. M. and Daniel, A. H., Selective

- [26] Wang, X. M., Terman, J. R. and Martin, G. F., Regeneration of supraspinal axons after transection of the thoracic spinal cord in the developing opossum, *Didelphis virginiana*, *J.Comp.Neurol.*, 398 (1998) 83-97.
- [25] Tornqvist, E. and Aldskogius, H., Motoneuron survival is not affected by the proximo-distal level of axotomy but by the possibility of regenerating axons to gain access to the distal nerve stump, *J. Neurosci. Res.*, 39 (1994) 159-65.

Prevention of muscular atrophy with accelerated regenerational processing of the injured nerve in rat's tongue

M. Jalali* (Ph.D), M. R. Nikravesh (Ph.D)

Dept. of Anatomy, School of Medicine, Mashhad University of Medical Sciences, Mashhad, Iran

Introduction. Previous studies indicated that if regenerational rate in injured peripheral nerves is speeded, a new neuromuscular junction is performed before atrophy in denervated organs. The aim of this study was to examine the effect of fetal brain extract on regeneration of the injured nerve in rat's tongue.

Materials and Methods. 12 male wistar rats at the age of 2 months were used in this study. The animals were anesthetized and their right hypoglossal nerves transected near the tongue. Rats divided into the experimental and control groups (n=6 in each group). The first group was treated with fetal brain extract (FBE, 0.1 ml) for 20 days (every other day). In the similar condition, the second group was received physiological serum. In the days of 20 and 40 after operation, the animals were anesthetized and perfused and their tongues were removed. Then tongues were processed and microscopic specimes were studied in both experimental and control groups.

Results. The data show a significant low atrophy ($P < 0.05$) in denervated side of tongue in experimental group in comparison with control group.

Conclusion. FBE can enhance regenerational rate in the injured peripheral nerves and prevent the atrophy in denervated organ.

Keywords: Hypoglossal nerve; Regeneration; Fetal brain growth factor; Atrophy; Rat

* Corresponding author. Fax:0511-91922; Tel: 0511-2225099