

# بررسی اثر ۱۷-بتا استرادیول بر روی بهبود زخم در موش‌های صحرایی فاقد تخمدان

مریم شهابی نژاد<sup>۱\*</sup> (M.Sc.)، محمد خاکساری<sup>۲</sup> (Ph.D.)

۱- دانشگاه علوم پزشکی رفسنجان، دانشکده پرستاری و مامایی، گروه داخلی - جراحی

۲- دانشگاه علوم پزشکی رفسنجان، دانشکده پزشکی، گروه فیزیولوژی و فارماکولوژی

## خلاصه

سابقه و هدف: استروژن‌ها علاوه بر اعمال آنها بر روی دستگاه تولید مثل، دارای بعضی از اثرات مهم بر روی عروق‌زایی جدید، تکثیر و رشد یاخته‌ها و افزایش ترشح هورمون رشد نیز می‌باشند. بنابراین، با توجه به این اثرات در این پژوهش، اثرات احتمالی ۱۷-بتا استرادیول بر روی التیام زخم جلدی در موش صحرایی فاقد تخمدان ارزیابی شد.

مواد روش‌ها: این مطالعه تجربی روی ۸۰ سر موش صحرایی ماده بالغ انجام شد. ابتدا بعد از بیهوشی، تخمدان‌های حیوان برداشته شد و دو هفته بعد حیوان‌های فاقد تخمدان به طور تصادفی به ۶ گروه ۱۲ تایی تقسیم شدند. گروه‌های I و II یا گروه‌های کنترل، حلال بتا استرادیول را به ترتیب به صورت موضعی و تزریقی دریافت کردند. گروه‌های III و IV، به ترتیب دوزهای اندک (۱۰ mg/kg) و زیاد (۲۵ mg/kg) ۱۷-بتا استرادیول والرات را به صورت پماد موضعی دریافت کردند. به گروه‌های V و VI به ترتیب دوزهای ۵ mg/kg و ۱۰ mg/kg، ۱۷-بتا استرادیول والرات روزانه به صورت زیرجلدی به آنها تزریق شد. قبل از مصرف استرادیول یا حلال، زخم دایره‌ای شکل با سطح ۳ سانتیمترمربع بر روی پشت حیوان ایجاد و در روزهای ۰، ۴، ۷، ۱۰، ۱۳، ۱۶، ۱۹، ۲۲، ۲۵ و ۲۸ بعد از القاء زخم، میانگین سطح زخم و درصد بهبودی زخم و هم چنین مدت زمان لازم برای بهبودی کامل زخم اندازه‌گیری شد.

یافته‌ها: نتایج این مطالعه نشان داد که میانگین سطح زخم در روز یکم در همه گروه‌های مطالعه یکسان است. میانگین سطح زخم در گروه IV در روزهای ۴ و ۷ بعد از عمل بیشتر از گروه I ( $P < 0/001$ ) و گروه III ( $P < 0/01$ ) و در روز دهم بیشتر از گروه III ( $P < 0/05$ ) است. میانگین سطح زخم در گروه II در روزهای ۱۶، ۱۹ و ۲۲ بعد از عمل کمتر از گروه V ( $P < 0/01$ ) است. درصد بهبودی زخم در هیچ یک از گروه‌های آزمایشی در هیچ یک از روزهای بعد از عمل در گروه‌های موضعی و تزریقی اختلاف معنی‌دار با گروه‌های کنترل نداشتند. مدت زمان لازم برای بهبودی کامل زخم اگرچه در گروه‌های تحت درمان با استرادیول بیشتر از گروه‌های کنترل بود، اما اختلاف معنی‌دار مشاهده نشد. از سوی دیگر این مدت زمان در گروه II ( $16/5 \pm 0/42$  روز) کمتر از گروه I ( $21/5 \pm 0/8$ ) بود ( $P < 0/05$ ).

نتیجه‌گیری: مطالعه حاضر پیشنهاد می‌کند که استرادیول بویژه مصرف موضعی دوز زیاد آن در روزهای اول بعد از القاء زخم و دوز اندک تزریقی آن در روزهای آخر مطالعه بهبود زخم را به تأخیر می‌اندازد.

واژه‌های کلیدی: استرادیول، بهبود زخم، موش صحرایی، برداشتن تخمدان

## مقدمه

التیام زخم یک فرآیند بهبودی است که به دنبال ضایعه پوست و سایر نسوج نرم ایجاد می‌شود و به صورت یک حادثه فیزیولوژیکی، بیوشیمیایی در یک سری کامل از سلول‌ها در تمام ارگانیسم‌ها به صورت منحصر به فرد اتفاق می‌افتد [۲]. شروع و کنترل ترمیم زخم وابسته به یک سری از حوادث فیزیولوژیک کاملاً تنظیم شده است که هنوز بسیاری از آنها به خوبی شناخته نشده است. اما می‌توان گفت که نارسایی در ترمیم زخم ممکن است ناشی از التهاب مزمن در محل زخم [۲۲]، تغییرات ایجاد شده در عروق کوچک از قبیل تکثیر یاخته‌های اندوتلیال در یاخته‌های کوچک و ضخیم شدن غشاء پایه مویرگ‌ها [۱۱]، افزایش فعالیت متالوپروتئیناز ماتریکس زخم [۳، ۲۴]، مساعد شدن محیط زخم برای ابتلای به عفونت [۲۲] کاهش جریان خون و هیپوکسی ناشی از آن [۲۳]، مهار عمل بیگانه خواری ماکروفاژها که به دنبال آن مواد نکروتیک و زائد از موضع زخم حذف نشده و بدین ترتیب عروق جدید، فیبروبلاست‌ها و مواد غذایی در محل زخم کاهش می‌یابد [۱۱]، افزایش الاستاز مشتق از نوتروفیل‌ها و به دنبال آن کاهش فیبرونکتین [۳] باشد. هم چنین از سوی دیگر در بهبودی زخم یک سری از یاخته‌ها اثر دارند که از جمله آنها می‌توان فیبروبلاست‌ها، یاخته‌های التهابی و کراتینوسیت‌ها را نام برد. این یاخته‌ها با یکدیگر همکاری نموده و در یک حالت سازمان یافته تقسیم سلولی، تمایز سلولی و مهاجرت سلولی را پیش می‌برند و نهایتاً رسوب کلاژن و بافت همبند و عروق‌زایی را تشدید می‌کنند [۲]. نارسایی در بهبود زخم حاد و مزمن در زنان و مردان مسن یک سری مشکلات را برای سرویس‌های ارائه دهنده خدمات بهداشتی، درمانی ایجاد کرده است [۴]. درک کمی از سازوکارهای سلولی و مولکولی اثرات سالمندی روی بهبود زخم پوستی در انسان وجود دارد ولی این احتمال مطرح شده است که یکی از عوامل دخیل در بهبودی زخم در خانم‌های سالمند ممکن است استروژن باشد زیرا شواهدی چند در

ارتباط با این موضوع وجود دارد، به طور مثال، پوست خانم‌های سالم بعد از یائسگی دچار تغییراتی از قبیل کاهش در کلاژن و ضخامت پوست می‌شود که هر دو می‌تواند با مصرف موضعی استروژن معکوس شود [۲۵]. خانم‌هایی که در دوران بعد از یائسگی هورمون استروژن را دریافت کنند، بهبودی زخم در آنها تسریع می‌شود [۵]. وجود گیرنده‌های استروژن بر روی فیبروبلاست‌های پوست طبیعی و پوست آسیب دیده تأیید شده است و از آنجایی که فیبروبلاست در بهبود زخم نقش مثبت دارد، پس استروژن امکان دارد روی فرآیند بهبودی زخم اثر بگذارد [۳]. علاوه بر این، برای استروژن اثرات زیر گزارش شده است: تعدیل یا کاهش پاسخ‌های التهابی [۱۱]، افزایش تکثیر یاخته‌های اندوتلیال و دوباره سازی اندوتلیال با واسطه فاکتور رشد مشتق از اندوتلیال عروق [۷، ۱۴]، کاهش الاستاز و افزایش فیبرونکتین و تغییر پاسخ کیموتاکسی نوتروفیل‌ها [۳]، افزایش تولید فاکتور رشد TGF-beta [۵]، کاهش فعالیت متالوپروتئیناز ماتریکس زخم [۲۴]، افزایش محتوای کلاژن پوست و افزایش تولید و رهایش سیتوکین‌ها [۱۸]، افزایش فعالیت عروق‌زایی در یاخته‌های ورید نافی [۱۹]. با توجه به این‌که در طی دهه‌های اخیر چندین مطالعه، مدارکی دال بر اثر زیان‌آور یائسگی بر روی توده استخوانی و بیماری‌های قلبی - عروقی و کاهش این عوارض با استفاده از هورمون درمانی با استروژن ارائه نموده‌اند اما از سوی دیگر مدارک کمی دال بر اثرات احتمالی کمبود هورمون‌های تخمدان بعد از یائسگی بر روی ترمیم زخم پوستی وجود دارد. این نکته ما را بر آن داشت با توجه به اثرات استروژن که در بیان فوق به بعضی از آنها اشاره شد، این احتمال را مطرح نمائیم که استروژن علاوه بر اثراتی که بر روی فعالیت‌های دستگاه تولید مثل دارد شاید بر روی ترمیم زخم بعد از یائسگی یا در زنان مسن نیز مؤثر باشد. برای آزمودن این فرضیه یعنی نشان دادن اثر کمبود هورمون تخمدان بر روی فرآیند ترمیم زخم پوستی، ما این پژوهش را بر روی موش‌های صحرایی فاقد تخمدان انجام دادیم (حالتی که مشابه با یک خانم

بسته شدن کامل زخم ارزیابی شد. سطح زخم در روزهای ۷، ۱۰، ۱۳، ۱۶، ۱۹، ۲۲، ۲۵ و ۲۸ بعد از آن به روش فرگوسن و لوگان با واحد میلیمتر مربع اندازه گیری شد و درصد بهبودی طبق روش استفاده شده در مطالعه قبلی محاسبه شد [۱].

روش مصرف بتا استرادیول. ۱۷- بتا استرادیول به دو شکل تزریقی و پماد موضعی مصرف شد. استرادیول والرات یا حلال آن (هر دو تهیه شده از شرکت ابوریحان، ایران) به میزان مشخصی ترکیب شد به طوری که در گروه تزریقی دوز مصرفی استرادیول به دو شکل دوز اندک (۵ mg/kg) و دوز زیاد (۱۰ mg/kg) بوده که به صورت داخل صفاقی تزریق شدند. در تجویز موضعی دارو، دو پماد از دارو با غلظت‌های ۲۵ mg و ۵ mg تهیه شد. این دارو هم در حالت تزریقی و هم در حالت موضعی یک بار در روز، در ساعت معینی و توسط فرد مشخصی، از روز ایجاد زخم (صفر) تا بهبودی کامل زخم مصرف شدند.

گروه‌های آزمایشی. پس از ایجاد زخم در موش‌ها آنها به طور تصادفی به ۶ گروه مختلف تقسیم شدند، در هر گروه ۱۲ سر حیوان وجود داشت. گروه‌ها عبارتند از: گروه I: «گروه کنترل برای روش مصرف موضعی» که حیوان‌های فاقد تخمدان تحت درمان با حلال استرادیول قرار گرفتند.

گروه II: «گروه تحت درمان درمان موضعی با پماد با غلظت اندک استرادیول» حیوان‌های فاقد تخمدان این گروه توسط آسپلانگ به میزانی که سطح زخم کاملاً پوشیده شود بر سطح زخم آنها پماد استرادیول با غلظت ۲۵ mg مالیده شد (پانسمان باز)

گروه III: «گروه تحت موضعی با پماد با غلظت زیاد استرادیول» مشابه با گروه II است فقط با این تفاوت که غلظت استرادیول در پماد مصرفی ۲۵ mg بود.

گروه IV: «گروه کنترل برای روش تزریقی» که در این گروه حیوان‌های فاقد تخمدان تحت درمان حلال استرادیول به صورت تزریقی قرار گرفتند.

گروه V: «گروه تحت درمان با دوز اندک تزریقی

یاثسه است) و در این حیوان‌ها از ۱۷ - بتااسترادیول که مهم‌ترین هورمون از دسته استروژن‌ها می‌باشد به صورت موضعی و سیستمیک استفاده کردیم. بدیهی است که اگر نتایج حاصل از این پژوهش مثبت باشد، می‌توان با تعمیم این نتایج به درمان زخم‌های افراد مسن کمک نمود.

## مواد و روش‌ها

حیوان‌ها. این مطالعه تجربی روی ۸۰ سر موش صحرایی بالغ از جنس ماده از نژاد "آلبینو ان ماری" با وزن ۲۲۰-۲۰۰ گرم انجام گرفت. موش‌ها در قفس‌های ۵تایی در حیوان‌خانه دانشکده پزشکی رفسنجان با درجه حرارت ۲۲-۲۰ درجه سانتیگراد و سیکل روشنایی - تاریکی ۱۲ ساعته نگهداری شدند. آب و غذا آزادانه در اختیار آنها بود.

روش برداشتن تخمدان (Ovariectomy). ابتدا با تزریق ۰/۳cc محلول کتامین موش‌ها را بیهوش نموده و پس از کوتاه کردن موی ناحیه پشت موش، با یک برش طولی در قسمت پشت، درست پایین ناحیه پامپ (Pump) پوست باز شده و سپس با دو برش طولی دیگر در عضلات طرف راست و چپ ستون فقرات حیوان، تخمدان‌ها پس از لیگاتور سر عروق از بدن موش خارج شدند. محل برش عضله حتی الامکان با یک بخیه بسته شد و پوست موش نیز حتی الامکان با سه بخیه بسته شد. بعد از بهبودی زخم ناحیه برش، سایر عملیات تحقیق بر روی موش‌ها صورت گرفت [۲۷].

روش ایجاد زخم و ارزیابی بهبود آن. ابتدا موش‌های فاقد تخمدان با اتر بی‌هوش و موی پشت حیوان کوتاه (Shave) شد. سپس زخمی به قطر ۱/۹۶ سانتیمتر (مساحت ۳/۱۲ سانتیمتر مربع) در شرایط غیرعفونی (Aseptic) بعد از آغشته کردن پوست با محلول بتادین با تیغ جراحی ایجاد گردید. عمق زخم شامل درم و هیپودرم (Full thickness) و روز عمل روز صفر محسوب شد. بهبودی زخم از طریق اندازه‌گیری سطح زخم، درصد بهبودی زخم و مدت زمان لازم جهت

بررسی گروه کنترل و گروه‌های تحت درمان با پماد استرادیول. جدول ۱ نشان می‌دهد که سطح زخم در همه گروه‌های مورد مطالعه در روز صفر یکسان بوده و اختلاف معنی دار مشاهده نشد. در روزهای چهارم و هفتم بعد از جراحی اختلاف معنی داری بین گروه کنترل با گروه تحت با پماد ۱۰ mg استرادیول ( $P < 0/001$ ) و با گروه تحت درمان با پماد ۲۵ mg ( $P < 0/05$ ) وجود دارد، به طوری که سطح زخم در این سه گروه به ترتیب در روز هفتم به میزان  $12 \pm 106$ ،  $3 \pm 132$  و  $9 \pm 216/7$  است. در بقیه روزهای بعد از جراحی بین گروه‌ها اختلاف معنی داری مشاهده نشد.

بررسی گروه کنترل و گروه‌های تحت درمان با استرادیول تزریقی. جدول ۲ بیانگر این است که سطح

استرادیول موش‌های فاقد تخمدان تحت درمان دوز ۵ mg/kg تا-استرادیول قرار گرفتند.

گروه VI: «گروه تحت درمان با دوز زیاد تزریقی استرادیول»، این گروه مشابه با گروه V است فقط با این تفاوت که دوز استرادیول مصرفی ۱۰ mg/kg بود. روش آماری. اطلاعات بدست آمده توسط آزمون‌های آماری آنالیز واریانس یک طرفه و بدنبال آن استفاده از آزمون Tukey و در برخی موارد آزمون unpaired t-test تجزیه و تحلیل شدند. نتایج همه آزمایش‌ها به صورت  $Mean \pm SEM$  گزارش شد و با شرایط  $P < 0/05$  اختلاف معنی دار منظور گردید.

## نتایج

جدول ۱. مقایسه زخم ( $mm^2$ ) در گروه‌های کنترل و تحت درمان با دوزهای مختلف پماد استرادیول در روزهای مختلف بعد از جراحی

روز	گروه‌ها	۰	۴	۷	۱۰	۱۳	۱۶	۱۹	۲۲
روز	گروه‌ها	۰	۴	۷	۱۰	۱۳	۱۶	۱۹	۲۲
کنترل		۲۳۳۳/۵±۳۸/۴	۲۶۲/۲±۳۶/۲	۱۹۳±۳۷/۶	۵۹±۱۵/۴	۱۱±۳/۸	۰±۰*	۰±۰**	۰±۰***
تحت درمان با دوز ۵mg/kg		۲۹۶/۹±۱۵/۸	۲۲۷±۱۷/۴	۱۴۱/۸±۲۳/۷	۴۱/۴±۹/۸	۲۱/۱±۷/۲	۶/۵±۲/۱	۲/۱±۰/۹	۰/۴۵±۰/۱
تحت درمان با دوز ۱۰mg/kg		۲۶۰/۹±۳۶/۲	۲۰۷±۱۰/۵	۱۲۵/۳±۱۶/۳	۲۸/۷±۷/۱	۶/۲±۱/۵	۱/۹±۱/۲	۰±۰W	۰±۰W

\* اختلاف معنی دار بین گروه کنترل با گروه دوز اندک استرادیول در روز شانزدهم با:  $P < 0/05$ . \*\* اختلاف معنی دار بین گروه کنترل با گروه دوز اندک استرادیول در روز دهم و بیست و دوم با  $P < 0/01$ . W، اختلاف معنی دار بین گروه دوز زیاد با دوز کم با  $P < 0/01$  در روزهای نوزدهم و بیست و دوم.

جدول ۲. مقایسه درصد بهبودی زخم (%) در گروه‌های کنترل و تحت درمان با دوزهای اندک و زیاد تزریقی استرادیول در روزهای مختلف بعد از جراحی.

روز	گروه‌ها	۴	۷	۱۰	۱۳	۱۶	۱۹	۲۲
روز	گروه‌ها	۴	۷	۱۰	۱۳	۱۶	۱۹	۲۲
کنترل		۳۱/۹±۴	۵۲/۲±۷	۸۲/۶±۴	۹۶/۱±۲۵	۱۰۰±۰	۱۰۰±۰	۱۰۰±۰
تحت درمان با دوز ۵mg/kg		۲۶/۸±۱۴/۸	۴۲/۳±۷	۸۱/۴±۴/۱	۹۳/۵±۱/۹	۹۶/۲±۵/۹	۹۹/۴±۰/۳	۱۰۰±۰
تحت درمان با دوز ۱۰mg/kg		۲۵/۴±۴/۸	۵۰/۳±۴/۹	۸۴/۵±۵	۹۷/۳±۰/۶	۹۸/۹±۰/۸	۱۰۰±۰	۱۰۰±۰

جدول ۳. مقایسه سطح زخم (میلیمتر مربع) در گروه‌های کنترل و تحت درمان با پیاده حاوی نسبت‌های مختلف استرادیول

روز	۰	۴	۷	۱۰	۱۳	۱۶	۱۹	۲۲	۲۵	۲۸
کنترل	۲۹۴/۷±	***	***	۶۲±	۴۵/۵±	۴۳/۷±	۱۷±	۱۷±	۵/۷±	۱/۱±
تحت درمان با پیاده ۱۰mg	۱۶/۹	۱۹۲±۱۵/۲	۱۰۶±۱۲	۴۳±	۱۳/۱	۱۰/۶	۵/۸	۵/۶	۳/۶	۰/۶
تحت درمان با پیاده ۲۵mg	۲۹۸±	۲۲۱±	۱۳۹±W	۴۴/۲±W	۳۱/۳±	۳۱/۲±	۱۲/۵±	۹±	۲/۵±	۰/۲±
تحت درمان با پیاده ۵۰mg	۱۰/۵	۱۵/۷	۱۹/۶	۷/۳	۷/۳	۷/۱	۴/۶	۷/۰.۸	۱/۷	۰/۱
تحت درمان با پیاده ۷۵mg	۳۱۲/۳±	۲۵۰±	۲۱۶/۷±	۹۴/۴±	۶۰/۲±	۳۸/۸±	۱۳/۸±	۷±	۱/۶±	۰/۸±
با پیاده ۲۵mg	۲۳/۹	۲۴/۲	۲۳/۳	۱۷/۹	۱۵/۶	۱/۶	۶/۳	۴	۱	۰/۵

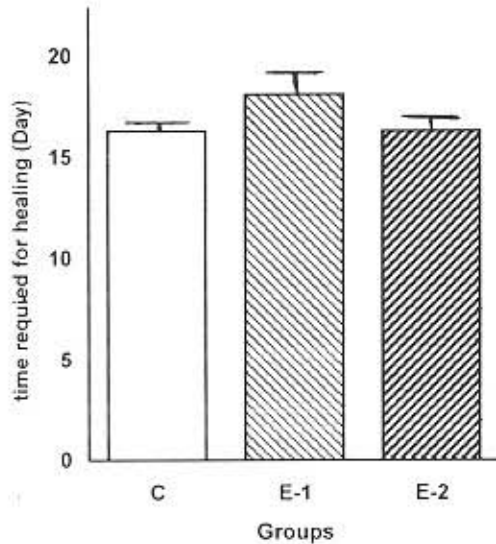
\*\*\*:  $P < 0.001$ ; \*\*\*:  $P < 0.01$ ; \*:  $P < 0.05$  اختلاف معنی دار بین گروه تحت درمان با پیاده ۲۵mg با نشان می‌دهد. W: اختلاف معنی دار بین گروه تحت درمان با پیاده ۱۰mg با پیاده ۲۵mg نشان می‌دهد.

جدول ۴. مقایسه درصد بهبودی زخم (%) در گروه‌های کنترل و تحت درمان با پیاده حاوی نسبت‌های مختلف استرادیول

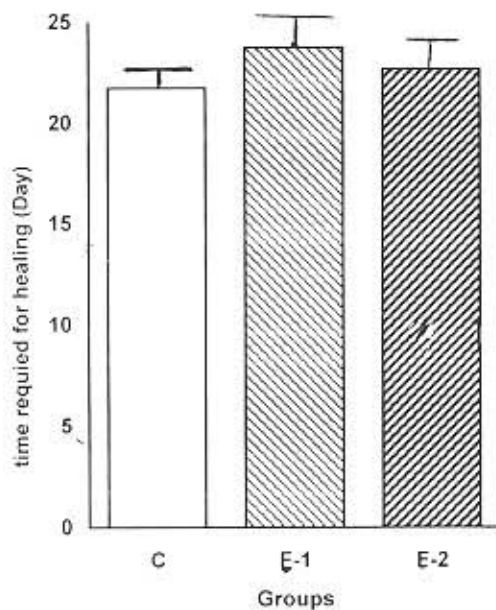
روز	۴	۷	۱۰	۱۳	۱۶	۱۹	۲۲	۲۵	۲۸
کنترل	۲۲/۸±	۵۹/۱±	۷۰/۵±	۸۰/۷±	۸۳/۳±	۹۳/۷±	۹۳/۶±	۹۹/۱±	۱۰۰±
تحت درمان با پیاده ۱۰mg	۸/۲	۳/۲	۶/۸	۵/۴	۵/۵	۲/۱	۲/۱	۰/۹	۰/۳
تحت درمان با پیاده ۲۵mg	۲۵/۴±	۵۲/۳±	۶۱/۶±	۸۵/۵±	۸۴/۲±	۹۳/۳±	۹۳/۳±	۹۷/۹±	۹۹/۶±
تحت درمان با پیاده ۵۰mg	۲۰/۴±	۴۱/۱±	۶۲/۴±	۷۶/۶±	۷۹/۹±	۹۳/۱±	۹۵/۰.۸±	۹۶/۵±	۱۰۰±
تحت درمان با پیاده ۷۵mg	۵/۷	۶/۶	۹/۴	۱۲/۸	۶/۷	۲/۷	۲/۳	۰/۹	۰



اثر استرادیول تزریقی بر روی مدت زمان لازم برای بهبودی کامل زخم. در نمودار ۲، مقایسه مدت زمان لازم برای بهبودی کامل زخم در گروه‌های مختلف نشان داده شده است. این مدت زمان برای گروه کنترل



نمودار ۱. مقایسه مدت زمان لازم برای بهبودی کامل زخم در گروه‌های مختلف C: گروه کنترل E-1: حیوانات تحت درمان با دوز ۵mg/kg. E-2: حیوانات تحت درمان با دوز ۱۰mg/kg استرادیول. داده‌ها به صورت Mean±SEM نشان داده شده است.



نمودار ۲. مقایسه مدت زمان لازم برای بهبودی کامل زخم در گروه‌های مختلف C: گروه کنترل E-1: حیوانات تحت درمان با پماد ۱۰mg/kg. E-2: حیوانات تحت درمان با پماد ۲۵ mg استرادیول. داده‌ها به صورت Mean±SEM نشان داده شده است.

زخم در روزهای ۰، ۴، ۷، ۱۰، ۱۳ بعد از جراحی در گروه‌های مختلف اختلاف معنی داری ندارد، اما در روزهای ۱۶، ۱۹ و ۲۲ بعد از جراحی بین گروه کنترل با گروه تحت درمان با دوز اندک استرادیول (۵ mg/kg) اختلاف معنی دار وجود دارد ( $P < 0/05$ )؛ هم چنین در روزهای ۱۹ و ۲۲ بین گروه تحت درمان با دوز زیاد استرادیول (۱۰ mg/kg) و دوز اندک استرادیول اختلاف معنی دار وجود دارد ( $P < 0/01$ ).

اثر پماد استرادیول بر روی درصد بهبودی زخم. جدول ۳، نشان می‌دهد که درصد بهبودی زخم در روز چهارم بعد از جراحی در گروه کنترل ( $37/1 \pm 2/3$ ) بیشتر از گروه تحت درمان با پماد ۲۵mg استرادیول است ( $P < 0/001$ ). هم چنین در همین روز درصد بهبودی زخم در گروه تحت درمان با پماد ۱۰ mg استرادیول ( $25/4 \pm 1/7$ ) بیشتر از گروه تحت درمان با پماد ۲۵ mg استرادیول است ( $P < 0/01$ ). در بقیه روزهای بعد از جراحی خصوصاً تا روز شانزدهم اگر چه درصد بهبودی زخم در دو گروه فوق بیشتر از گروه با دوز ۲۵ mg استرادیول است، اما این اختلاف معنی دار نیست.

اثر استرادیول تزریقی بر روی درصد بهبودی زخم. جدول ۴، معرف این است که درصد بهبودی زخم در گروه کنترل، گروه تحت درمان با دوز اندک (۵ mg/kg) و دوز زیاد (۱۰ mg/kg) استرادیول در هیچ یک از روزهای بعد از جراحی اختلاف معنی دار ندارد.

اثر پماد استرادیول بر روی مدت زمان لازم برای بهبودی کامل زخم. نمودار ۱، مقایسه مدت زمان لازم برای بهبودی کامل زخم را در گروه‌های مختلف نشان می‌دهد. این زمان برای گروه کنترل  $16/5 \pm 0/4$  روز و برای گروه تحت درمان با دوز زیاد استرادیول (۱۰ mg/kg)  $16/4 \pm 0/6$  است، که اگر چه کمتر از همین مدت زمان در گروه تحت درمان با دوز اندک استرادیول ( $18/6 \pm 1$ ) است، اما اختلاف معنی داری بین گروه‌ها مشاهده نشد.

دوز زیاد است. از سوی دیگر مدت زمان لازم برای بهبودی کامل زخم در سه گروه تفاوت ندارد.

یافته دیگر این پژوهش حاکی از این است که درمان با استرادیول تزریقی نیز اثری روی بهبودی زخم ندارد، به طوری که مساحت زخم تا روز سیزدهم بین گروه‌ها یکسان است، اما از روز شانزدهم مساحت زخم در گروه کنترل کمتر از گروه تحت درمان با دوز اندک استرادیول تزریقی می‌شود. هم‌چنین در روزهای آخر بین دو دوز مصرفی استرادیول اختلاف معنی دار است. علاوه بر این، درصد بهبودی زخم در همه روزهای مطالعه و درصد بهبودی زخم نیز برای همه گروه‌های تحت مطالعه با روش تزریقی یکسان است.

یافته‌های این مطالعه موافق با یافته بسیاری از مطالعات پژوهشگران دیگر است که از جمله آن می‌توان نتایج پژوهش‌های زیر را نام برد: Calvin و همکارانش گزارش نمودند که بهبودی زخم در موش‌ها در دو هفته بعد از برداشتن تخمدان با حیوان‌های طبیعی یکسان است و نتیجه گرفتند که اثر کمبود هورمون‌های تخمدان روی فرایند بهبود زخم با تأخیر است [۶]. langeland اعلام نموده است که میزان ساخت کلاژن در استخوان‌های شکسته در موش‌های صحرایی ماده بالغ تحت درمان با ۱۷-بتااسترادیول کمتر از حیوان‌های کنترل فاقد تخمدان بود [۱۷]. Pallin ادعا نمود که درمان با استروژن یک کاهش جزئی در هیدروکسی پرولین ایجاد می‌کند و همچنین هیچ‌گونه اثری بر قدرت کشش‌پذیری بافت ندارد [۲۱]. استروژن با منشأ خارجی ممکن است بهبود استخوان را نارسا نماید [۱۰]. درمان با استروژن مساحت کلاژن را در بافت گرانولاسیون کاهش می‌دهد [۱۲]. Yu گزارش نمود که مصرف استروژن در روزهای اول و سوم کاهش تکثیر فیبروبلاست‌ها و لیگامان‌های صلیبی شکل را موجب می‌شود و این اثرات تضعیفی در روزهای ۷، ۱۰ و ۱۴ از بین می‌رود [۲۸]. ۱۷-بتااسترادیول اثر مثبت بر روی بهبود شکستگی‌ها در موش‌های صحرایی فاقد تخمدان نداشت [۱۵]. البته بعضی از گزارش‌ها مخالف با

۰/۸±۲۱/۵ روز و برای موش‌های تحت درمان با پماد ۲۵ mg استرادیول ۱/۴±۲۲/۴ است و برای موش‌های تحت درمان با پماد ۱۰ mg استرادیول ۱/۴±۲۳/۴ است که اختلاف، معنی دار نبود. علاوه بر این، مقایسه بین گروه‌های تحت درمان با استرادیول موضعی و تزریقی نشان می‌دهد که اختلاف معنی دار آشکاری بین دوزهای اندک و زیاد استرادیول تزریقی با دوزهای کم و زیاد پماد استرادیول وجود دارد ( $P < 0/01$ ) به طوری که مدت زمان لازم برای بهبودی کامل زخم در گروه مصرف موضعی استرادیول شدیداً افزایش پیدا کرده است، اگر چه همین اختلاف بین گروه‌های کنترل و دو شکل مختلف تزریقی نیز وجود دارد.

## بحث

با توجه به این‌که بهبود زخم در زنان مسن در دوران یائسگی دچار نارسایی می‌شود و از سوی دیگر مفید بودن استروژن‌ها برای کاهش عوارضی از قبیل پوکی استخوان و بیماری‌های قلبی عروقی در خانم‌های یائسه مطرح می‌باشد، در پژوهش حاضر ما چگونگی اثر استروژن را بر روی بهبود زخم در موش‌های صحرایی فاقد تخمدان (حالت مشابه با یائسگی در خانم‌ها) بررسی کردیم.

مطالعه ما قادر نبود تا نشان دهد که ۱۷-بتااسترادیول با منشأ خارجی روی بهبود زخم پوستی در موش صحرایی فاقد تخمدان اثر دارد، زیرا مساحت زخم در روزهای چهارم و هفتم بعد از مطالعه نه تنها در گروه کنترل بیشتر از گروه تحت درمان با پماد استرادیول ۲۵mg و ۱۰ نمی‌باشد، بلکه مساحت زخم کمتر نیز می‌باشد در بقیه روزهای جراحی مصرف پماد هیچ‌گونه نقش کاهشی بر مساحت زخم نداشته است. هم‌چنین درصد بهبودی زخم در روز چهارم در گروه کنترل بیشتر از گروه پماد استرادیول ۲۵ میلی‌گرم است. علاوه بر این، در همین روزهای فوق از یک سو مساحت زخم در گروه تحت درمان با پماد با دوز اندک کمتر از دوز زیاد و از سویی دیگر درصد بهبودی در این گروه بیشتر از گروه با

البته این احتمال نیز مطرح است که شاید گوناگونی پاسخ برای استروژن در خانم‌های یائسه در مقایسه با موش‌های صحرایی فاقد تخمدان ناشی از بعضی از اختلافات بین‌گونه‌ای مختلف باشد [۸]. نتایج حاصل از این پژوهش می‌تواند کاربرد درمانی را برای استروژن در درمان اسکارهای وسیع و بهبود کیفیت اسکار در سالمندان مطرح نماید، که برای صحت این ادعا احتیاج به پژوهش‌های بیشتر است.

### تشکر و قدردانی

پژوهشگران بر خود لازم می‌دانند که از زحمات همکاران محترم دانشکده پزشکی رفسنجان، آقایان محمدابراهیم رضوانی و رضا رضایی‌زاده و همچنین دانشجویان پزشکی آقایان حسین جعفری، محمد رجبی، علی اکبر اعتمادی و خانم‌ها مائین و مولودی به خاطر همکاری در انجام این طرح قدردانی و تشکر بعمل آورند.

### منابع

[۱] خاکساری، م.، رضوانی، م.ا.، سجادی، م.ع.، سلیمانی، ع.، بررسی اثر موضعی عصاره آبی *Rhazya stricta* بر ترمیم زخم پوستی موش سفید بزرگ آزمایشگاهی، مجله دانشگاه علوم پزشکی سمنان، ۱۳۷۹، شماره ۱، ص ۱۰-۱.

[2] Adzick, N.S., Wound healing, In: D.C. Sabiston and H.K. Lyerlu (Eds), Textbook of surgery, the biological basis of modern surgical practice, 5th Edition, W.B. Sanders Co, Philaddephia, 1997, pp: 207-220.

[3] Ashcroft, G.S., Wild, T.G., Horan, M.A., Wahl, S.M. and Ferguson, M. W.J., Topical estrogen accelerates cutaneous wound healling in aged humans associated with an altered inflammatory response, Am. J. Pathol. 1944(155) 137-1146.

یافته‌های این پژوهش هستند: استرادیول افزایش تکثیر یاخته‌های اندوتلیال را در آزمایشگاه موجب می‌شود [۷]. تأخیر در بهبود زخم در سالمندان ناشی از کاهش استروژن در موضع زخم می‌باشد [۳]. استروژن باعث افزایش تولید TGF-beta می‌شود [۵]. استروژن از طریق مهار فعالیت آنزیم متالوپروتیناز ماتریکس زخم بهبود زخم را تسریع نموده است [۲۴]. درمان با هورمون‌های جنسی تخمدان کلاژن را در پوست خانم‌های یائسه افزایش می‌دهد [۲۰].

با توجه به سازوکارهایی که در ترمیم زخم پوستی نقش دارند، شاید بتوان گفت که ۱۷-بتا استرادیول احتمالاً از طریق مهار نوتروفیل‌ها و گسترش عفونت [۳]، مهار مهاجرت فیبروبلاست‌ها و نتیجتاً کاهش ساخت کلاژن، [۲۶، ۱۸] تأخیر در تولید TGF [۵]، تأخیر در پیدایش اثر کمبود هورمون‌ها تخمدان روی فرآیند بهبود زخم [۶]. استروژن شاید در دوزهای بالا احتمالاً کاهش ساخت کلاژن را موجب می‌شود [۱۷] و یا این که با جلوگیری از رسوب بافت همبند و کاهش ماکروفاژها در محل زخم که به دنبال آن مواد زائد و نکروتیک از موضع زخم حذف نمی‌شود [۱۸، ۱۶، ۹] بهبود زخم را نارسا نموده است. البته احتمال دیگر راجع به عدم تأثیر استرادیول بر روی تحریک فیبروبلاست‌ها این می‌باشد که شاید قبلاً این فیبروبلاست‌ها به میزان حداکثر در زخم تحریک شده‌اند [۲۶]. یکی دیگر از دلایل عدم تأثیر هورمون‌های استروئیدی در حیوانات که قبلاً مفید بودن آنها روی زخم خانم‌های یائسه گزارش شده است، شاید عملکرد بیشتر نوتروفیل‌ها در حیوانات، بیشتر از انسان‌ها باشد و به همین دلیل استروژن بر روی حیوان‌ها در مقایسه با انسان مؤثر نمی‌باشد. اگر چه دلایل احتمالی دیگر نیز که در ارتباط با اثر منفی استروژن روی روند ترمیم زخم می‌توانند مطرح شوند.

بررسی حاضر نشان داد که مصرف استرادیول هیچ‌گونه اثر تحریکی بر روی بهبود زخم در حیوان‌های فاقد تخمدان ندارد، حتی اگر استرادیول مصرفی با دوزهای بالاتر از دوزهای فیزیولوژیک مصرف شود.



- [11] Goodson, W.H. and Hunt, T.K., Studies of wound healing in experimental diabetes mellitus, *J. Surg. Res.*, 22(1977) 221-227.
- [12] Hagberg, L., Pallin, B., Ahonen, J., Penttinen, R. and Zederfeldt, B., Collagen synthesis in granulation tissue formed in rat treated female sex hormones, *J. Surg. Gynecol. Obstet.*, 151 (1980) 740-746.
- [13] Ito, I., Hayashi, K., Kuzuya, M., Natio, M. and Iguchi, A., Physiological concentration of estradiol inhibits polymorphonuclear leukocyte chemotaxis via a receptor mediated system, *Life Sci.*, 56 (1995) 2247-2253.
- [14] Ivasenko, I. N., Solov'ev, M.M. and Meltsova, G.M., Effect of combined treatment with hydroxy apatite and estrone on tooth alveolus healing in experiment, *Biull-Eksp. Biol.Med.*, 123(1997) 693-697.
- [15] Jahng, J.S. and Kim, H.W., Effect of intermittent administration of parathyroid hormone on fracture healing in ovariectomized rats, *Orthopedics*, 23 (2000) 1089-1094.
- [16] Kovacs, E.J., Faunce. D. E., Rammer-Quinn. D.S., Mott, F.J., Dy, P.W. and Frazier- Jessen, M.R., Estrogen regulation of JE/MCP-1mRNA expression in fibroblasts, *J. Leukoc. Biol.*, 59 (1996) 562-568.
- [17] Langeland, N., Effect of estradiol-17 beta benzoate treatment on fracture and bone collagen synthesis in female rats, *Acta. Endocrinol. (Copenh)*, 80 (1975) 603-612.
- [18] Li, G., Chen, Y.F., Greene, G.L., Oparil, S. and Thompson, J.A., Estrogen inhibits
- [4] Ashcroft, G.S., Horan, M.A. and Ferguson, M.W.J., The effect of ageing on cutaneous wound healing in mammals, *J. Anat.*, 87 (1995) 1-27.
- [5] Ashcroft, G.S., Dodsworth, J., Van Boxtel, E., Tarnuzzer R.W., Schultz, G.S. and Ferguson, M.W.J., Estrogen accelerates cutaneous wound healing associated with an increase in TGF- $\beta$ 1 levels, *Nat. Med.*, 3 (1997) 1209-1215.
- [6] Calvin, M., Dyson, M., Rymer, J. and Young, S.R., The effect of ovarian hormone deficiency on wound contraction in a rat model, *Br. J. Obstet. Gynaecol.*, 105 (1998) 223-227.
- [7] Concia, P., Sordello, S., Barbacamne, M.A., Elhage, R. and Pieraggi, M.T., The mitogenic effect of 17 beta-estradiol on in vitro endothelial cell proliferation and on in vivo reendothelialization are both dependent on vascular endothelial growth factor, *J. Vasc. Res.*, 37 (2000) 202-208.
- [8] Davidson, J.M., Experimental animal wound models, *Wounds*, 13 (2001) 9-23.
- [9] Frazier-Jessen, M.R., Mott F.J., Witte, P.L. and Kovacs, E.J., Estrogen suppression of connective tissue deposition in a murine model of peritoneal adhesion formation, *J. Immunol.*, 156 (1996) 3036- 3042.
- [10] Glueck, C.J., McMahon, R.E., Bouquot, J.E. and Triplett, D., Exogenous estrogen may exacerbate thrombophilia, impair bone healing and contribute to development of chronic facial pain, *Cranio.*, 16 (1998) 143-153.

- Co. London, 8th Edition, 1992, pp: 1255-1233.
- [24] Schneikert, J., Ptereziel, Defossez, P.A., Klocker, H., Launoit, Y. and Cato, A.C., Androgen receptor-Ets protien interaction is a novel metalloproteines expression, *J. Biol. Chem.*, 271 (1996) 23904-23913.
- [25] Schmidt, J.B., Binder, M., Macheiner, W., Kainz, C., Gitsch, G. and Bieglmayer, C., Treatment of skin ageing symptoms in perimenopausal females with estrogen compounds: a piolt study, *Maturitas*, 20 (1994) 25-30.
- [26] Shamberger, R. C., Thistlethwaite, P.A., Thibault, L.E., Talbot, T.L. and Brennan, M.F., The effect of testosterone propionate on wound headlling in normal and castrate rats, *J. Surg. Res.*, 33 (1982) 58-68.
- [27] Waynforth, H.B. and Flecknell, P.A., Experimental and surgical technique in the rat, 2ed Edition, Academic Press, London, 1992, PP:276-278.
- [28] Yu, W.D., Liu, S.H., Hatch, J.D., Panossian, V. and Finerman, G.A., Effect of estrogen on cellular metabolism of the human anterior cruciate ligament, *Clin. Orthop.*, 366 (1999) 229-238.
- vascular smooth muscle cell dependent adventitial fibroblast migration in vitro, *Circulation*, 100 (1999) 1639-1645.
- [19] Morales, D.E., Mc Gowan, K.A., Grant, D.S., Maheshwori, S. and Bhartiya, D., Estrogen promotes angiogenic activity in human umbilical V endothelial cells in vitro and in a murine model, *Circulation*, 91 (1995) 755-763.
- [20] Oursler, M.J., Cortese, C., Keeting, P., Anderson, M.A. and Bonde, S.K., Modulation of transforming growth facotor-beta production in normal human osteoblast - like cells by beta-estradiol and parathyroid hormone, *Endocrinology*, 129 (1991) 3313-3320.
- [21] Pallin, B., Ahonen, J. and Zederfeldt, B., Granulation tissue formation in oophorectomized rats treated female sex hormones. II. Studies on the amount of collagen a tensile strength, *Acta. Chir. Scand.*, 141 (1975) 710-714.
- [22] Potmkin, V., *Endocrinology*, Mir Publisher Moscow, 1989, pp: 221-234
- [23] Roger, H. H., Diabetes mellitus, in : J. D. Wilson and D. W., Foster (Eds), *Williamms, Textbook of endocrinolgy*, W. B. Saunders

## Effect of 17 beta-estradiol on wound healing in ovariectomized rats

N. Shahabi<sup>1</sup> (M.Sc), M. Khaksari<sup>\*2</sup> (Ph.D)

1 - Dept. of Medical-Surgical, Faculty of Nursing and Midwifery, Rafsanjan University of Medical Sciences, Rafsanjan, Iran

2 - Dept. of Physiology and Pharmacology, Faculty of Medicine, Rafsanjan University of Medical Sciences, Rafsanjan, Iran

**Introduction:** In addition to their actions on reproductive function, estrogen has important effect on neovascularization, proliferation of cells and increase of growth hormone secretion. In this study, the possible effects of 17-b estradiol on cutaneous wound repair in ovariectomized rats were evaluated.

**Materials and Methods:** This experimental study performed on eighty adult female rats. After anaesthesia, all animals were ovariectomized, and they were randomly divided into 6 groups (n=12 in each group). Group I and II (control groups) received daily topically or subcutaneous injections of 0.1 ml of sesamin oil (vehicle), respectively. Group III and IV treated once daily with 17-b estradiol valerate ointment (10, and 25 mg/kg, respectively). Group V and VI received daily subcutaneous injection of 17-b estradiol valerate on the day of wounding. After anaesthesia, full thickness skin of upper dorsal part of the rats removed in 3 cm<sup>2</sup> area. Wound surface area measured in 1, 4, 7, 10, 13, 16, 19, 22 and 25 post-operative days. The time required for complete healing was also recorded.

**Results:** The results show that mean of surface area of wound in all groups at the 1st day were similar. Surface area in group IV at 4th, and 7th day was more than groups I (P<0.001) and III (P<0.01), and also at 10th day was more than group III (P<0.05). Surface area mean of wound in group II at 16th, 19th, and 22th was less than group V (P<0.01). There are no significant differences between percentage of wound healing in all groups at all postoperative days as compared to control. The time required for complete healing in treatment groups was more than control groups, but these differences were not significant. In other hand, this time in group II (16.5± 0.42) was less than group I (21.5± 0.8, P<0.05).

**Conclusion:** These data suggest that estradiol particularly, topical application of high dose at the primary days and low dose injection at the end days of wound healing period can impair wound healing.

**Keywords:** Estradiol; Wound healing; Ovariectomy; Rat

\* Corresponding author. Fax: 0391-25209; Tel:0391-25900