

تومور با سلول گرد کوچک دسموپلاستیک داخلی شکمی (گزارش یک مورد)

وحید سمنانی* (M.D)، افشین مرادی (M.D)

دانشگاه علوم پزشکی سمنان، دانشکده پزشکی، بخش پاتولوژی

چکیده

تومور، با سلول گرد کوچک دسموپلاستیک داخل شکمی، توموری نادر است که اغلب با درگیری وسیع پریتون و لمس توده شکمی در فرد جوان به خصوص مردان تظاهر می‌کند. از تظاهرات کلینیکی ناشایع این تومور، آسیت شدید و درگیری اولیه رتروپریتون می‌باشد که در این بیمار تظاهرات اصلی را اتساع شکمی ناگهانی و آسیت شدید و جایگزینی قسمت اعظم تومور در ناحیه رتروپریتون با درگیری مناطق مختلف پریتون تشکیل می‌دهند.

واژه‌های کلیدی: تومور با سلول گرد کوچک، دسموپلاستیک، داخل شکمی

مقدمه

تومور با سلول گرد کوچک دسموپلاستیک، تومور نادر داخل شکمی محسوب می‌شود که اولین بار توسط Rosai و Gerail در سال ۱۹۸۹ گزارش شد [۷]. خواستگاه دقیق تومور نامشخص بوده ولی تمایل زیادی به سطوح سروزی بدن به خصوص پریتون دارد که منشاء احتمالی مزوتلیال را برای آن مطرح می‌سازد [۷]. برخی معتقدند که این تومور، مشابه تومورهای بدون تمایز با منشاء عصبی است که در سنین پائین تظاهر می‌کند [۱]، از تظاهرات ناشایع بالینی، آسیت شدید بوده [۷] که مهمترین علامت بالینی مراجعه این بیمار را تشکیل می‌دهد. با توجه به بروز نادر این تومور، یافته‌های بالینی - آزمایشگاهی و پاتولوژی آن مورد بررسی قرار می‌گیرد.

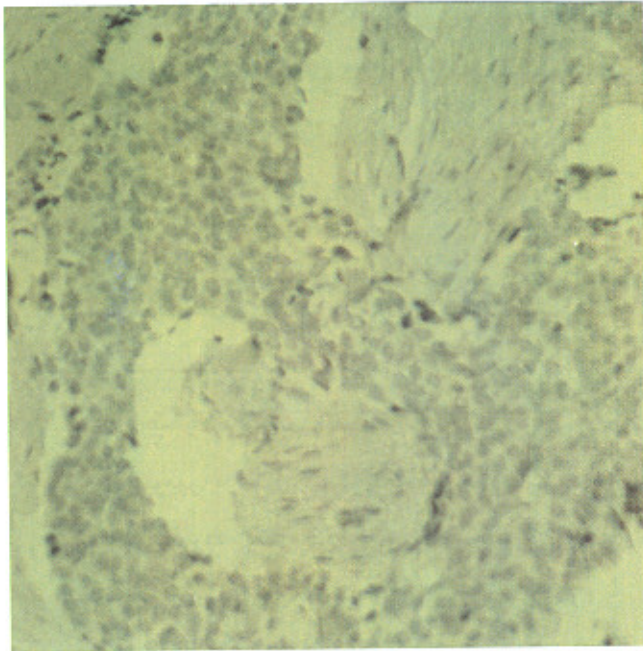
معرفی بیمار

بیمار، مردی است ۳۲ ساله متأهل، ساکن سمنان کارگر نساجی که علت مراجعه وی تورم ناگهانی و پیشرونده شکمی با سیر ۲ ماهه بوده که کاهش وزن به میزان ده کیلوگرم ظرف ۲ ماه و بی‌اشتهایی نیز به آن اضافه شده است. در سابقه بیمار ایکتز، خارش، تهوع، استفراغ، تب و لرز وجود نداشته و در طی ۲ ماه از شروع علائم، بیمار سه بار در بخش داخلی جهت بررسی علت تورم شکمی و آسیت، بستری شده است. در هنگام مراجعه و بستری در بخش جراحی، بیمار کاشکتیک به نظر رسیده، علائم حیاتی وی $T=37.3$, $PR=120/min$, $BP=110/75$ بوده است.

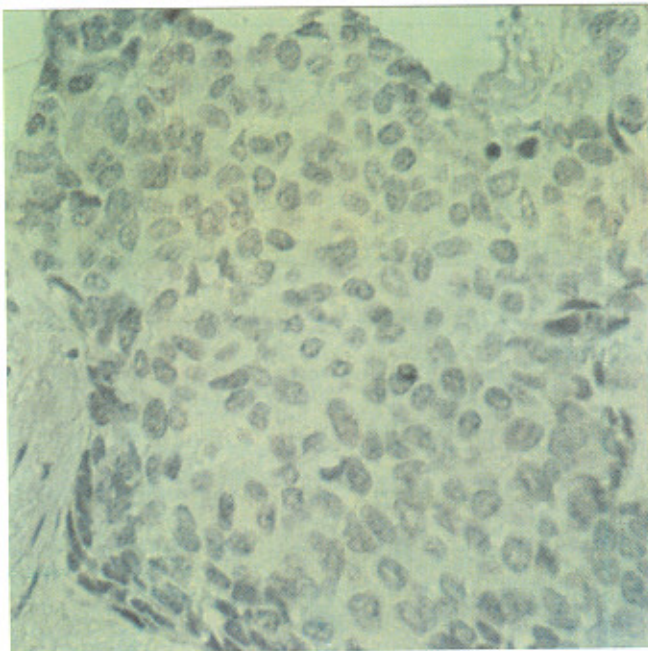
در معاینه شکم، تورم شدید بدون عروق کولاترال مشهود بوده، در لمس شکم، کاملاً سفت بود که به همین دلیل بررسی اندازه کبد و طحال با معاینه شکمی

* نویسنده مسئول. تلفن: ۰۲۳۱-۳۳۱۵۵۱، فاکس: ۰۲۳۱-۳۳۱۵۵۱

شد (شکل ۱ و ۲).



شکل ۱. جزایر سلولی تومورال در لایه‌ای استرومای دسموپلاستیک زمینه. رنگ آمیزی H&E درشت نمایی $\times 100$



شکل ۲. مشخصات هسته‌ای جزایر سلولی تومورال. رنگ آمیزی H&E درشت نمایی $\times 400$

سلول‌های تومورال دارای سیتوپلاسم اندک، حاشیه سلولی نامشخص با هسته‌ای هیپرکروم گرد تا بیضی بدون هستک مشخص، دارای کروماتین کلامپ بوده که در لایه‌ای آنها تصاویر میتوتیک متعدد

امکان پذیر نبود. در ناحیه RLQ، توده‌ای مشکوک به قطر ۸ سانتی‌متر قابل لمس بود و در بررسی Rectal نیز توده‌ای کوچکتر به ابعاد 2×2 cm در بخش فوقانی رکتوم قابل لمس بود.

آزمایشات درخواستی شامل: تست‌های کبدی، Hb، HcT، الکترولیت‌ها، Bun، کراتینین و تست‌های انعقادی، همگی طبیعی بودند.

همچنین در سه نوبت بستری در بخش داخلی، اسپیراسیون مایع آسیت، منظره آگزوداتیو با لنفوسیت بالا را نشان داد. بررسی سیتولوژیک از مایع آسیت، سلول‌های مزوتلیال تحریکی را مشخص نمود ولی بدخیمی واضحی را نشان نداد.

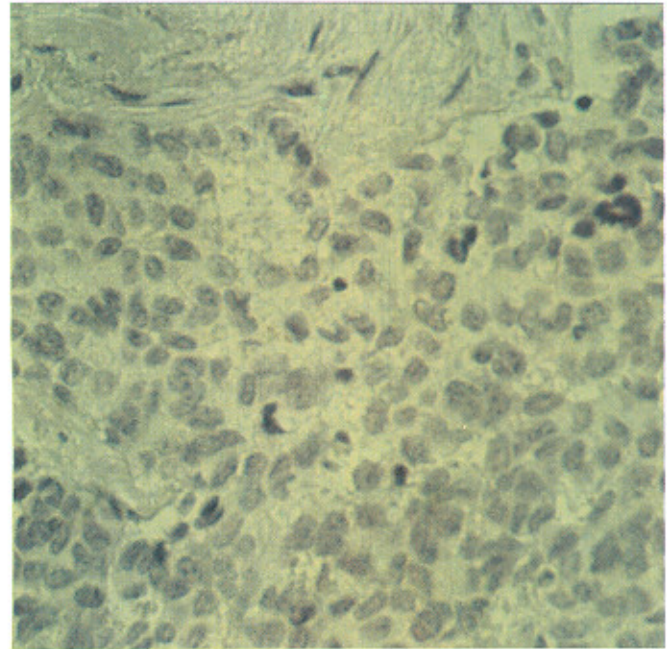
در سونوگرافی شکم، توده نسبتاً متراکم در بالای مثانه و در CT scan شکمی توده وسیع رتروپریتونئ به همراه افزایش ضخامت روده باریک با احتمال گسترش بدخیمی در حوزه شکمی مطرح گردید که با توجه به یافته‌های فوق و عدم دستیابی به تشخیص قطعی برای بیماری، لاپاراتومی اکتشافی انجام گرفت که ندول‌های متعدد خاکستری - سفید با قوام نرم تا سفت در ناحیه رتروپریتونئ و مناطق اینترپریتونئال و امتنوم به همراه آسیت فراوان (حدود ۵ لیتر) مشاهده گردید که با توجه به گسترش وسیع تومور، بیوپسی از چند ناحیه تومورال برداشته و جهت بررسی‌های آسیب‌شناسی ارسال گردید.

نتایج آسیب‌شناسی

نمونه ارسالی در منظره درشت‌بینی شامل: چند قطعه بافت خاکستری سفید مجموعاً به ابعاد $3 \times 1/5 \times 1$ سانتی‌متر با قوام نسبتاً سفت و کانون‌های شکننده بود که تمامی قطعات، برای تهیه برش‌های میکروسکوپی پاس داده شد.

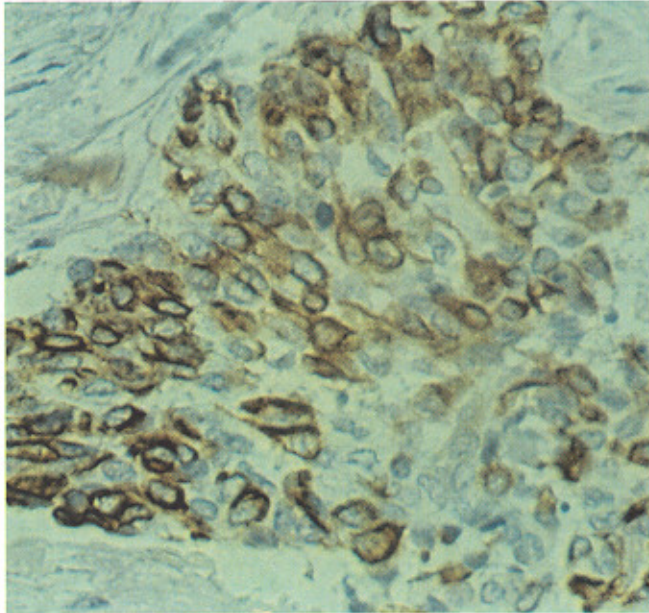
در بررسی هیستولوژیک از برش‌های تهیه شده با رنگ آمیزی H&E، بافت تومورال متشکل از جزایر سلول‌های گرد کوچک با زمینه دسموپلاستیک مشاهده

مشاهده می شد (شکل ۳).



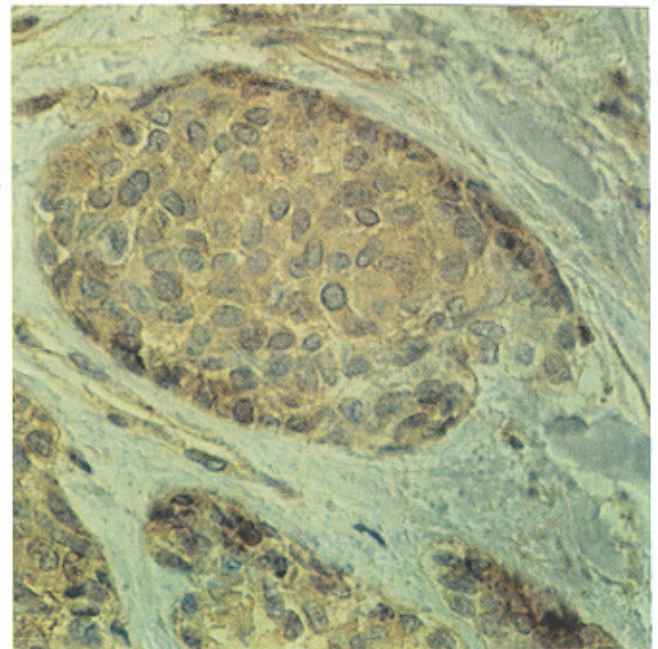
شکل ۳. مشخصات هسته‌ای و سیتوپلاسمی سلول‌های تومورال به همراه متیوتیک. رنگ آمیزی H&E درشت نمایی $\times 400$

مارکرهای دسمین و NSE، رنگ پذیری منطقه‌ای در سیتوپلاسم را نشان دادند که با توجه به کلیه یافته‌های فوق، تشخیص تومور با سلول گرد کوچک دسوپلاستیک داخل شکمی گذاشته شد (شکل ۴ سیتوکراتین، شکل ۵ NSE، شکل ۶ دسمین و شکل ۷ ویمنتین).

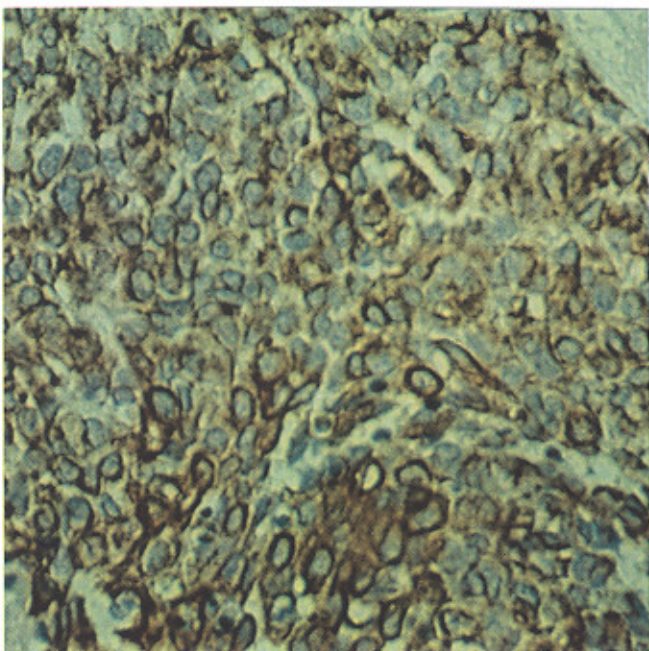


شکل ۵. رنگ پذیری کانونی سیتوپلاسم سلول‌های تومورال با مارکر NSE. رنگ آمیزی ایمنوهیستوشیمی. درشت نمایی $\times 400$

با توجه به یافته‌های میکروسکوپی نوری، بررسی ایمنوهیستوشیمی جهت مارکرهای اپی تلیال و عصبی شامل کراتین، NSE و دسمین انجام گرفت که تمامی سلول‌ها رنگ پذیری منتشر با سیتوکراتین و اغلب آنها با



شکل ۴. رنگ پذیری منتشر سیتوپلاسم سلول‌های تومورال با مارکر سیتوکراتین. رنگ آمیزی ایمنوهیستوشیمی. درشت نمایی $\times 400$

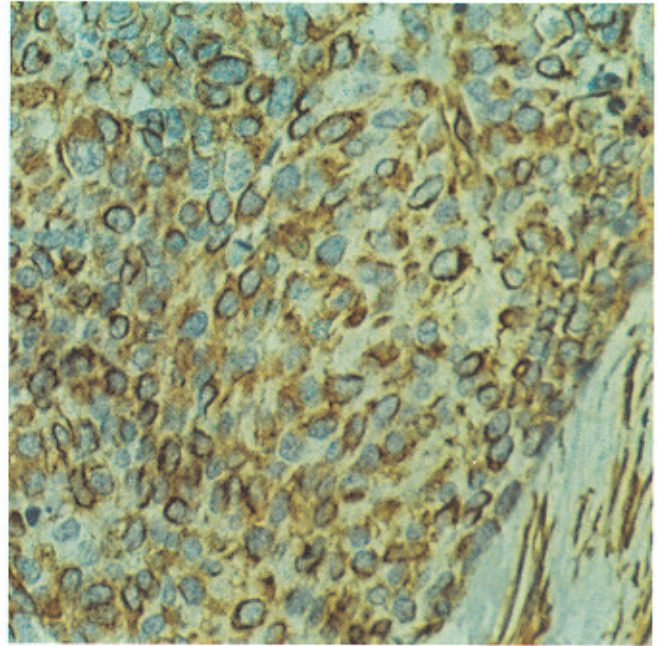


شکل ۶. رنگ پذیری سیتوپلاسم سلول‌های تومورال با مارکر دسمین. رنگ آمیزی ایمنوهیستوشیمی. درشت نمایی $\times 400$

بوده و توده‌های اقماری نیز در پریتونن به اندازه‌های متفاوت در حین لاپاراتومی مشاهده گردید. همچنین یافته‌های رادیوگرافیک، ضایعه رتروپریتونال مطرح شد که این جایگزینی تومور نسبت به سایر موارد گزارش شده کمتر مشاهده می‌شود.

در مردان، این تومور می‌تواند تونیکاواژینالیس و در زنان، تخمدان را نیز درگیر سازد [۴،۷]. اندازه تومور گاه تا ۴۰ سانتی‌متر نیز می‌رسد که اغلب سطح ناصاف داشته و قوام آن از نرم تا سفت براساس میزان دسموپلازی تومور متفاوت است و رنگ آن نیز خاکستری تا سفید با کانون‌های نکروز پراکنده و نواحی میکروئید است [۷،۵،۴،۱].

در نمای میکروسکوپی، تومور از تجمعات سلولی با حد مشخص در زمینه استرومای سلولار دسموپلاستیک تشکیل شده که می‌تواند مناظر تریایکولار نیز داشته باشد و در قسمت‌های محیطی، جزایر سلول‌های بازالوئید با منظره پرچینی مشاهده می‌شود [۷،۱]. سلول‌های تومورال، تقریباً یک اندازه با سیتوپلاسم اندک، حاشیه سلولی نامشخص و دارای هسته‌های گرد تا بیضی بدون هستک واضح می‌باشند. میتوز و سلول‌های نکروتیک منفرد، نسبتاً شایع می‌باشند [۳،۵،۷]. لازم به ذکر است که کلیه مشخصات میکروسکوپی فوق در تومور این بیمار مشاهده می‌شود. یافته‌های میکروسکوپی ناشایع عبارتند از: انکلوزیون‌های سیتوپلاسمی ائوزینوفیلیک با هستک کناری، وجود سلول‌های واکوئوله مشابه نگین انگشتری، مناظر شبه غددی و شبه روزت و توپول یا غده و یا کانون‌های کوچکی از پلئومورفیسم هسته‌ای. تهاجم به فضاهای عروق به خصوص لنفاتیک‌ها شایع بوده و گاهگاهی نیز گره‌های لنفی درگیر می‌شوند [۸،۷،۱]. یافته‌های ایمنو‌هیستوشیمی، مثبت بودن مارکرهای اپی‌تلیال به خصوص EMA و کراتین به صورت منتشر در سیتوپلاسم، مارکرهای عصبی چون NSE و Leu-7 و مارکرهای عضلانی چون دسمین و ویمنتین است



شکل ۷. رنگ پذیری سلول‌های تومورال و استرومای زمینه با مارکر ویمنتین. رنگ آمیزی ایمنو‌هیستوشیمی. درشت نمایی $400 \times$

بحث

تومور با سلول گرد کوچک دسموپلاستیک داخل شکمی (DSRCT) توموری است نادر و بسیار مهاجم که اغلب نوجوانان و بالغین جوان با متوسط سنی ۲۲ سال را مبتلا می‌نماید. این تومور در جنس مذکر شایع‌تر می‌باشد به طوری که شیوع آن در مردان ۴ برابر زنان است [۸،۷،۵،۱].

علائم اصلی بیماری، اتساع شکمی، درد، توده شکمی قابل لمس و یا توده لگنی بوده که گاهگاهی نیز با آسیت همراه است [۷]. در این بیمار علت اصلی مراجعه، اتساع شکمی و آسیت فراوان بوده که با توجه به درگیری اولیه رتروپریتونال در نوبت‌های اول بستری، توده قابل لمس وجود نداشته است. این تومور، غالباً به صورت یک توده بزرگ داخل شکمی به همراه توده‌های کوچک‌تر اقماری در پریتونن ظاهر می‌کند و هر قسمتی از پریتونن را می‌تواند درگیر نماید. جایگزینی تومور در نواحی رتروپریتونن کمتر اتفاق می‌افتد [۷،۲،۱]. در این بیمار، جایگزینی قسمت اعظم تومور در نواحی رتروپریتونال

- [2] Devaney, K., Intra-abdominal desmoplstic small round cell tumor of the peritoneum in a young man, *Ultrastract Pathol.*, 18 (1994) 89-98.
- [3] Fizazi, K. and Farthat, F., Ca125 and NSE as tumor markers for intra-abdominal desmoplastic small round cell tumors, *Br. J. Cancer*, 75 (1997) 8-15.
- [4] lian, C.T. and Yang, T.S., Intra-abdominal desmoplastic cell tumors, report of two cases, *Anticancer Drugs*, 7 (1996) 223-232.
- [5] Nathan, J.D., Gingalewsik, A., Intra-abdominal desmoplastic small round cell tumor, *J. Biol. Med.*, 72 (1999) 287-293.
- [6] Parker, L.P. and Duong, J.L., Desmoplastic small round cell tumor: report of a case presenting as a primary ovarian neoplasm, *Eur. J. Gynecol. Oncol.*, 23 (2002) 199-202.
- [7] Sternberg, S., *Dignostic surgical phatology*, Third Edition, 1999, pp:2424-2425.
- [8] Sabute, J.M. and Tortubia, S., Intra-abdominal desmoplastic small round cell tumor: a rare cause of peritoneal malignancy in yong people, *Eur. Radiol.*, 10 (2002) 817-819.
- [9] Takekawa, Y. and Ugajin, W., Pathologic, cytologic and immunohistochemical findings of an in a small round cell tumor in a 15 year-old male, *Pathol. Int.*, 50 (2000) 414-420.

[۹،۷،۳،۱]. در این تومور نیز مارکرهای سیتوکراتین، NSE، دسمین و ویمنتین مثبت بود.

سایر یافته‌ها عبارتند از: مثبت بودن سلول‌های تومورال با آنتی‌بادی EWS-WT1 chimeric protein Anti-WT1، چون تقریباً به صورت ثابت در تمامی این تومورها اتصال ژن سارکوم یوینگ در کروموزوم ۲۲ و ژن تومور ویلمز در کروموزوم ۱۱ دیده می‌شود T(p13,q12)11:22.

از نظر پیش‌آگهی، تومور بسیار مهاجم بوده و بیشتر از ۹۰٪ بیماران علی‌رغم درمان‌های جراحی شامل: Debulking، کموتراپی و رادیاسیون ظرف ۲-۱ سال می‌میرند [۸،۶]. این بیمار نیز در مدت کمتر از یک سال از شروع بیماری به علت گسترش وسیع تومور درگذشت.

نتیجه‌گیری

تومور با سلول گرد کوچک دسموپلاستیک داخل شکمی تومور نادری بوده که می‌تواند در تشخیص افتراقی آسیت با شروع ناگهانی در فرد جوان به خصوص با جنس مذکر و یا در تشخیص افتراقی تومورهای اولیه رتروپریتونن مطرح باشد؛ گرچه هر دو از یافته‌های ناشایع کلینیکی این تومور محسوب می‌شوند. همچنین با توجه به منومورف بودن سلول‌های تومورال و اندازه کوچک آنها امکان اشتباه با سلول‌ها مزوتلیال تحریکی در بررسی سیتولوژی مایع آسیت وجود داشته که توجه به شرح حال و یافته‌های فیزیکی فوق می‌تواند باعث دقت بیشتر پاتولوژیست در هنگام بررسی لام میکروسکوپی آسپیره مایع پریتونن گردد.

منابع

- [1] Rosai, J., *Ackerman surgical pathology*, 8th Edition, 1996 pp:2145-2147.

Case report

Intra-abdominal desmoplastic small- round cell tumor

V. Semnani* (M.D), A. Moradi (M.D)

Dept. of Pathology, School of Medical Sciences, Semnan University of Medical Sciences, Semnan, Iran

Intra- abdominal desmoplastic small-round cell tumor is rare Malignancy with a predilection for peritoneum of young males. Severe ascitis and retroperitoneum involmnet are uncommonclinical manifaistaon of this tumor.

The main manifestation of this tumor include abrupt abdominal distention, severe ascitis, dissemination of tumor in retroperitoneum and various peritoneum involmnet.

Keywords: Intra- abdominal; Desmoplastic; Small- round cell; Tumor

* Corresponding author. Fax: 0231-3331551; Tel: 0231-3332080