

بررسی اثرات هیستوپاتولوژیک کتامین با ماده نگه‌دارنده بر روی نخاع موش سفید آزمایشگاهی

محمد فروزش فرد^{۱*} (M.D)، وحید سمنانی^۲ (M.D)، بهپور یوسفی^۳ (Ph.D)، افشین مرادی^۴ (M.D)

۱- دانشگاه علوم پزشکی سمنان، دانشکده پزشکی، بیمارستان امیرالمؤمنین (ع)، گروه بی‌هوشی

۲- دانشگاه علوم پزشکی سمنان، دانشکده پزشکی، گروه پاتولوژی

۳- دانشگاه علوم پزشکی سمنان، دانشکده پزشکی، گروه آناتومی

۴- دانشگاه علوم پزشکی شهید بهشتی، دانشکده پزشکی، گروه پاتولوژی

چکیده

سابقه و هدف: درد، شایع‌ترین شکایت کلینیکی بیماران است. از جمله روش‌های کنترل درد، تزریق داروهای بی‌حس‌کننده موضعی، مخدرها و ... در فضای ساب‌آرآکنوئید می‌باشد. در سال‌های اخیر از کتامین نیز به روش داخل نخاعی استفاده می‌شود. مطالعات اولیه بر روی حیوانات موادی از آسیب سلول‌های عصبی و تغییرات نرونی به دنبال استفاده از کتامین داخل نخاعی را گزارش کرده‌اند و توصیه شده است تا بررسی بیش‌تر از تزریق کتامین داخل نخاعی در انسان خودداری شود. هدف از این مطالعه بررسی آسیب سلول‌های عصبی و تغییرات نرونی به دنبال استفاده از کتامین داخل نخاعی در مدل حیوانی می‌باشد.

مواد و روش‌ها: در این مطالعه اثر کتامین با ماده نگه‌دارنده با دو دوز مختلف بر روی نخاع موش سفید آزمایشگاهی ارزیابی شد. تعداد ۳۰ سر موش به‌طور تصادفی به ۳ گروه ده‌تایی تقسیم شدند. به گروه اول کتامین با ماده نگه‌دارنده با دوز $800 \mu\text{g}/\text{Kg}$ ، گروه دوم $1600 \mu\text{g}/\text{Kg}$ و به گروه سوم محلول نرمال سالین با حجم برابر در مخزن کم‌ری تزریق شد. موش‌ها پس از یک ماه، تحت بیهوشی با اتر کشته شده و اتوپسی شدند. طناب نخاعی خارج و تحت مطالعه بافت‌شناسی با رنگ آمیزی H&E و Luxol Fast blue با استفاده از میکروسکوپ نوری قرار گرفت. یافته‌ها: در بررسی میکروسکوپی، در هیچ یک از گروه‌های مورد مطالعه، ضایعات عصبی اعم از دمی‌لینزاسیون، دژنراسیون، واکوئولیزاسیون و یا التهاب سلولی مشاهده نشد.

نتیجه‌گیری: این بررسی نشان داد که تزریق داخل نخاعی کتامین با ماده نگه‌دارنده در موش سفید آزمایشگاهی سبب آسیب عصبی نمی‌شود و بی‌خطر به نظر می‌رسد.

واژه‌های کلیدی: موش آزمایشگاهی، کتامین، آسیب عصبی، تزریق نخاعی

مقدمه

عین حال، هیچ‌یک از این روش‌ها هنوز در عرضه یک مدل جامع که جواب‌گوی تنوع دریافت و پاسخ‌های درد باشد، موفق نبوده‌اند. در این میان برخی از روش‌های کنترل درد عبارتند از: استفاده سیستمیک از داروهای ضددرد، انجام بی‌حسی‌های موضعی، طب سوزنی، قطع راه‌های عصبی درد و

درد شایع‌ترین شکایت کلینیکی بیماران می‌باشد، غلبه بر آن تقاضای اغلب بیماران و مورد توجه بسیاری از محققان علوم زیستی و پزشکان بوده و هست. در بین روش‌های کنترل درد تاکنون راه‌های بسیاری مورد تحقیق قرار گرفته‌اند. در

* نویسنده مسئول. تلفن: ۰۲۳۱-۴۴۶۰۰۹۹، نمابر: ۰۲۳۱-۴۴۴۰۲۲۵، E-mail: mforozesh@sem-ums.ac.ir

تکنیک‌های داخل نخاعی مثل اپی‌دورال و یا اسپانیال.

در سال‌های اخیر یکی از روش‌های کنترل درد حین عمل جراحی و پس از انجام عمل، استفاده از تزریق کتامین در فضای اپی‌دورال و اسپانیال بوده است که خواص بی‌دردی قابل توجهی به همراه داشته است [۶،۹،۱۳].

کتامین آنتاگونیست انتخابی و غیررقابتی گیرنده N-methyl-D-aspartate (NMDA) است که قادر به مهار احساس درد در سطح نخاع می‌باشد [۱۲]. این دارو از مشتقات فن‌سیکلیدین است و خاصیت بی‌هوش‌کنندگی عمومی دارد که باعث جدا شدن تالاموس از سیستم لیمبیک می‌گردد. علاوه بر آن، کتامین یک ماده ضد درد-کاتالپتیک است که از نظر تئوری موجب بلوک گیرنده‌های درد در طناب نخاعی شده و بدون ایجاد دپرسیون تنفسی موجب بی‌دردی می‌گردد [۷،۱۱]. اما در شرایط وجود التهاب مکانیسم اثر آن متفاوت بوده و اثر ضد پردردی (Antihyperalgesic) دارد [۸].

کتامین احتمالاً به‌وسیله تعدادی از مکانیسم‌ها شامل واکنش متقابل با سیستم‌های کولیزژیک، آدرنژیک و سروتونرژیک عمل می‌کند. بعضی از مطالعات نشان می‌دهند که تزریق اپی‌دورال کتامین خاصیت ضد درد رضایت‌بخشی دارد، در صورتی‌که بررسی‌های دیگری نیز موجودند که این امر را تأیید نمی‌کنند. در مورد کاربرد اینتراتکال کتامین هم نظرات مشابهی وجود دارد. اثرات جانبی هم‌چون آرام‌بخشی، تاری دید، افزایش تعداد ضربان قلب، افزایش فشارخون و توهمات به دنبال مصرف کتامین به صورت اپی‌دورال گزارش شده‌اند. درباره توانایی‌های بالقوه کتامین برای ایجاد آسیب‌های نوروتوکسیک هنوز اتفاق نظر وجود ندارد [۱۱].

در حیوانات براساس مطالعات انجام شده گزارشاتی از آسیب‌های عصبی و تغییرات نورونی به دنبال استفاده از کتامین داخل نخاعی ثبت شده است. از جمله در یک مطالعه که در سال ۱۹۸۲ توسط Brock-Utne JG و همکارانش بر روی اثرات تزریق کتامین به‌صورت اینتراتکال همراه و بدون بنزتونیوم کلراید در میمون‌ها انجام شد، آزمایش میکروسکوپی

ادم را در تعدادی از ریشه‌های عصبی همه حیوانات مذکور نشان داد. در دو میمون که هر دو کتامین دریافت کرده بودند، تخریب (دزتراسیون) موضعی با نقص میلین و اکسوپلاسم در داخل یک ریشه عصبی منفرد مشاهده شد، در حالی‌که در گروه شاهد چنین تغییری مشاهده نشد [۳]. همین گروه در مطالعه دیگری که در سال ۱۹۸۲ بر روی بابون (Babon) انجام دادند، به ۴ تا از بابون‌ها کتامین با ماده نگه‌دارنده بنزتونیوم کلراید $0.1 \mu g/ml$ به‌صورت اینتراتکال تزریق کردند. گروه کنترل شامل دو بابون که سالیین اینتراتکال دریافت نمودند. پس از اتوپسی و بررسی بافت شناسی، ضایعات ماکروسکوپیک ملاحظه نشد؛ ولی بررسی میکروسکوپی، ادم را در تعدادی از رشته‌های عصبی آن‌ها نشان داد. با توجه به مشاهده ادم در گروه شاهد چنین نتیجه‌گیری شد که به‌نظر می‌رسد تزریق کتامین داخل نخاعی بی‌خطر باشد [۲]. در سال ۱۹۸۳ در مطالعه‌ای که توسط Ahuja BR بر روی اثر بی‌دردی کتامین داخل نخاعی با دوزهای مختلف در Rat انجام شد، ۳ مورد مرگ ظرف مدت کوتاهی بعد از تزریق اینتراتکال در موش‌ها ملاحظه گردید. آزمایشات میکروسکوپی از طناب‌های نخاعی و ریشه‌های عصبی، ظهور واکوئل‌هایی را در گانگلیون ریشه خلفی نشان داد و سایر موش‌ها تغییرات هیستوپاتولوژیک واضحی را نشان ندادند [۱]. در سال ۱۹۹۹ در مطالعه‌ای که توسط اراندو و همکاران انجام گردید، برای بررسی سمیت حاد، کتامین زیر عنکبوتیه‌ای در خوک به‌صورت دوزهای تکراری تزریق گردید. بعد از ۳۵ روز اتوپسی و بررسی طناب نخاعی انجام شد. همه دوزهای کتامین مستقیماً بی‌حسی جلدی و بلوک حرکتی ایجاد کرده بودند؛ بررسی هیستوپاتولوژیک هیچ‌گونه اثر نوروتوکسیک را برای کتامین بدون ماده نگه‌دارنده نشان نداد. کتامین همراه با ماده نگه‌دارنده سمیت نورونی داشت و ماده نگه‌دارنده به تنهایی یک اثر سمیت متوسط نورونی ایجاد نمود. از این مطالعه چنین نتیجه‌گیری شد که از نظر کلینیکی تزریق کتامین زیرعنکبوتیه‌ای بدون ماده نگه‌دارنده در خوک یک بی‌هوش‌کننده مطمئن و مؤثر است و اثرات قطعی سمیت

روش مطالعه هیستوپاتولوژیک. پس از یک ماه موش‌ها جهت انجام مطالعه هیستوپاتولوژیک کشته شده و طناب نخاعی و ریشه‌های آن در عرض ۳۰ دقیقه خارج گردید و به مدت ۴۸ ساعت در محلول فیکساتور فرمالین ۱۰٪ قرار داده شد. پس از آن برش‌های موازی ۰/۵ سانتی متری تهیه و پس از انجام مراحل پاساژ بافتی تهیه بلوک پارافین، برش‌های ضخیم ۱۰۰ میکرون برای تعیین میزان فیبرهای عصبی میلین‌دار ماده سفید و برش‌های ۱۵ میکرون برای بررسی ضایعات میکروسکوپی نخاع تهیه گردید.

لام‌های تهیه شده با رنگ آمیزی H&E و Luxol Fast blue آماده [۸] و با استفاده از میکروسکوپ نوری از نظر آسیب حاد نرونی، دژنراسانس طناب نخاعی، نکروز، کاپیتاسیون، شواهد دمیلینزاسیون، ریمیلینزاسیون، ادم پری‌نورال و گلیکوز واکنشی در گروه مطالعه توسط دو نفر پاتولوژیست، بدون اطلاع از داروی تزریقی در هر گروه مورد بررسی قرار گرفت.

روش تجزیه و تحلیل اطلاعات. جهت تجزیه و تحلیل داده‌ها از آزمون χ^2 استفاده شده است.

نتایج

در بررسی هیستولوژیک از لام‌های تهیه شده، نتایج زیر به دست آمد:

گروه اول (کتامین با دوز $800 \mu g / Kg$).
نکروز، خونریزی، ادم، شواهد دژنراسانس، واکوتلیزاسیون در هیچ‌یک از موش‌ها دیده نشد. (تصویر ۱)

گروه دوم (کتامین با دوز $1600 \mu g / Kg$).
شواهدی از آسیب رشته‌های عصبی چون دژنراسانس، واکوتلیزاسیون، نکروز و خونریزی در هیچ‌یک از موش‌ها دیده نشد. (تصویر ۲)

نورونی را بروز نمی‌دهد [۶]. یافته‌های بافت‌شناسی در یک بیمار که به مدت طولانی کتامین را به صورت اینتراتکال دریافت می‌کرد نشان‌دهنده واسکولیت لنفوسیتیک در نخاع و لیتومنژ بدون شواهد بالینی نقص عصبی بود [۱۲]. در عین حال، هنوز هم از کتامین در موارد متعددی برای ایجاد بی‌دردی به صورت تزریق اپی‌دورال و اسپینال استفاده می‌شود ولی گزارشات بیش‌تری از مطالعه جهت بررسی عوارض احتمالی صورت نگرفته است. با توجه به گزارشات آسیب‌های عصبی، توصیه شده که در حال حاضر از تزریق کتامین داخل نخاعی در انسان تا ارائه نتایج قطعی با انجام مطالعات بیش‌تر خودداری گردد [۷، ۱۱].

در این بررسی سعی شده است که با انجام مطالعه بر روی موش سفید بزرگ آزمایشگاهی به ملاحظه خطرات احتمالی روش ذکر شده بپردازیم.

مواد و روش‌ها

حیوانات. این مطالعه بر روی ۳۰ سر موش سفید بزرگ آزمایشگاهی انجام شد که در شرایط یکسان (۱۲ ساعت تاریکی و ۱۲ ساعت روشنایی و با درجه حرارت $33^{\circ}C$) نگاه‌داری شدند.

گروه‌های آزمایش. موش‌ها به‌طور تصادفی در سه گروه ۱۰ تایی قرار گرفتند. به گروه اول $800 \mu g / Kg$ ، به گروه دوم $1600 \mu g / Kg$ کتامین با ماده نگه‌دارنده [۱] و به گروه سوم (شاهد) محلول سالین با حجم برابر به صورت اینتراتکال تزریق شد.

روش تزریق. برای انجام تزریق موش‌ها با 25 mg کتامین داخل صفاقی بی‌هوش شدند و در پوزیشن لاترال تزریق داخل نخاعی در مخزن کمری با سوزن شماره ۲۵ و سرنگ انسولین انجام گردید. (محل قرارگرفتن سوزن در فضای ساب‌آراکینوئید با اسپیراسیون مایع مغزی-نخاعی تأیید شد).

بحث و نتیجه گیری

نتایج حاصل از این مطالعه نشان داد که تزریق داخل نخاعی کتامین با ماده نگه دارنده بنزاتینوم کلراید در هیچ یک از موش‌های سفید آزمایشگاهی آسیب عصبی ایجاد نمی‌کند. مطالعات متعددی اثر بی‌دردی کتامین را بر روی حیوان و انسان به اثبات رسانیده است [۹، ۱۳، ۱۴] و معتقدند که کتامین با تأثیر بر روی گیرنده‌های اویپوئیدی و نیز واکنش سیستم‌های کولینرژیک، آدرنرژیک و سروتونینرژیک باعث ایجاد بی‌دردی می‌شود [۱۱].

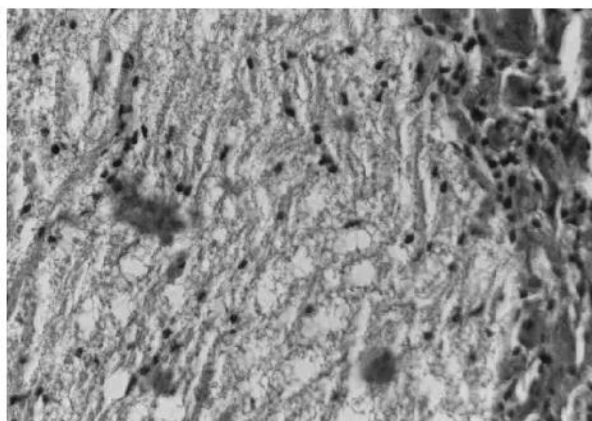
سؤال اساسی این است که چرا نتایج حاصل از این مطالعه با بعضی مطالعات، یکسان و با برخی دیگر متفاوت است. جواب این سؤال را از جوانبی که می‌تواند باعث این تناقض در نتایج شود بررسی می‌کنیم.

۱- تکنیک و روش انجام مطالعه. آقای Ahaja و

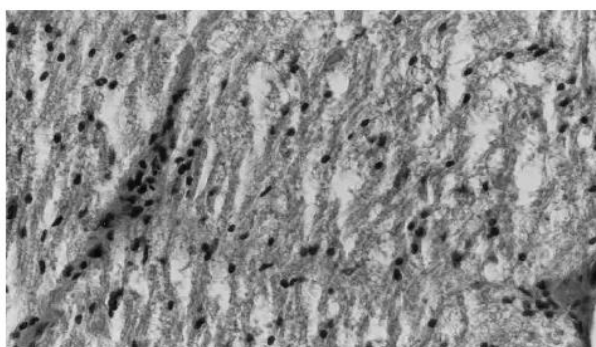
همکاران برای تزریق دارو در فضای ساب‌آراکتوئید، انسزیونی در ناحیه پشت گردن موش داده و از این محل کاتتری وارد فضای ساب‌آراکتوئید کرده و دارو را تزریق کردند. در بررسی میکروسکوپی انجام شده، تعدادی از نمونه‌ها، هم در گروه شاهد و هم در گروه مورد ادم خفیف در ریشه‌های عصبی گزارش کرده و در پایان اشاره کردند که احتمالاً ترومای ناشی از تکنیک، عامل بسیار مهمی در آسیب عصبی است [۱]. در مطالعه آقای Brock و همکاران نیز که بر روی میمون انجام شد، ادم در تعدادی از ریشه‌های عصبی مشاهده شد [۳] و باز هم آسپیراسیون مایع CSF در حیوان را مشکل دانسته و تروما را به‌عنوان یک عامل مؤثر در نظر گرفته است. اما در مطالعه ما، با توجه به تکنیک و محل تزریق، روش، کاملاً بی‌خطر بوده و احتمال آسیب عصبی ناشی از تروما تقریباً به صفر رسید و عدم مشاهده آسیب عصبی به این علت، دور از انتظار نبود.

۲- نقش ماده نگه دارنده. بنزاتینوم کلراید به‌عنوان

ماده نگه دارنده با دوز 1mg/1ml- به کتامین افزوده می‌شود. این فرضیه که کتامین ممکن است عامل نروتوکسینی باشد از



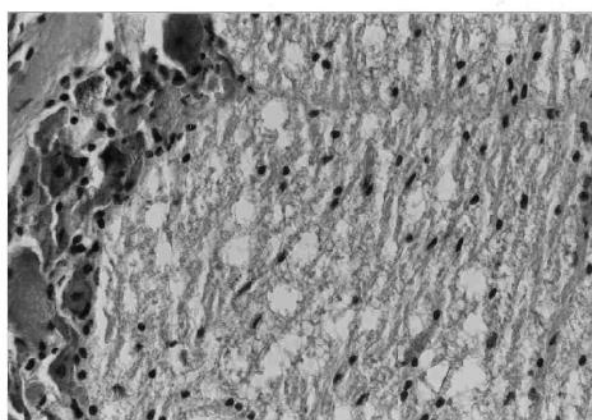
تصویر ۱. نمونه‌ای از نمای میکروسکوپی طناب نخاعی موش‌های گروه ۱ (۸۰۰ µg / Kg کتامین). شواهدی از نکروز، خونریزی، ادم، شواهد دژنراسانس، واکولیزاسیون مشاهده نمی‌شود. بزرگ‌نمایی: ×۱۰۰



تصویر ۲. نمونه‌ای از نمای میکروسکوپی طناب نخاعی موش‌های گروه ۲ (۱۶۰۰ µg / Kg کتامین). شواهدی از آسیب رشته‌های عصبی چون دژنراسانس، واکولیزاسیون، نکروز و خونریزی مشاهده نمی‌شود. بزرگ‌نمایی: ×۱۰۰

گروه سوم (گروه شاهد). در مطالعه بافت‌شناسی گروه

شاهد نیز شواهد میکروسکوپی آسیب عصبی دیده نشد.



تصویر ۳. نمونه‌ای از نمای میکروسکوپی طناب نخاعی موش‌های گروه ۳ (شاهد). شواهد میکروسکوپی آسیب عصبی مشاهده نمی‌شود. بزرگ‌نمایی: ×۱۰۰

۳- استفاده در انسان. مطالعات متعددی اثر بی‌دردی تزریق داخل نخاعی کتامین با ماده نگه‌دارنده در انسان را به اثبات رسانیده است [۱۴،۱۳،۹] و گزارشی از عارضه عصبی جدی حاد یا مزمن در انسان گزارش نشده است که این مطلب نیز تأیید کننده نتایج مطالعه ما است.

به‌طور کلی مطالعه ما نشان می‌دهد که تزریق داخل نخاعی دوز منفرد کتامین با ماده نگه‌دارنده در موش سفید آزمایشگاهی آسیب عصبی قابل بررسی با میکروسکوپ نوری ایجاد نمی‌کند.

منابع

- [1] Ahuja BR. Analgesic effect of intrathecal ketamine in rats. *Br J Anaesth*, 1983; 55(10):991-5.
- [2] Brock-Utne JG, Kallichurum S, Mankowitz E, Maharaj RJ, Downing JW. Intrathecal ketamine with preservative - histological effects on spinal nerve roots of baboons. *S Afr Med J*, 1982; 61(12):440-1.
- [3] Brock-Utne JG, Mankowitz E, Kallichurum S, Downing JW. Effects of intrathecal saline and ketamine with and without preservative on the spinal nerve roots of monkeys. *S Afr Med J*, 1982; 61(10):360-1.
- [4] Cotran RS, Kumar V, Robbins SL. (editors). *Robbins Pathologic Basis of Disease*, 4th ed. Philadelphia: WB Saunders Co. 1989. p.1426-1433.
- [5] *Dorland's illustrated medical dictionary*. 28th edition. Philadelphia: W.B. Saunders Co., 1994.
- [6] Errando CL, Sifre C, Moliner S, Valia JC, Gimeno O, Minguez A, et al. Subarachnoid ketamine in swine--pathological findings after repeated doses: acute toxicity study. *Reg Anesth Pain Med*, 1999; 24(2):146-52.
- [7] Gebhardt B. Pharmacology and clinical results with peridural and intrathecal administration of ketamine. *Anaesthetist*, 1994; 43 Suppl 2:S34-40.
- [8] Kawamata T, Omote K, Sonoda H, Kawamata M, Namiki A. Analgesic mechanisms of ketamine in the presence and absence of peripheral inflammation. *Anesthesiology*, 2000; 93(2):520-8.
- [9] Lin TC, Wong CS, Chen FC, Lin SY, Ho ST. Long-term epidural ketamine, morphine and bupivacaine attenuate reflex sympathetic dystrophy neuralgia. *Can J Anaesth*, 1998; 45(2):175-7.
- [10] Malinovsky JM, Lepage JY, Cozian A, Mussini JM, Pinaud M, Souron R. Is ketamine or its preservative responsible for neurotoxicity in the rabbit? *Anesthesiology*, 1993; 78(1):109-15.
- [11] Miller RD (editor). *Anaesthesia*. 5th ed, Philadelphia: Churchill living stone co. 2000.
- [12] Stotz M, Oehen HP, Gerber H. Histological findings after long-term infusion of intrathecal ketamine for chronic pain: a case report. *J Pain Symptom Manage*, 1999; 18(3):223-8.
- [13] Wong CS, Lu CC, Cherng CH, Ho ST. Pre-emptive analgesia with ketamine, morphine and epidural lidocaine prior to total knee replacement. *Can J Anaesth*, 1997; 44(1):31-7.
- [14] Wu CT, Yeh CC, Yu JC, Lee MM, Tao PL, Ho ST, et al. Pre-incisional epidural ketamine, morphine and bupivacaine combined with epidural and general anaesthesia provides pre-emptive analgesia for upper abdominal surgery. *Acta Anaesthesiol Scand*, 2000; 44(1):63-8.

ابتدا مورد توجه بوده است و بر این اساس در بیش‌تر مطالعات انجام شده، از هر دو نوع کتامین با و بدون ماده نگه‌دارنده استفاده شده است. آقای Brock و همکاران در سال ۱۹۸۲ دو مطالعه مجزا یکی بر روی Baboon و دیگری بر روی میمون انجام دادند [۲،۳]. در مطالعه اول فقط از کتامین با ماده نگه‌دارنده استفاده گردید و به‌جز ادم سلولی که در تمام گروه‌ها مشاهده شد، آسیب عصبی جدی مشاهده نگردید. در مطالعه دوم هم از کتامین با ماده نگه‌دارنده و هم بدون ماده نگه‌دارنده استفاده شد و این‌بار در دو میمون، دژنراسیون موضعی و دمیلبینزاسیون عصبی در یک ریشه عصبی مشاهده گردید، که یکی از گروه کتامین با ماده نگه‌دارنده و دیگری از گروه کتامین بدون ماده نگه‌دارنده بود.

مطالعه کامل‌تر در این زمینه، تحقیق آقای Errando و همکاران است که بر روی خوک انجام شده است. آن‌ها کتامین با و بدون ماده نگه‌دارنده و نیز ماده نگه‌دارنده بنزاتینیوم کلراید به تنهایی در فضای ساب‌آرکانوئید خوک به مدت ۷ روز متوالی تزریق کردند. مطالعات بافت‌شناسی نشان داد که کتامین بدون ماده نگه‌دارنده نروتوکسیتهی ایجاد نمی‌کند و کتامین با ماده نگه‌دارنده آسیب نرونی خفیف و ماده نگه‌دارنده بنزاتینیوم کلراید، نروتوکسیتهی متوسط ایجاد می‌کند [۶]. نکته‌ای که در مطالعه ما حائز اهمیت است این که تزریق دوز منفرد کتامین، حتی با ماده نگه‌دارنده نروتوکسیتهی ایجاد نکرده است و با در نظر گرفتن نتایج مطالعه آقای Errando شاید دوزهای مکرر باعث آسیب شود.

در مطالعه Malinovsky و همکاران، Chlorobutanol به عنوان ماده نگه‌دارنده کتامین به صورت Intrathecal تزریق گردید. نتایج این مطالعه نشان داد که تزریق کتامین بدون ماده نگه‌دارنده فاقد عوارض می‌باشد، اما تزریق Chlorobutanol به تنهایی و نیز همراه با کتامین منجر به ضایعات متعدد در طناب نخاعی می‌شود و باید از تزریق این ماده به صورت Intrathecal خودداری شود [۱۰].