

(گزارش موردی)

## گزارش یک مورد پاسخ چشم‌گیر پان‌یوئیت مقاوم بیماری بهجت به درمان

### کوتاه مدت با Infiximab و به‌دنبال آن Cellcept

جمیله مقیمی<sup>۱\*</sup> (M.D)، غلامرضا دارایی<sup>۲</sup> (M.D)

۱- دانشگاه علوم پزشکی سمنان، بیمارستان فاطمیه، گروه داخلی

۲- دانشگاه علوم پزشکی سمنان، بیمارستان امیرالمومنین (ع)، گروه چشم پزشکی

#### چکیده

بیماری بهجت یک سندرم واسکولیتی با درگیری چند ارگان است که دارای تریاد کلینیکی آفت‌های دهان و زخم‌های تناسلی و درگیری چشمی می‌باشد. درگیری چشمی بیماری بهجت می‌تواند به سمت از دست رفتن سریع بینایی پیش برود.

این گزارش در رابطه با معرفی یک مرد ۴۰ ساله با درگیری چشمی دوطرفه و شدید (پان‌یوئیت مقاوم به درمان) می‌باشد که ما جهت کنترل آن Infiximab را شروع کردیم و بعد از اولین تزریق وریدی پاسخ افتالمولوژیک قابل ملاحظه‌ای مشاهده شد. بعد از سومین تزریق جهت بیمار Cellcept شروع شد. ۱۴ ماه بعد از آخرین تزریق وریدی Infiximab وضعیت بیمار همچنان ثابت مانده است.

#### واژه‌های کلیدی: پان‌یوئیت، بیماری بهجت، Infiximab، Cellcept

#### مقدمه

بیماری بهجت یک بیماری واسکولیتی با درگیری چند ارگان بدون اتیولوژی مشخص می‌باشد که دارای تریاد کلینیکی زخم‌های آفتی دهان-زخم‌های تناسلی و درگیری چشمی می‌باشد [۱]. یوئیت بیماری بهجت ممکن است به درمان کورتیکواستروئید و ایمونوساپرسیو مقاوم بوده و در ۱۰٪ تا ۲۵٪ موارد پیشرفت سریعی به سمت کوری دارد. در سالیان اخیر ترکیبات مهارکننده فاکتور نکروزان تومور آلفا (anti-TNF- $\alpha$ ) در درمان یوئیت شدید جایگاه ارزشمندی پیدا کرده‌اند و Infiximab (یکی از انواع آنتی‌بادی‌های منوکلونال ضد TNF- $\alpha$ ) در درگیری مقاوم چشمی بیماری بهجت بسیار مفید است [۱۱-۲]. مطالعات متعددی نیز وجود

دارند که Cellcept (Mycophenolate mofetil) را به عنوان یک داروی ایمونوساپرسیو در کنترل بیماری معرفی می‌کنند [۱۵-۱۲]. تا آنجائی که ما می‌دانیم هیچ گزارشی از درمان کوتاه مدت با Infiximab و به‌دنبال آن جایگزینی با Cellcept گزارش نشده است و این اولین گزارش در این زمینه است.

#### گزارش مورد

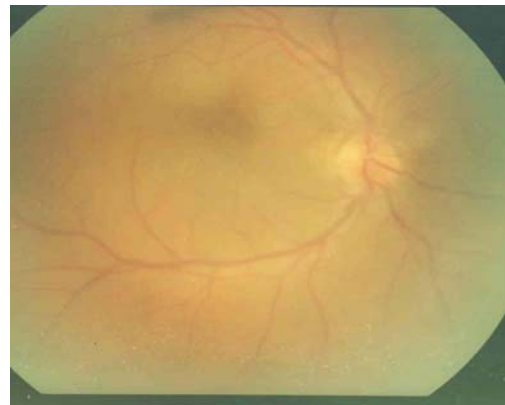
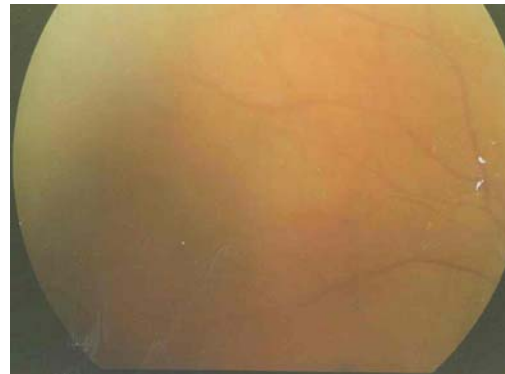
بیمار یک مرد ۴۰ ساله با سابقه بیماری بهجت همراه با آفت‌های مکرر دهان و دستگاه تناسلی و ضایعات پوستی و درگیری مفاصل و درگیری شدید چشمی دو طرفه می‌باشد. درگیری چشمی وی (پان‌یوئیت) به درمان مرسوم با میزان

بوده و به دنبال آن نیز از Cellcept استفاده نشده است. در بیمار ما بعد از دوز سوم ادامه درمان با Cellcept انجام شد و هیچ عودی نیز در طی ۱۴ ماه پیگیری مشاهده نشده است. تاثیر مناسب این دو دارو به طور جداگانه در پان یوئیت مقاوم در مطالعات متعددی [۱۵-۲] اشاره شده است ولی در بیمار ما درمان با هر دو دارو سبب خاموشی بیماری شد. مشاهدات ما اختلاف اثر Cellcept را با سایر داروهای ایمونوساپرسیو برجسته می‌کند. در یک آنالیز گذشته‌نگر درمان با Infliximab (هر ۸ هفته بلا انقطاع) را با پاسخ طولانی چشمی همراه می‌داند [۲]. بعضی از محققین مطرح کردند که دوز نهایی، مدت و نحوه تجویز این دارو باید استاندارد شود [۲، ۱۰]. متأسفانه مهم‌ترین فاکتور در عدم استفاده از این دارو قیمت آن می‌باشد [۴] و در تجربه ما استفاده از یک داروی ایمونوساپرسیو دیگر مثل Cellcept از استفاده طولانی مدت Infliximab جلوگیری می‌کند. البته مشاهدات بیشتری در این زمینه باید انجام شود.

## منابع

- [1] Barri J, Fessler. Behcet's Syndrome. In: William J.koopman, Larry W. Moreland, Editors. Arthritis and Allied Conditions. 15th ed. Philadelphia: Lippin Cott William & wilkins. 2005; p 1835-1844.
- [2] Bodaghi B, Bui Quoc E, Wechsler B, Tran TH, Cassoux N, Le Thi Huong D. and et al. Therapeutic Use of Infliximab in Sight threatening uveitis: retrospective analysis of efficacy, safety and limiting factors. Ann Rheum Dis 2005; 64: 962-964.
- [3] Niccoli L, Nannini C, Benucci M, Chindamo D, Cassara E, Salvarani C. and et al. Long-Term efficacy of infliximab in refractory posterior uveitis of Behcet disease: a 24-month follow-up study. Rheumatology 2007; 46: 1161-1164.
- [4] Murray PI. and Sivaraj RR. Anti-TNF-alpha therapy for uveitis: Behçet and beyond. Eye 2005; 19: 831-833.
- [5] Tugal-Tutkun I, Mudun A, Urgancioglu M, Kamali S, Kasapoglu E, Inanc M. and Gul A. Efficacy of infliximab in the treatment of uveitis that is resistant to treatment with the combination of Azathioprine, Cyclosporine, and Corticosteroid in Behcet's disease. Arthritis Rheum 2005; 52: 2478-2484.
- [6] Estrach C, Mpfu S. and Moots RJ. Behcet's syndrome: response to infliximab after failure of etanercept. Rheumatology 2002; 41: 1213-1214.
- [7] Rozen baum M, Rosner I, Portnoy E. Remission of Behcet syndrome with TNF- $\alpha$  blocking treatment. Ann Rheum Dic 2002; 61: 283-284.
- [8] Sfrikakis PP, theodossiadis PG, katsiari CG, Kaklamanis P. and Markomichelakis NN. Effect of infliximab on sight - threatening panuveitis in Behcet's disease. Lancet 2001; 358: 295-296.
- [9] Tognon S, Graziani G. and Marcolongo R. Anti-TNF-alpha Therapy in seven patients with Behcet's Uveitis: advantages and controversial aspects. Ann NY Acad Sci 2007; 1110: 474-484.
- [10] Wechsler B, Sable-Fourtassou R, Bodaghi B, Huong DLT, Cassoux N, Badelon I. and et al. Infliximab in refractory uveitis due to Behcet's disease. Clin exp rheumatol 2004; 22: 14-16.

بالای استروئید و داروهای ایمونوساپرسیو (آزاتیوپرین-تئورال-سیکلوفسفامید) طی ۱۵ ماه مقاوم بود و ما جهت کنترل آن برای بیمار Infliximab (سه میلی‌گرم برای هر کیلوگرم وزن بدن) در هفته‌های ۸-۴-۰ (سه دوز) همراه با Azathioprine (۱۵۰ میلیگرم روزانه) شروع کردیم. پاسخ افتالمولوژیک کاملی به محض تجویز اولین دوز مشاهده شد (شکل ۱). بعد از سومین تزریق وریدی جهت بیمار داروی Cellcept (۲ گرم خوراکی روزانه) شروع شد و Infliximab قطع شد. بعد از ۱۴ ماه از آخرین تزریق وریدی بیمار هیچ مشکل چشمی ندارد و معاینه افتالمولوژیک نیز تغییری نکرده است.



شکل ۱. پاسخ کامل پان یوئیت مقاوم به درمان بیماری بهجت بعد از اولین دوز Infliximab، (گرافی قبل از درمان به علت تاری شدید و محو بودن در دسترس نیست)

## بحث و نتیجه گیری

مطالعات قبلی [۱۰-۲] پاسخ دراماتیک به Infliximab را گزارش کرده‌اند ولی میزان مصرف آن طولانی‌تر (۲۲-۷ ماه)

plasma concentrations of mycophenolate mofetil in patients with uveitis. *J clin pharm ther* 2004; 29: 53-58.

[154] Zierhut M, Stübiger N, Aboalchamat W, Landenberger H, Bialasiewicz AA, and Engelmann K. Immunosuppressive treatment with Mycophenolate mofetil (CellCept) in the therapy of uveitis. *Der Ophthalmologe* 2001; 98: 647-651.

[15] Larkin G. and Lightman S. Mycophenolate mofetil. A useful immunosuppressive in inflammatory eye disease. *Ophthalmology* 1999; 106: 370-374.

[11] AL Braiki AS: Efficacy of anti-TNF drugs in severe uveitis. *IOVS* 45:Suppl. 1 U983, 2004

[12] Siepmann K, Huber M, Stübiger N, Deute C. and Zierhut M. Mycophenolate mofetil is a highly effective and safe immunosuppressive agent for the treatment of uveitis: a retrospective analysis of 106 patients. *Graefes Arch Clin Exp Ophthalmol* 2006; 244: 788-794.

[13] Llinares-tello F, Hernandez-prats C, Munoz-Ruiz C, Selva-Otaola J. and Ordovas-Baines JP. Monitoring trough

*(Case Report)***A case report on dramatic response of refractory panuveitis of Behcet disease to short-term therapy with Infliximab followed by Cellcept**Jamileh Moghimi (M.D)<sup>\*1</sup>, Gholamreza Daraee (M.D)<sup>2</sup>*1- Dept. of Internal Medicine, Fatemeh Hospital, Semnan University of Medical Sciences, Semnan, Iran**2-Dept. of Ophthalmology, Amiralmomenin Hospital, Semnan University of Medical Sciences, Semnan, Iran*

(Received: 31 May 2009 Accepted: 22 Jun 2009)

Behcet disease (BD) is a multisystem vasculitic syndrome with clinical triad of oral aphthous ulcer, genital ulcer, and eye involvement. Uveitis of BD may be particularly resistant to corticosteroids and immunosuppressants with a rapid progression to loss of vision in 10-25% of the cases. In recent years, Infliximab is a very useful drug for refractory eye involvement of BD and some studies recommend Cellcept for this reason.

Here, we reported a 40 years old man with known BD, referred to our Clinic with severe bilateral panuveitis. His eye involvement was refractory to conventional therapy in 15 months follow-up; then he was switched to Infliximab, in an attempt to control his disease. Infliximab (3mg/kg) was given at 0, 4, 8 weeks (three doses) together with Azathioprin. Very soon after the first infusion, we have found a remarkable ophthalmologic response. We have prescribed Cellcept after the third infusion and discontinued Azathioprin and Infliximab. 14 months after the last infusion, no significant changes were found in ophthalmologic examination. Our observation highlights a difference in the effect of Cellcept in panuveitis of BD.

**Key words:** Panuveitis, Behcet disease, Cellcept, Infliximab

---

\* Corresponding author: Fax: +98 231 3322242; Tel: : +98 231 3328017  
moghimi\_jam@yahoo.com