

(گزارش موردی)

## گزارش یک مورد نادر شکستگی دررفتگی هیپ همراه شکستگی

### سابتروکانتریک همان سمت در یک کودک ۴ ساله

علیرضا موسویان<sup>۱</sup> (M.D)، محمدحسین طرازجمشیدی<sup>۱</sup> (M.D)، حامی اشرف<sup>۲</sup> (M.D)، جعفر رضازاده<sup>۱</sup> (M.D)، علی بیرجندی‌نژاد<sup>۱\*</sup> (M.D)

۱- دانشگاه علوم پزشکی مشهد، بیمارستان شهید کامیاب، مرکز تحقیقات ارتوپدی و تروما، گروه جراحی ارتوپدی

۲- بیمارستان رضوی مشهد، واحد پژوهش

#### چکیده

دررفتگی تروماتیک هیپ (THD) یک آسیب ناشی از اطفال محسوب می‌شود و کم‌تر از ۵ درصد دررفتگی‌های اطفال را تشکیل می‌دهد و البته یک اورژانس ارتوپدی می‌باشد. مکانیسم این دررفتگی در زیر ۶ سال ترومای با انرژی کم و در بالای ۶ سال تروما با انرژی بالا می‌باشد و دررفتگی‌های خلفی شایع‌تر گزارش شده است. یکی از ضایعات شایع همراه با دررفتگی هیپ در کودکان آسیب دیواره خلفی استابولوم است؛ به دلیل این‌که ایجاد دررفتگی در هیپ اطفال با انرژی کم ایجاد می‌شود، دررفتگی همراه با شکستگی ستون‌های استابولوم بسیار نادر است و موارد کمی از همراهی دررفتگی هیپ با شکستگی شفت‌فمور در زیر ۶ سال گزارش شده است. هدف از این مطالعه گزارش یک مورد نادر دررفتگی خلفی هیپ همراه با شکستگی سابترکانتریک و ستون قدامی استابولوم همان سمت بود. به دلیل آسیب‌های همراه شدید ریداکشن بسته در اورژانس ممکن نشد و جراحی نیز با تاخیر ۴۸ ساعته، شامل ریداکشن هیپ و حذف لیگامان گرد و فیکساسیون شکستگی سابتروک با پلاک ۳/۵ انجام شد.

در پی‌گیری به مدت شش ماه که به دلیل آسیب‌های وسیع همراه در ICU صورت گرفت، محدوده حرکتی خوب و علائم جوش خوردن در رادیوگرافی مشهود بود. در پی‌گیری ۱۵ ماه بعد حال عمومی خوب و تغییرات احتمالی نکرروز آواسکولار مشاهده نشد.

واژه‌های کلیدی: دررفتگی مفصل ران، شکستگی‌های استخوان لگن، کودک پیش دبستانی

#### مقدمه

هیپ یک مفصل سینوویال با پای‌داری اولیه بالا است که با عضلات و لیگامان‌ها تقویت می‌شود. البته پای‌داری استخوانی و لیگامانی در اطفال به دلیل رشد کم استابولوم و لاکسیتی لیگامانی کم‌تر از بالغین است که شایع‌ترین تظاهر آن تمایل به دررفتگی خلفی می‌باشد. سایر انواع دررفتگی و نیز

شکستگی‌ها بسیار نادر است [۱].

برای ایجاد یک دررفتگی خلفی میزان بالای نیرو در حالت فلکشن هیپ و زانو باید به ران وارد شود و اگر میزان فلکشن هیپ کافی نباشد به جای یک دررفتگی خالص باعث یک شکستگی دررفتگی در هیپ خواهد شد. دررفتگی هیپ معمولاً به دنبال تصادفات وسایل نقلیه،

سابتروک کانتریک با کامیونشن مدیال و دررفتگی خلفی هیپ و نیز شکستگی استابولوم مشهود بود (شکل ۳).

در ناحیه شکستگی-دررفتگی زخم باز وجود نداشت. اما دگلاوینگ بسته وسیع نسج نرم و اکیموز گسترده مشهود بود. بیمار انگشتان پای چپ را به خوبی حرکت نمی داد. ابتدا سعی در ریداکشن بسته تحت مانیوتورینگ بی هوشی شد که متأسفانه موفق آمیز نبود و بیمار آماده عمل اورژانس ارتوپدی شد.

طبق سی تی سر و گردن فمور سالم و شکستگی دیواره قدامی استابولوم مشهود بود (شکل ۴). دو روز بعد از حادثه امکان جراحی ارتوپدی میسر شد. بیمار در پوزیشن لترال تحت اپروچ خلفی کوخر قرار گرفت (شکل ۵).

در محل عمل دگلاوینگ بسته شدید با هماتوم فراوان مشهود بود. عضلات اکسترنال روتاتور کاملاً پاره و عصب سیاتیک با حفظ امتداد کنتوزیون داشت و تحت فشار سر در رفته بود. کپسول خلفی پاره و اینترپوز بود که با کنار زدن آن و دبریدمان لیگامان ترس پاره ریداکشن باز انجام شد. با امتداد دادن همان انسزیون در لترال هیپ شکستگی سابتروکانتریک با پلاک ال سی بی شش سوراخه و دو پیچ در قطعه پروگزیمال گردن فیکس گردید (شکل ۶).

بعد عمل بیمار به دلیل آسیب های همراه به مدت ۱۵ روز مجدد در ICU بستری شد و در این مدت فیزیوتراپی اندام ها انجام شد. آسیب دگلاوینگ به تدریج به سمت نکروز پوستی وسیع پیشرفت که به دلیل عدم سوار شدن عفونت با گرفت پوستی ضخامت پارشیل از شکم درمان شد. در پی گیری ۶ ماهه حرکات فعال هیپ کامل و وزن گذاری بدون کمک برای بیمار به دست آمد.

در آخرین فالوآپ بیمار ۱۵ ماه بعد ترخیص، حال عمومی بیمار خوب بود و وی از نتایج جراحی رضایت کامل داشت. در راه رفتن بدون وسایل کمکی و بالا رفتن از پله ها به جز لنگشی خفیف مشکلی نداشت و هیچ گونه دردی را نیز ذکر نمی کرد. بیمار در انجام کارهای روزانه مانند پوشیدن کفش و جوراب، نشستن روی صندلی، و... خودکفا بود. در اندام

سقوط از ارتفاع، و فعالیت های ورزشی ایجاد می شود [۲]. و شامل ۲ الی ۵ درصد دررفتگی های مفاصل می باشد [۳]. با وجود این که دررفتگی هیپ در اطفال با نیروی خیلی کم تر ایجاد می شود، در بچه ها (به ویژه زیر ۵ سال) نوع تروماتیک آن نادر است و شیوع آن ۲۵ برابر کم تر از بالغین گزارش شده است [۴،۳]. به همین دلیل موارد خیلی کمی از این دررفتگی منتشر شده است که فقط به صورت گزارش موردی است. در جستجوی ما هیچ موردی از دررفتگی همراه با شکستگی سابتروک انتریک و ستون قدامی استابولوم در اطفال گزارش نشده است.

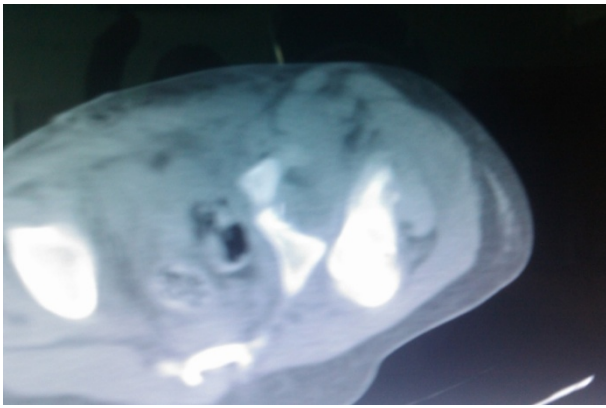
## گزارش مورد

بیمار پسر ۴ ساله ای بود مورد مولتیپل تروما، که به دنبال تصادف جاده ای (واژگونی اتوموبیل سواری با سرعت بالا در جاده) ابتدا به مرکز درمانی شهرستان مراجعه نموده و به صورت اورژانس تحت لاپاروتومی و سیستوستومی باز و ترمیم جراحات قرار گرفته بود؛ و بعد از ۴ ساعت به مرکز ما ارجاع شد.

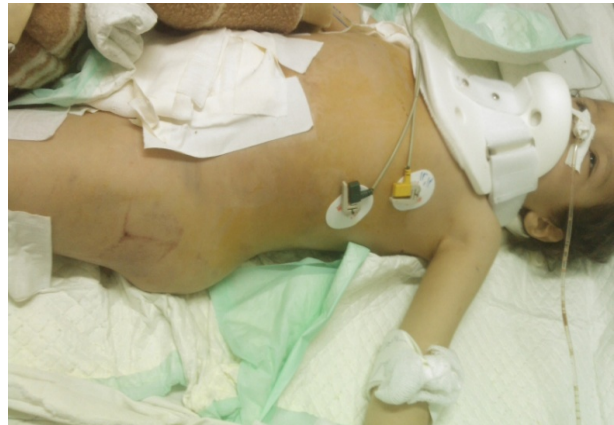در بدو مراجعه، بیمار با علائم حیاتی پایدار و اختلال هوش یاری با GCS=10 پذیرش شد. در معاینه اولیه و اقدامات تشخیصی، بیمار با تشخیص هماتوم خلف صفاق و ترومای مجرای ادراری و جراحی ۵ سانتی متری پرینه و لترال ران راست و شکستگی ساب تروکانتریک و دررفتگی خلفی هیپ چپ بستری شد. و در همان روز به بخش آی سی یو منتقل شد (شکل ۱). که در بدو ورود بیمار به آی سی یو با وجود کاهش سطح هوش یاری به GCS=14، علایم حیاتی پایدار بود. برای بیمار تشخیص کنتوزیون moderate مغزی و ریوی داده شد.

در معاینه اندام ها جراحات ناحیه تناسلی و هیپ راست به صورت دی گلاوینگ ترمیم شده از قبل مشهود بود. اندام تحتانی چپ با تورم متوسط در قسمت فوقانی ران چپ و چرخش خارجی اندام کوتاهی حدود ۸ سانتی متر را نشان می داد (شکل ۲). در گرافی های انجام شده شکستگی

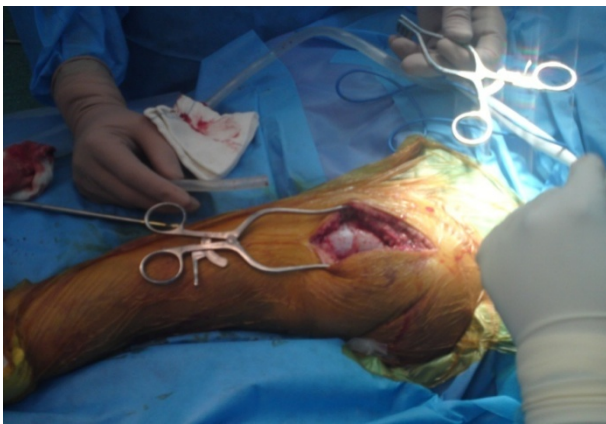دفورمیتی و محدودیت به چشم نمی‌خورد و دامنه حرکات در تمام جهات طبیعی بود.



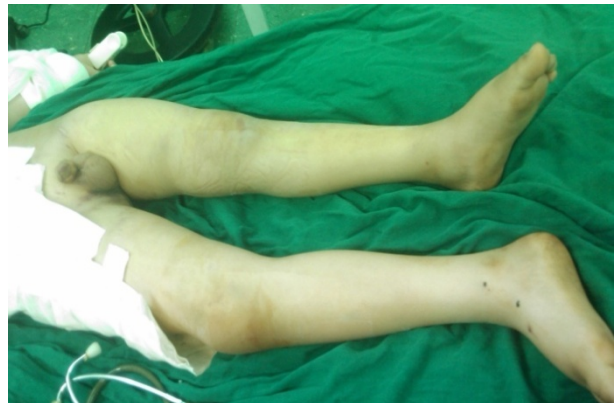شکل ۴. سی تی اسکن استابولوم و هیپ بیمار ۴ ساله قبل از ریداکشن. سر و گردن فمور سالم و شکستگی لبه قدامی استابولوم مشهود است



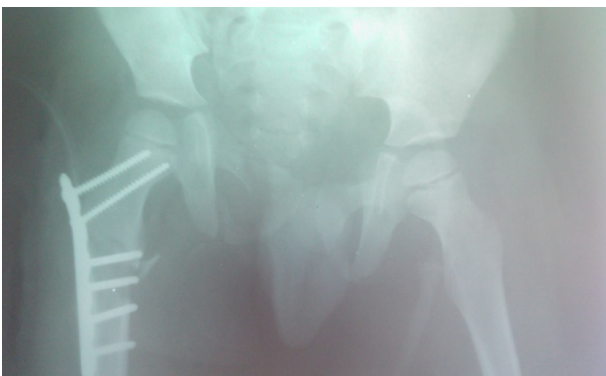
شکل ۱. تصویر بیمار ۴ ساله با شواهد آسیب متعدد در زمان پذیرش که در بخش ICU بستری بوده است



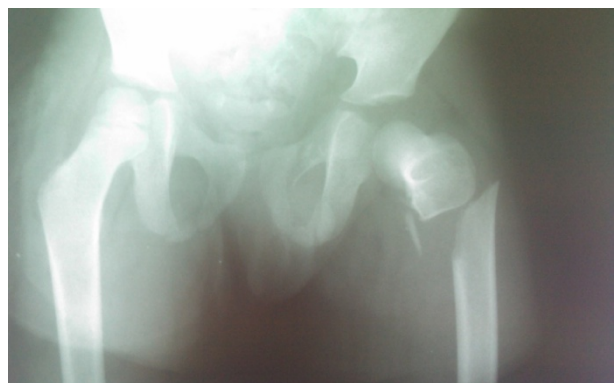شکل ۵. اپروچ کوخر برای ریداکشن هیپ و ساتروک بیمار در اتاق عمل جراحی دو روز بعد از حادثه



شکل ۲. تصویر اندام های تحتانی بیمار با حدود هشت سانتیمتر کوتاهی و چرخش خارجی اندام در سمت چپ در روز پذیرش



شکل ۶. رادیوگرافی کامل لگن در نمای روبه رو بعد از ریداکشن و فیکساسیون شکستگی با پلاک ال سی پی شش سوراخه. ریداکشن شکستگی مطلوب و مفصل در مقایسه با طرف مقابل congruous است



شکل ۳. رادیوگرافی لگن بیمار در نمای روبه رو قبل از عمل جراحی. شکستگی ساتروکانتریک با کامیوشن مدیال و دررفتگی خلفی هیپ مشهود است

عارضه دیگری که در ۶ درصد موارد دیده می‌شود کندرولیز است که به صورت غیر جراحی درمان می‌شود [۱۲].

در صورت انجام ریداشن بسته در ۲۶ درصد موارد پهن‌شدگی فضای مفصل هیپ دیده می‌شود که می‌تواند به دلیل احتمال وجود هماتروز باشد. لذا در صورت روئیت این عارضه بهتر است چند روز صبر کنیم و رادیوگرافی تکرار گردد. اگر پهن‌شدگی برطرف نشد با تشخیص احتمال اینترپوزیشن سی‌تی‌اسکن یا ام‌آرآی انجام می‌شود.

شکستگی سابتروک را می‌توان با بلید اطفال یا هیپ اسکروی اطفال فیکس کرد. در این مطالعه، ما از پلاک ال‌سی پی ۳/۵ با پیچ‌های لاک به صورت پره‌بند استفاده کردیم. فیکساسیون استیبل و آسانی که در این روش به دست آمد به دلیل در دسترس بودن و ارزانی تکنیک، و نیز امکان گذاشتن دو پیچ در گردن فمور با مکانیسم لاک، می‌تواند در موارد مشابه استفاده شود.

## تشکر و قدردانی

با تشکر از خانم ناهید مجاور و کلیه پرسنل مرکز تحقیقات ارتوپدی و ترومای بیمارستان امدادی که در گردآوری اطلاعات و پی‌گیری بیمار در این مورد ما را یاری نمودند.

## منابع

- [1] Minhas MS. Traumatic hip dislocations in children. J Pak Med Assoc 2010; 60: 1019-1022.
- [2] Haugaad K, Thonsen PB. Traumatic hip dislocation in children. Follow up of 13 cases. Orthopaedics 1989; 12: 375-378.
- [3] Reigr H, Pennig D, Klein W, Grunest J. Traumatic dislocation of the hip in young children. Arch Orthop Trauma Surg 1991; 110: 114-117.
- [4] Schlonsky J, Miller PR. Traumatic hip dislocations in children. J Bone Joint Surg Am 1973; 55: 1057-1063.
- [5] Hamilton PR, Broughton NS. Traumatic hip dislocation in childhood. J Pediatr Orthop 1998; 18: 691-694.
- [6] Salisbury RD, Eastwood DM. Traumatic dislocation of hip in children. Clin Orthop Relat Res 2000; 377: 106-111.
- [7] Sanjay P, Prasad N, Raman S, Kamal A. Posterior dislocation of the hip in a child following trivial trauma: a case report. Intern J Emerg Med 2004; 1.
- [8] Reggiori A, Brugo G. Traumatic anterior hip dislocation associated with anterior and inferior iliac spines avulsions and a capsular-labral lesion. Strategies Trauma Limb Reconstr 2008; 3: 39-43.

## بحث و نتیجه‌گیری

دررفتگی تروماتیک هیپ یک آسیب ناشایع در اطفال محسوب می‌شود و کم‌تر از ۵ درصد دررفتگی‌های اطفال را تشکیل می‌دهد [۵]. THD در اطفال صرف نظر از اتیولوژی آن یک اورزانس ارتوپدی می‌باشد. که نیازمند تشخیص و مداخله فوری است [۶].

در اطفال به دلیل امکان دررفتگی با انرژی کم همراهی با شکستگی ستون‌های استابولوم یا ناحیه سابتروکانتربیک نادر است [۷].

یکی از آسیب‌های شایع همراه با دررفتگی هیپ در کودکان آسیب عصب سیاتیک است که در ۵ درصد موارد دیده شده و ۶۰ درصد ریکاوری دارد [۷]. در این مورد آسیب عصب سیاتیک قبل ریداکشن باز وجود داشت که در طی یک‌ماه بهبودی حاصل شد.

عوامل مانع ریداکشن دررفتگی خلفی شامل کپسول لابروم و قطعه استئوکندرال در داخل استابولوم می‌باشد [۸]. که در این مورد کپسول عامل بلوک ریداکشن بود.

یک عامل نادر باقی ماندن درد بعد از دررفتگی هیپ پارگی لیگامان ترس است که باید در پی‌گیری‌های بعدی لحاظ شود.

به‌طور کلی استئونکروز در ۱۰ درصد موارد دیده می‌شود که اگر شدت ترومای اولیه در حدی باشد که عضله ابتراتور اکسترن پاره شود ریسک آن بالا می‌رود چنانچه ریداکشن در ۶ ساعت اول انجام نشود احتمال استئونکروز بسیار بالا می‌رود اما نوع مراقبت بعد از ریداکشن تأثیری بر میزان این عارضه ندارد [۹]. باید توجه داشت که استئونکروز در کودک کم‌سن تظاهراتی مشابه پرتس دارد و تشخیص این عارضه نیاز به حداقل ۲ سال پی‌گیری با رادیوگرافی دارد [۱۰]. در مطالعه ما پس از ۱۵ ماه پی‌گیری شواهدی از استئونکروز مشاهده نشد.

گاهی نیز به دلیل هیپرامی پست تروماتیک عارضه کوکسامگنا ایجاد می‌شود که عمدتاً نیاز به درمان ندارد [۱۱].

- [11] Taheri Azam A, Shahraki K. Traumatic dislocation of the hip in an 18-month child: A case report and review of literature. *Zahedan J Res Med Sci* 2008; 10: 247-252. (Persian).
- [12] Kutty S, Thornes B, Curtin WA, Gilmore MF. Traumatic posterior dislocation of hip in children. *pediatr Emerg Care* 2001; 17: 32-35.

- [9] Forde JC, Khan KS, Awan N. Traumatic posterior dislocation of the hip in a 3-year-old child. *Pediatr Emerg Care* 2009; 25: 584-585.

- [10] Yamamoto K, Ko M, Masaoka T, Shishido T, Imakiire A. Traumatic anterior dislocation of the hip associated with ipsilateral femoral shaft fracture in a child: A case report. *J orthop Surg* 2004; 12: 126-132.

## Case report

# A 4 year-old child with posterior hip dislocation and simultaneous subtrochanteric and anterior column fracture

Alireza Mousavian (M.D)<sup>1</sup>, Housein TarazjamshidiMohamad (M.D)<sup>1</sup>, Hami Ashraf (M.D)<sup>2</sup>, Jafar Rezazadeh (M.D)<sup>1</sup>, Ali Birjandinejad (M.D)<sup>1\*</sup>

1 - Orthopedic and Trauma Research Center, Shahid-Kamyab Hospital, Mashhad University of Medical Sciences, Mashhad, Iran

2 - Research unit, Razavi Hospital, Mashhad, Iran

(Received: 27 Nov 2012; Accepted: 20 May 2013)

Traumatic hip dislocation is an uncommon injury in children and consists of less than 5% of their dislocations; but it's one of the real orthopedic urgency. Its mechanism is low energy trauma in below 6 years old and high energy trauma above it.

One of the common associated complications with hip dislocation is posterior wall injuries but column fractures are very rare. We reported an uncommon case of posterior hip dislocation with simultaneous subtrochanteric fracture and anterior column fracture, in which close reduction was impossible. Because of sever associated injuries surgery was done with 48 hours delay including open reduction of dislocation and fracture, and internally fixation of the subtrochanteric fracture with 3.5mm locked plate.

In 6 month follow up that was done in ICU, range of motion and stability was good and union sign was visible on radiography. After 15 months the patient general conditions was good and no sign of avascular necrosis was seen

**Keywords:** Hip dislocation, Hip fracture, Preschol child

Corresponding author: Fax: +98 511 8549234 Tel: +98 09151590596  
birjandinejada@mums.ac.ir

**How to cite this article:**

Mousavian A, Tarazjamshidi M, Ashraf H, Rezazadeh J, Birjandinejad A. A 4 year-old child with posterior hip dislocation and simultaneous subtrochanteric and anterior column fracture. koomesh. 2013; 15 (1) :125-129

URL [http://www.koomeshjournal.ir/browse.php?a\\_code=A-10-1705-1&slc\\_lang=fa&sid=1](http://www.koomeshjournal.ir/browse.php?a_code=A-10-1705-1&slc_lang=fa&sid=1)

**نحوه ارجاع به این مقاله:**

موسویان علیرضا، طراز جمشیدی محمدحسین، اشرف حامی، رضازاده جعفر، بیرجندی نژاد علی.  
گزارش یک مورد نادر شکستگی دررفتگی هیپ همراه شکستگی سابتروکانتریک همان سمت در یک  
کودک ۴ ساله. کومش. ۱۳۹۲؛ ۱۵ (۱) ۱۲۵-۱۲۹