

## بررسی التیام زخم پوستی متعاقب اسپری سلول‌های بنیادی مزانشیمی مشتق شده از بافت چربی شکمی انسان در موش نر دیابتی

رحیم احمدی<sup>۱</sup> (Pharm.D)، محمد علی نیل فروش زاده<sup>۳</sup> (Ph.D)، سونا زارع<sup>۳</sup> (Ph.D)، کیمیا شمس<sup>۴\*</sup> (Ph.D)، ریحانه دلفانیان<sup>۵</sup> (Ph.D)

۱- گروه زیست‌شناسی، دانشکده علوم پایه، واحد همدان، دانشگاه آزاد اسلامی، همدان، ایران

۲- گروه بیولوژی، کالج بین‌المللی اویسینا، بوداپست، مجارستان

۳- مرکز تحقیقات پوست و سلول‌های بنیادی، دانشگاه علوم پزشکی تهران، تهران، ایران

۴- گروه بیوتکنولوژی، دانشکده علوم زیستی، واحد تهران شمال، دانشگاه آزاد اسلامی، تهران، ایران

۵- گروه ژنتیک مولکولی، دانشکده علوم پایه، واحد تنکابن، دانشگاه آزاد اسلامی، تنکابن، ایران

تاریخ دریافت: ۱۴۰۰/۳/۴ تاریخ پذیرش: ۱۴۰۰/۸/۳

Kimiya.shams.1992@gmail.com

نویسنده مسئول، تلفن: ۰۹۳۰۱۶۴۸۲۱۲

### چکیده

هدف: بیماری دیابت در سراسر جهان در حال افزایش است و یکی از عوارض بزرگ آن اختلال در ترمیم زخم است. هدف از این تحقیق بررسی اثرات سلول‌های بنیادی مزانشیمی مشتق از بافت چربی بر التیام زخم در موش‌های دیابتی می‌باشد. مواد و روش‌ها: طی این تحقیق تجربی بافت چربی شکمی از ۱۰ مراجعه‌کننده جهت ابدومینوپلاستی تهیه گردید. سلول‌های مزانشیمی از بافت چربی جداسازی شده و توسط فلوسایتومتری تعیین ماهیت گردیدند. استرپتوزوتوسین جهت القای دیابت در ۱۰ سر موش صحرایی نر مورد استفاده قرار گرفت. زخم‌هایی به قطر ۰/۸ سانتی‌متر از طریق برداشت کامل پوست توسط پانچ بیویسی در ناحیه پشت موش‌های دیابتی ایجاد شد. حیوانات به دو گروه کنترل (دریافت‌کننده نرمال سالیین) و تیمار با سلول‌های مزانشیمی تقسیم‌بندی گردیدند. پس از تیمار، التیام زخم به روش فتوگرافی در روزهای ۷، ۱۴ و ۲۱ ارزیابی شد. یافته‌ها: سلول‌های جدا شده از بافت چربی مارکرهای تخصصی سلول‌های بنیادی مزانشیمی را بیان کردند. مساحت زخم در گروه تیمار در روز هفتم نسبت به روز صفر ( $P < 0/05$ ) و روز ۱۴ به روز ۷ ( $P < 0/01$ ) دچار کاهش معناداری شد. در گروه کنترل مساحت زخم در روز ۷ نسبت به روز صفر دچار کاهش معنادار شد ( $P < 0/01$ )، اما در روز ۱۴ نسبت به روز ۷ دچار تغییر معناداری نشد. در روز ۲۱ زخم در گروه‌های کنترل و تیمار بسته شد. نتیجه‌گیری: اسپری سلول‌های بنیادی مزانشیمی مشتق شده از بافت چربی شکمی انسان سبب التیام سریع‌تر زخم پوستی شده، بنابراین این روش می‌تواند در درمان زخم‌های پوستی ناشی از دیابت مورد نظر قرار گیرد.

واژه‌های کلیدی: التیام زخم، دیابت شیرین، افزایش قند خون، سلول‌های بنیادی مزانشیمی، بافت چربی، موش‌های صحرایی

### مقدمه

مغذی و نهایتاً عدم کلاژن‌سازی کافی می‌شود [۵،۴]. اخیراً مطالعاتی که بر اثرات سلول‌های بنیادی بر ترمیم زخم‌ها صورت گرفته نشان داده است که این سلول‌ها در نواحی زخم می‌توانند سبب رگ‌زایی و افزایش خون‌رسانی و در نهایت ترمیم بافتی شوند [۶]. سلول‌های بنیادی توانایی ترشح فاکتورهای رشد را دارند و سبب تولید و ترشح کلاژن و الاستین می‌شوند که از اجزای اصلی برای ترمیم زخم به شمار می‌روند و بسیاری از تحقیقات نشان داده‌اند که سلول‌های بنیادی مزانشیمی (MSCs) ترمیم زخم را به صورت *in vitro* و *in vivo* تحریک می‌کنند [۷]. بررسی‌ها نشان داده‌اند که بیش‌تر اثر درمانی سلول‌های بنیادی مزانشیمی به دلیل انتشار فاکتورهای پاراکرین

دیابت شیرین یک بیماری متابولیکی شایع در جهان و ناشی از اختلال در ترشح انسولین یا عملکرد آن است و دیابت نوع ۲ به دلیل مقاومت به انسولین است و اغلب عوارض سوئی بر کلیه، بینایی، قلب و عضلات دارد [۲،۱]. دیابت نوع ۲ دارای عوارض متعددی بر بدن است که از جمله آن‌ها می‌توان به پایین آمدن قدرت ترمیم و مزمن شدن وضعیت زخم‌ها و در نتیجه قطع عضو اشاره کرد [۳]. ترمیم زخم یک فرایند بیولوژیکی پیچیده است که در آن بدن توانایی بازسازی دوباره‌ی پوست را دارد، مگر در شرایطی خاص مانند ابتلا به دیابت زیرا این عارضه سبب اختلالات عروقی در نواحی زخم و نرسیدن مواد

پژوهش، تمامی قوانین بین‌المللی حقوق حیوانات، بر اساس استانداردهای بین‌المللی رعایت گردید.

جمع‌آوری نمونه. برای جمع‌آوری بافت چربی، ابتدا از مراجعینی که جهت ابدومینوپلاستی مراجعه نموده بودند، ۵ میلی‌لیتر خون جهت انجام آزمایش‌های ویروسی، HCV، HTLV، HIV، HBV، CMV، EBV، ترپونما پالیدوم و ترپونما کروزه گرفته شد و پس از اطمینان از سلامت این افراد، بافت چربی ناحیه شکمی از طریق لیپوساکشن در سرنگ ۶۰ سی‌سی حاوی محیط کشت (Eagle's (ulbecco's Modified medium; Sigma-Aldrich, St. Louis, MO, D5546) و آنتی‌بیوتیک پنی‌سیلین / استرپتومایسین به آزمایشگاه منتقل شد.

جداسازی سلول‌های بنیادی از بافت چربی. در این مطالعه تجربی آزمایشگاهی، جهت جداسازی سلول‌های بنیادی با توجه به مطالعات پیشین [۱۴] در ابتدا بافت چربی سه مرتبه در بافر فسفات سالین (PBS) شست‌وشو داده شد و توسط تیغ جراحی خرد شد. برای جداسازی چربی از مایع، نمونه سانتریفیوژ شد. سپس مایع رویی دور ریخته شد و بافت چربی زیرین و در فالكون استریل جداگانه ریخته شد. ۳ میلی‌لیتر از مایع به جا مانده جهت تست میکروبی برداشته شد. به فالكون حاوی بافت چربی، ۲۰ میلی‌لیتر PBS افزوده شد و یک دقیقه با دور rpm ۵۰۰ سانتریفیوژ (Hettich, Germany, EBA200) گردید. چربی به دو فالكون جداگانه منتقل شد ۳ میلی‌لیتر کلارناز ۰/۲٪ به هر دو افزوده شد. فالكون‌ها به مدت نیم ساعت در ۳۷ درجه‌ی سانتی‌گراد انکوبه شدند و در این زمان هر ۵ دقیقه یک‌بار فالكون‌ها تکان داده شدند. مجدداً محتویات هر یک از فالكون‌ها در دو فالكون دیگر تقسیم شد و معادل حجم محتویات هر فالكون مخلوط (Fetal bovine serum: Sigma, DMEM+ 10 % FBS 10270-106 اضافه گردید. نهایتاً هر فالكون به مدت ۱۰ دقیقه با دور rpm ۲۰۰۰ سانتریفیوژ شد. پس از جدا کردن مایعات رویی به قسمت رسوب مانده در لوله‌ها ۲۵ میلی‌لیتر نرمال سالین اضافه شد و پس از عبور از فیلترمش ۷۰ میکرومتر (Corning, USA) به مدت ۵ دقیقه با دور ۱۵۰۰ در دقیقه سانتریفیوژ شد. از مایع رویی برای انجام بررسی‌های میکروبی، مایکوپلاسما و اندوتوکسین برداشته شد. برای شمارش سلولی از نوکلئوکانترا استفاده شد و نهایتاً از تمام سلول‌ها محلول سوسپانسیس تهیه شد و برای کشت از فلاسک ویژه کشت سلول ۲۵ (SPL, Korea) استفاده گردید. میزان ۲۰ میلی‌لیتر از سوسپانسیون سلولی و هم حجم آن محیط کشت غنی از گلوکز DMEM حاوی ۱٪ آنتی‌بیوتیک (پنی‌سیلین / استرپتومایسین) و ۱۰٪ سرم درون هر فلاسک ریخته شد و در انکوباتور (Membert, Germany) ۳۷ درجه‌ی

است. سلول‌های بنیادی مزانشیمی در مراحل انتهایی، پرولیفراتیو و بازسازی ترمیم انواع زخم‌ها مانند زخم‌های ناشی از تروما و دیابت نقش دارند [۸]. اخیراً مشخص شده است که سلول‌های بنیادی مزانشیمی اگر وزوم‌هایی ترشح می‌کنند که توسط ارتباط سلول به سلول در ترمیم زخم نقش مهمی ایفا می‌کنند [۹، ۱۰]. سلول‌های بنیادی مزانشیمی از بافت‌هایی هم‌چون مغز استخوان، بند ناف، پوست و بافت چربی به دست می‌آیند که جداسازی آن‌ها از بافت چربی روشی با تهاجم کم‌تر و با مقادیر بیش‌تر است و برای جداسازی سلول‌ها از این بافت می‌توان از بافت‌های چربی حاصل از جراحی لیپوساکشن استفاده کرد بنابراین منبعی در دسترس است [۱۱]. محصولات ترمیم‌کننده‌ی زخم باید ترکیباتی مشابه پوست داشته باشند به‌طور مثال فاکتورهای رشد، سلول‌های اپیتلیال، سلول‌های فیبروبلاست و سلول‌های بنیادی مزانشیمی. در نتیجه استفاده از سلول‌های بنیادی بیرونی می‌تواند التیام‌بخش موضع زخم باشد. این سلول‌ها می‌توانند پاسخ‌های التهابی را تنظیم کنند و به همین دلیل می‌توانند پتانسیل درمانی را برای شرایطی که یک جز التهابی حضور دارد مانند انواع زخم‌ها فراهم کنند [۸]. فرولین با اسپری سلول‌های بنیادی در ناحیه‌ی زخم ایجاد شده در پوست خوکچه‌ی هندی مشاهده کرد که ترمیم زخم از این طریق نسبت به ترمیم خود به خودی سریع‌تر صورت گرفت [۱۲]. هم‌چنین اسپری کردن سلول‌های کراتینوسیت بر روی زخم برای تسریع بهبود کیرسور و همکارانش در سال ۲۰۱۲ انجام شد [۱۳]. با توجه به محدودیت مطالعات قبلی در خصوص روش اسپری کردن سلول‌های بنیادی بر ناحیه زخم و نیز نتایج ضد و نقیض در حوزه اثرات التیامی سلول‌های بنیادی و هم‌چنین ضرورت تولید محصولات سلول‌های بنیادی جهت کاربرد در ترمیم‌های بالینی زخم، این تحقیق به بررسی اثر سلول‌های بنیادی در بهبود التیام زخم دیابتی مدل حیوانی بود و برای این منظور سلول‌های بنیادی از بافت چربی جداسازی شدند و روند ترمیم زخم در موش‌های دیابتی تیمار شده با سلول‌های بنیادی در مقایسه با موش‌های دیابتی که هیچ تیماری دریافت نکردند مقایسه گردید.

## مواد و روش‌ها

این تحقیق در سال ۹۷ مرکز تحقیقات پوست و سلول‌های بنیادی دانشگاه تهران اجرا گردید. در این پژوهش مجوز کمیته اخلاق در پژوهش‌های زیست پزشکی از طرف سازمان معاونت تحقیقات و فناوری دانشگاه علوم پزشکی تهران با شناسه IR. TUMS VCR.REC.1397.506 دریافت شد. در طول

اطلاعات خوانش شد و داده‌ها بر اساس بیان و عدم بیان مارکرها آنالیز شد [۱۵].

ایجاد دیابت در موش‌ها، ۱۰ سر موش صحرایی نر نژاد ویستار با وزن تقریبی ۲۲۰-۲۰۰ گرم و محدوده سنی سه ماهه که از انستیتو پاستور تهران تهیه شده بودند، مورد استفاده قرار گرفتند. حیوانات در قفس‌های فلزی با دسترسی آزاد به آب و غذا نگهداری شدند و به دو گروه کنترل (مورد تزریق نرمال سالین) و گروه تیمار (مورد اسپری با سلول‌های مزانشیمی) تقسیم‌بندی شدند. برای این هدف یک دوز ۵۰ میلی‌گرم/کیلوگرم استرپتوزوتوسین به صورت داخل صفاقی، در موش‌ها القاء گردید. ۴ روز پس از تزریق سطح گلوکز در نمونه خون گرفته شده از دم با استفاده از گلوکومتر اندازه‌گیری شد. موش‌هایی که میزان گلوکز خون آن‌ها بیش از ۲۴۶ میلی‌گرم/دسی‌لیتر بود، به عنوان موش‌های دیابتی در نظر گرفته شدند [۱۶].

ایجاد زخم پوستی در موش‌ها، پس از اطمینان از مبتلا شدن موش‌ها به دیابت برای ایجاد زخم در پوست قسمت پشتی بدن، ناحیه مذکور ضدعفونی و اصلاح شد. پس از بی‌هوش کردن موش‌ها با کتامین (۱۰۰ میلی‌گرم برای هر کیلوگرم وزن) و زایلازین (۱۰ میلی‌گرم برای هر کیلوگرم وزن)، با استفاده از پانچ ۰٫۸ میلی‌متری زخمی به ضخامت اپیدرم و درم ایجاد شد. سپس ناحیه زخم با نرمال سالین تمیز و بانسمان شد [۱۸،۱۷]. گروه‌بندی موش‌ها، موش‌های دیابتی پس از ایجاد زخم به ۲ گروه ۵ تایی تقسیم شدند. گروه کنترل که در آن‌ها ۱ سی‌سی نرمال سالین بر روی زخم اسپری شد و گروه تیمار که در آن‌ها ۱۰۵ سلول در ۱ سی‌سی نرمال سالین سوسپانسی و بر ناحیه زخم توسط سورنگ دارای سری اسپری (Life cell, Iran) پاشیده شد. زخم‌ها با پانسمان میپتل و چسب شفاف پوشانیده شدند. سطح زخم در حیوانات روز ۰، ۷، ۱۴ و ۲۱ مورد بررسی قرار گرفت.

تصویربرداری ناحیه‌ی زخم، تا روز ۲۱ هر هفته یک بار با برداشتن پانسمان، تحت بی‌هوشی نواحی زخم با دوربین عکاسی (SONY, alpha) mm۶۰ عکس‌برداری شد و عکس‌های مربوط به روزهای ۰ و ۷، ۱۴ و ۲۱ برای بررسی چگونگی ترمیم زخم آنالیز شد. سپس مساحت زخم‌ها با نرم‌افزار (Image Processing and Analysis in Java, USA) IMAGE J اندازه‌گیری شد.

آنالیز آماری، جهت تجزیه و تحلیل داده‌ها از نرم‌افزار SPSS20 استفاده شد و ابتدا با استفاده از آزمون کولموگروف - اسمیرنوف از توزیع طبیعی داده‌ها اطمینان حاصل شد. به منظور مقایسه مساحت سطح زخم در گروه‌های کنترل و دریافت‌کننده

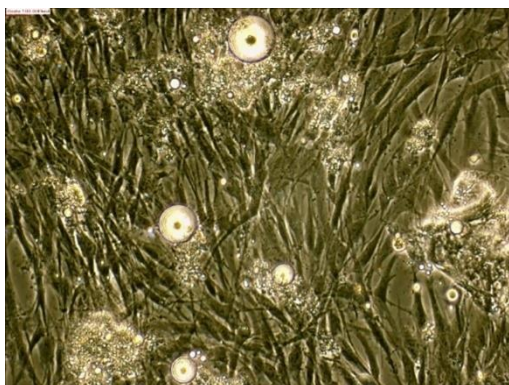
سانتی‌گراد به مدت ۱ روز قرار داده شد و تعویض محیط ۴ روز بعد انجام گرفت.

پاساژ سلولی، پس از این‌که تراکم سلولی حدود ۸۰٪ محیط را پر کرد، محیط کشت فلاسک سلول‌های بنیادی مزانشیمی تخلیه شد، سلول‌های با استفاده از PBS شست‌وشو داده شد. سپس با استفاده از آنزیم تریپسین ۰٫۲۵٪ به میزان ۱ سی‌سی Sigma Aldrich (Sigma) سلول‌ها کنده شده و با افزودن محیط کشت DMEM حاوی ۱۰٪ FBS به نسبت ۱ به ۳ اثر تریپسین خنثی گردید. سلول‌های کنده شده به فالكون منتقل شده و به مدت ۵ دقیقه و با دور rpm ۱۵۰۰ (مورد سانتریفیوژ Hettich, Germany, EBA200) قرار گرفتند. محیط رویی تخلیه شد و سپس با توجه به تعداد سلول‌ها به همراه DMEM حاوی ۱۰٪ FBS به فلاسک‌های جدید منتقل شدند. سلول‌ها از نظر تست‌های میکروبی، مایکوپلاسما و اندوتوکسین مورد ارزیابی قرار گرفتند (جدول ۱).

جدول ۱. تست‌های میکروبی انجام شده بر روی سلول‌های مزانشیمی جدا شده از بافت چربی

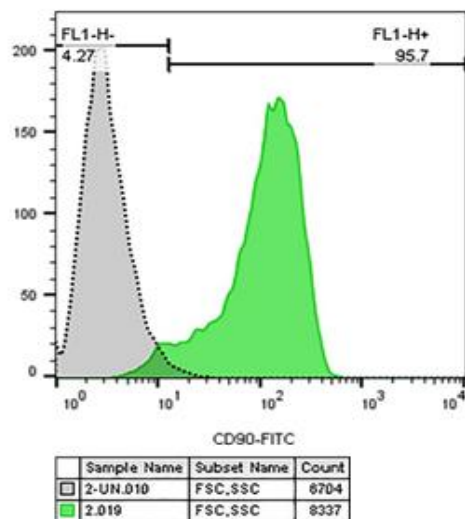
Tests	
1	DNA Analysis for HBV
2	DNA Analysis for CMV
3	DNA Analysis for HPV
4	Mycoplasma pneumonia
5	RNA analysis for HIV
6	RNA analysis for HCV

بررسی زنده ماندن و تعیین هویت سلول‌ها، پس از سه بار پاساژ سلولی برای انجام فلوسایتومتری سلول‌های حاصل با لام ثوبار (Bavaria, Germany) شمارش شدند. برای این منظور، ۰/۴ گرم رنگ تریپان بلو در ۱۰۰ میلی‌لیتر سرم فیزیولوژی حل شد، سپس ۵۰ میکرولیتر از سوسپانسیون سلولی با مقدار هم حجم از محلول تریپان بلو مخلوط کرده سپس سلول‌ها توسط لام ثوبار و میکروسکوپ نوری (OLYMPUS, Japan) با بزرگ‌نمایی ۱۰ شمارش شدند. سلول‌ها با استفاده از تکنیک فلوسیتومتری از نظر بیان مارکرهای سطحی CD45، CD31، CD90 و CD105 مورد بررسی قرار گرفتند. برای انجام فلوسایتومتری، سلول‌های سوسپانسی شده در لوله‌های فلوسیتومتری تقسیم شدند، در تاریکی به سلول‌ها، آنتی‌بادی‌های کونژوگه مارکرهای مورد نظر (Biolegend, USA) افزوده شد و به مدت نیم ساعت لوله‌های فلوسیتومتری در یخچال قرار گرفت. سپس با استفاده از PBS سلول‌ها شست‌وشو شده و آنتی‌بادی‌های متصل نشده حذف گردیدند.

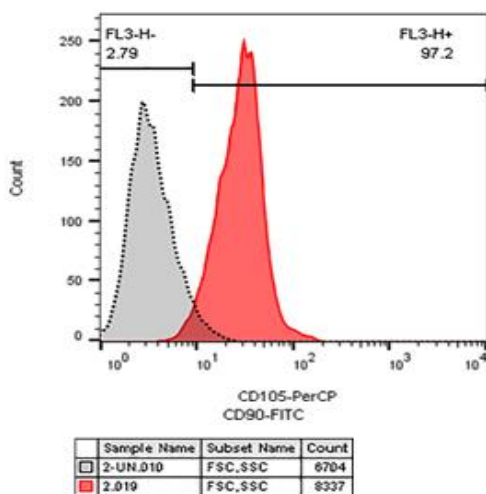


شکل ۲. تصویر میکروسکوپی سلول‌های مزانشیمی جدا شده از بافت چربی با لنز ۴۰

تعیین هویت سلول‌ها از طریق مارکرهای اختصاصی. در بررسی از طریق فلوسایتومتری نتایج گویای آن بود دو مارکر CD90 و CD105 در سلول‌های مورد بررسی بیان شدند، در حالی که مارکرهای CD45 و CD31 بیان نشدند (شکل ۳ و ۴).



شکل ۳. میزان بیان مارکر CD90



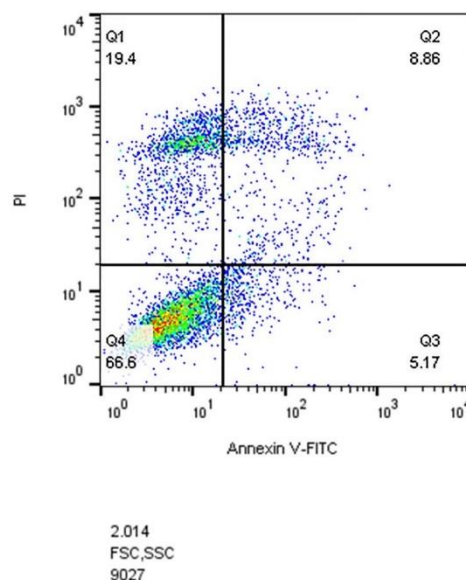
شکل ۴. میزان بیان مارکر CD105

سلول‌های مزانشیمی از آزمون آنالیز واریانس درون آزمودنی یک‌طرفه و آزمون تعقیبی بنفرونی (Bonferoni) استفاده گردید. معناداری اختلاف بین گروه‌ها در سطح  $\alpha < 0.05$  در نظر گرفته شد.

## نتایج

نمونه‌های مورد استفاده در این پژوهش از نظر آلودگی‌های میکروبی و ویروسی منفی بودند و از این نظر از سلامت کامل برخوردار بودند.

درصد زنده ماندن سلول‌های مزانشیمی. میزان زنده ماندن سلول‌ها با روش فلوسیتومتری در پاساژ سوم سلول‌های بنیادی از بافت چربی بررسی شد (شکل ۱). نتایج حاصل نشان داد که ۹۸٪/۷۶ سلول‌ها زنده بوده و درصد کمی دچار مرگ سلولی شده بودند. در بررسی آزمایشگاهی سلول‌ها فاقد هر گونه آلودگی میکروبی، مایکوپلاسمایی و ویروسی بودند.



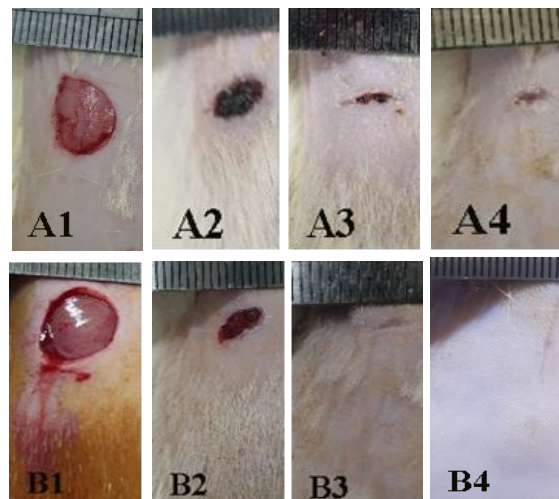
شکل ۱. نمودار بررسی درصد زنده ماندن سلول‌های جدا شده از بافت چربی

تعیین هویت سلول‌ها. پس از جداسازی سلول‌های مزانشیمی از بافت چربی مرفولوژی سلول‌ها با میکروسکوپ (Olympus, CX22, Japan) بررسی شد (شکل ۲). مرفولوژی سلول‌ها در روزهای اول گرد و سپس به صورت دوکی در حالت متراکم و استتاله‌دار در حالت غیرمتراکم بود.

معنا که منجر به طولانی شدن زمان ترمیم می‌شود که معمولاً مربوط به مرحله التهاب است. به عبارت دیگر در دیابت، مرحله التهاب که در شرایط نرمال محدودیت زمانی دارد از کنترل خارج شده و التهاب مزمن ایجاد می‌شود. از جمله عوامل دخیل در این اختلال می‌توان به سایتوکین‌های التهابی در مرحله التهاب زخم اشاره کرد [۲۰]. مختل شدن مسیر بهبود زخم‌های دیابتی سبب ماندگاری ماکروفاژها و سلول‌های التهابی اولیه در موضع زخم می‌گردد و از توابع آن اختلال در رگ‌زایی و تجمع سلول‌ها می‌باشد [۲۱]. موافق با یافته‌های پژوهش حاضر، بررسی‌ها نشان داده‌اند که سلول‌های بنیادی مشتق از منابع مختلف از جمله مشتق از بند ناف، مغز استخوان و بافت چربی می‌توانند در فازهای مختلف ترمیم زخم دخالت نموده و سبب افزایش مهاجرت و تکثیر فیبروبلاست‌ها و کراتینوسیت‌ها، افزایش عروق، کاهش سلول‌های التهابی و بازسازی پوست گردند. تحقیقات نشان داده‌اند که پوست پتانسیل احیای فوق‌العاده‌ای از خود نشان می‌دهد و این امر به دلیل حضور انواع مختلف سلول‌های بنیادی از قبیل سلول‌های بنیادی مزانشیمی و فیبروبلاست در پوست می‌باشد. این سلول‌ها ضمن تولید و ترشح فاکتورهای ترمیمی و رشد، هموستاز پوست را حفظ کرده و آسیب‌های پوستی را تحت شرایط فیزیولوژیکی تنظیم می‌کنند [۲۲، ۲۳]. هم‌چنین نشان داده شده است که سلول‌های بنیادی مزانشیمی می‌توانند در روند بیان فنوتیپ سلول‌های عروقی اثرگذار باشند و با افزایش رگ‌زایی سبب افزایش اکسیژن‌رسانی به ناحیه آسیب‌دیده گردند و بدین ترتیب سبب تسریع ترمیم زخم شوند [۲۴]. بررسی‌های تجربی بر روی موش‌های دیابتی نشان داده‌اند که سلول‌های بنیادی مزانشیمی مشتق از جفت می‌توانند سبب تسریع زخم‌های پوستی در حیوانات دیابتی گردند. هم‌راستا با پژوهش حاضر، در تحقیق انجام گرفته در خصوص اثر سلول‌های بنیادی مزانشیمی بر ترمیم زخم، ابتدا سلول‌های بنیادی مزانشیمی از جفت جداسازی شدند و پس از تعیین هویت به منطقه زخم پوستی انتقال داده شدند. نتایج حاصل از بررسی نشان داد که در گروه دریافت‌کننده سلول‌های بنیادی مزانشیمی سرعت التیام زخم نسبت به گروه کنترل بیش‌تر بود [۷]. از سویی، سلول‌های بنیادی مزانشیمی می‌توانند از طریق ترشح عوامل محلول مانند فاکتور رشد نیز نقش مهمی در روند ترمیم زخم داشته باشند. در واقع، هم مطالعات حیوانی و هم مطالعات انسانی در موارد قابل توجهی نشان داده‌اند فاکتورهای مترشحه از سلول‌های بنیادی مزانشیمی دارای اثرات التیام‌بخشی بر زخم‌های پوستی می‌باشند [۲۵]. سلول‌های بنیادی بافت چربی یک منبع فراوان با کاربرد درمانی در بازسازی بافت‌های آسیب‌دیده است. بر خلاف سلول‌های

تغییرات مورفولوژیکی نواحی زخم. پس از ایجاد زخم و سپس تیمار شدن موش‌ها، سطح زخم از نظر مورفولوژیکی با روش عکس‌برداری مورد بررسی گرفت و سپس مساحت زخم‌ها با نرم‌افزار IMAGE J اندازه‌گیری شد. مشاهدات مورفولوژیک زخم نشان دادند که میزان بسته شدن زخم (کاهش مساحت زخم محاسبه شده با نرم‌افزار) در گروه تیمار از طریق اسپری MSCs نسبت به گروه کنترل با سرعت بالاتری انجام شد. مساحت زخم در گروه تیمار در روز هفتم نسبت به روز صفر ( $P < 0.05$ ) و روز ۱۴ به روز ۷ ( $P < 0.01$ ) دچار کاهش معناداری شد. در گروه کنترل مساحت زخم در روز ۷ نسبت به روز صفر دچار کاهش معنادار شد ( $P < 0.01$ )، اما در روز ۱۴ نسبت به ۷ روز دچار تغییر معناداری نشد. در روز ۲۱ زخم در هر دو گروه بسته شد (شکل ۵).

شکل ۵.



شکل ۵. تغییرات سطح زخم‌ها در گروه کنترل در روز صفر (A1)، روز ۷ (A2)، روز ۱۴ (A3) و روز ۲۱ (A4) و گروه تیمار در روز صفر (B1)، روز ۷ (B2)، روز ۱۴ (B3) و روز ۲۱ (B4)

### بحث و نتیجه‌گیری

نتایج تحقیق حاضر نشان دادند که استفاده از اسپری سلول‌های مزانشیمی جدا شده از بافت چربی شکمی انسان توانایی بهبود سریع‌تر زخم دیابتی را داشته و منجر به التیام سریع‌تر زخم می‌گردند. در واقع، با توجه به کاهش بیش‌تر مساحت زخم در گروه تیمار نسبت به گروه کنترل در روز ۱۴، بسته شدن و در نتیجه التیام زخم در گروه تیمار با شتاب بیش‌تری انجام گرفت. مطالعات قبلی نیز نشان داده‌اند که سلول‌های بنیادی قابلیت ترمیم قابل ملاحظه‌ای در ترمیم زخم دارند. با گسترش مشکلاتی هم‌چون دیابت، چاقی و بیماری‌های عروقی که سبب مختل شدن مسیر ترمیم زخم‌ها می‌شوند، محققان به دنبال راه درمانی موثر برای این زخم‌ها هستند. یکی از ویژگی‌های زخم دیابتی مزمن شدن آن است [۱۹]، به این

بررسی‌های سلولی مولکولی ترمیم زخم با محدودیت همراه است. محققین امیدوارند در آینده نزدیک امکان بررسی‌های سلولی و مولکولی روند ترمیم زخم دیابتی متعاقب تیمار با سلول‌های بنیادی مزانشیمی مشتق از بافت چربی فراهم آید. این تحقیق از نظر دقت روش اجرایی و به ویژه استفاده از روش اسپری سلول‌های بنیادی دارای تمایز ویژه‌ای نسبت به تحقیقات همسان می‌باشد.

به‌طور کلی نتایج بررسی حاضر نشان دادند که اسپری سلول‌های مزانشیمی مشتق از بافت چربی شکمی در ناحیه‌ی زخم دیابتی می‌تواند با سرعت بیش‌تری سبب التیام زخم دیابتی شود. بر این اساس استفاده از سلول‌های بنیادی مزانشیمی مشتق از بافت چربی انسان می‌تواند در درمان بالینی زخم‌های پوستی ناشی از دیابت مورد توجه قرار گیرد.

### تشکر و قدردانی

این مطالعه با پشتیبانی مرکز تحقیقات پوست و سلول‌های بنیادی دانشگاه علوم پزشکی تهران و شبکه جهانی تحقیقات، آموزش و رخدادهای (GREEN) انجام گرفته و بدین‌وسیله از پشتیبانی معنوی و حمایت‌های مالی این مراکز تقدیر و تشکر به عمل می‌آید.

### مشارکت و نقش نویسندگان

دکتر محمدعلی نیلفروش‌زاده، دکتر سونا زارع و دکتر رحیم احمدی: ایده و طراحی مطالعه، دکتر سونا زارع و ریحانه دلفانیان: جمع‌آوری داده‌ها، دکتر سونا زارع، دکتر محمدعلی نیلفروش‌زاده، دکتر رحیم احمدی و کیمیا شمس: آنالیز و تفسیر نتایج، کیمیا شمس و ریحانه دلفانیان: نگارش نسخه اول مقاله. همه نویسندگان در ویرایش مقاله سهم بوده و نسخه نهایی مقاله را تایید نمودند.

### منابع

- [1] Huang I, Lim MA, Pranata R. Diabetes mellitus is associated with increased mortality and severity of disease in COVID-19 pneumonia-a systematic review, meta-analysis, and meta-regression. *Diabetes Metab Syndr* 2020; 14: 395-403. <https://doi.org/10.1016/j.dsx.2020.04.018> PMID:32334395 PMCID:PMC7162793
- [2] Groop LC, Eriksson JG. The etiology and pathogenesis of non-insulin-dependent diabetes. *Ann Med* 1992; 24: 483-489. <https://doi.org/10.3109/07853899209167000> PMID:1485943
- [3] Okonkwo UA, Chen L, Ma D, Haywood VA, Barakat M, Urao N, DiPietro LA. Compromised angiogenesis and vascular Integrity in impaired diabetic wound healing. *PLoS One* 2020; 15: e0231962. <https://doi.org/10.1371/journal.pone.0231962> PMID:32324828 PMCID:PMC7179900

بنیادی مغز استخوان که با فرکانس پایین در مغز استخوان وجود دارند و دسترسی به آن‌ها دشوارتر است، سلول‌های چربی به راحتی و با تعداد زیاد از بافت چربی حاصل از لیپوساکشن به دست می‌آید. همچنین سلول‌های بنیادی به‌دست آمده از بافت چربی غیر ایمنی‌زا هستند و در کشت‌های طولانی‌مدت پایدارند. با توجه به این ویژگی‌ها استفاده از این سلول‌ها برای بررسی در آزمایشات بالینی پیشرفت قابل توجهی کرده است [۲۶]. گزارش‌ها همچنین حاکی از آنند که تحریک تولید و ترشح فاکتورهای رشد از عملکردهای اساسی سلول‌های بنیادی مزانشیمی مشتق شده از بافت چربی است. در مقابل، برخی مطالعات نشان داده‌اند که سلول‌های بنیادی در شرایط متفاوت اثرات آنتی‌اکسیدانی مختلفی از خود نشان می‌دهند [۲۷] و در این راستا در برخی شرایط این سلول‌ها قادر به تاثیرگذاری قابل توجه در مسیر التیام زخم نمی‌باشند. همچنین برخی یافته‌های پژوهشی نشان داده‌اند که سلول‌های بنیادی مشتق از چربی چه به تنهایی و یا همراه با داربست نمی‌توانند ترمیم زخم را به نحو چشمگیری بهبود بخشند [۲۸] و از طرفی می‌توانند عوارض بالقوه‌ای هم‌چون القای تومور در بافت‌های هدف را از خود نشان دهند [۲۹].

ایده‌ی اولیه‌ی اسپری کردن سلول‌های بنیادی بر روی نواحی زخم اولین بار توسط باهوریک و همکارانش در سال ۱۹۹۷ مطرح شد. آن‌ها نشان دادند که فرایند اسپری کردن سلول‌ها سبب پخش شدن یکنواخت آن‌ها شد و همچنین سبب تکثیر سلول‌های فیبروبلاست در ناحیه مورد نظر شد. همچنین این روش نسبت به روش‌های دیگر هم‌چون استفاده از داربست‌های زیستی حاوی سلول‌های بنیادی ارزان‌تر است و زمان آماده‌سازی و استفاده‌ی سلول‌ها کوتاه‌تر است [۳۰]. از آن زمان، انواع مختلفی از دستگاه‌های اسپری توسعه‌یافته و برای ترمیم زخم‌های پوستی استفاده می‌شود [۳۱]. Chang و همکارانش در سال ۲۰۰۷ اسپری‌های کوچک‌تر با قدرت بیش‌تر در پخش یکنواخت سلول‌های اپیدرمی طراحی کردند. نتایج نشان داد که ترمیم زخم سریع‌تر صورت گرفت. به علاوه، در گروهی که سلول‌ها را از طریق تزریق دریافت کردند میزان سلول‌هایی که زنده ماندند کم‌تر بود [۳۲]. اگر چه در تحقیق حاضر از روش اسپری سلولی برای بار اول استفاده نشده است اما با توجه به کم بودن تحقیقات پیشین بر روی این روش نسبت به سایر روش‌های انتقال سلول‌های بنیادی بر ناحیه‌ی زخم، بر آن شدیم تا به بررسی و تحقیق در این زمینه بپردازیم.

پژوهش حاضر در محدوده بررسی‌های مورفولوژیک زخم به مطالعه ترمیم زخم پوستی متعاقب اسپری سلول‌های بنیادی مزانشیمی مشتق از بافت چربی شکمی انسان پرداخته و از نظر

- [18] Jacobi J, Jang JJ, Sundram U, Dayoub H, Fajardo LF, Cooke JP. Nicotine accelerates angiogenesis and wound healing in genetically diabetic mice. *Am J Pathol* 2002; 161: 97-104.  
[https://doi.org/10.1016/S0002-9440\(10\)64161-2](https://doi.org/10.1016/S0002-9440(10)64161-2)
- [19] Sorg H, Tilkorn DJ, Hager S, Hauser J. Mirastschijski UJESR. Skin wound healing: an update on the current knowledge and concepts. *Eur Surg Res* 2017; 58: 81-94.  
<https://doi.org/10.1159/000454919>  
PMid:27974711
- [20] Velnar T, Bailey T, Smrkolj V. The wound healing process: an overview of the cellular and molecular mechanisms. *J Int Med Res* 2009; 37: 1528-1542.  
<https://doi.org/10.1177/147323000903700531>  
PMid:19930861
- [21] Strang H, Kaul A, Parikh U, Masri L, Saravanan S, Li H, Miao Q, Balaji S. Role of cytokines and chemokines in wound healing. In: *Wound Healing, Tissue Repair, and Regeneration in Diabetes*. Acad Press 2020; pp: 197-235.  
<https://doi.org/10.1016/B978-0-12-816413-6.00011-3>
- [22] Wang Z, He R, Tu B, He J, Cao X, Xia H, et al. Drilling combined with adipose-derived stem cells and bone morphogenetic protein-2 to treat femoral head epiphyseal necrosis in juvenile rabbits. *Curr Med Sci* 2018; 38: 277-288.  
<https://doi.org/10.1007/s11596-018-1876-3>  
PMid:30074186
- [23] Moon KM, Park YH, Lee JS, Chae YB, Kim MM, Kim DS, et al. The effect of secretory factors of adipose-derived stem cells on human keratinocytes. *Int J Mol Sci* 2012; 13: 1239-1257.  
<https://doi.org/10.3390/ijms13011239>  
PMid:22312315 PMCid:PMC3269749
- [24] Sack KD, Teran M, Nugent MA. Extracellular matrix stiffness controls VEGF signaling and processing in endothelial cells. *J Cell Physiol* 2016; 231: 2026-2039.  
<https://doi.org/10.1002/jcp.25312>  
PMid:26773314
- [25] Kong P, Xie X, Li F, Liu Y, Lu Y. Placenta mesenchymal stem cell accelerates wound healing by enhancing angiogenesis in diabetic Goto-Kakizaki (GK) rats. *Biochem Biophys Res Commun* 2013; 438: 410-419.  
<https://doi.org/10.1016/j.bbrc.2013.07.088>  
PMid:23899518
- [26] Jun EK, Zhang Q, Yoon BS, Moon JH, Lee G, Park G, et al. Hypoxic conditioned medium from human amniotic fluid-derived mesenchymal stem cells accelerates skin wound healing through TGF- $\beta$ /SMAD2 and PI3K/Akt pathways. *Int J Mol Sci* 2014; 15: 605-628.  
<https://doi.org/10.3390/ijms15010605>  
PMid:24398984 PMCid:PMC3907828
- [27] Lindroos B, Suuronen R, Miettinen S. The potential of adipose stem cells in regenerative medicine. *Stem Cell Rev Reports* 2011; 7: 269-291.  
<https://doi.org/10.1007/s12015-010-9193-7>  
PMid:20853072
- [28] Fatemi MJ, Chehroudi S, Bagheri T, Saleh S, Atashi A, Saberi M, et al. Nanofiber poly ether sulfone as adipose derived stem cell holding scaffold with or without growth factor on wound healing in rat. *Tehran Univ Med J TUMS Publ* 2017; 74: 843-851. (Persian).
- [29] Sun L, Huang C, Zhu M, Guo S, Gao Q, Wang Q, et al. Gastric cancer mesenchymal stem cells regulate PD-L1-CTCF enhancing cancer stem cell-like properties and tumorigenesis. *Theranostics* 2020; 10: 11950.  
<https://doi.org/10.7150/thno.49717>  
PMid:33204322 PMCid:PMC7667687
- [30] Falanga V, Iwamoto S, Chartier M, Yufit T, Butmarc J, Koultab N, et al. Autologous bone marrow-derived cultured mesenchymal stem cells delivered in a fibrin spray accelerate healing in murine and human cutaneous wounds. *Tissue Eng* 2007; 13: 1299-1312.  
<https://doi.org/10.1089/ten.2006.0278>  
PMid:17518741
- [31] Bahoric A, Harrop AR, Clarke HM, Zuker RM. Aerosol vehicle for delivery of epidermal cells-an in vitro study. *Canad J Plast Surg* 1997; 5: 153-156.  
<https://doi.org/10.1177/229255039700500301>
- [4] Augustine R, Zahid AA, Hasan A, Dalvi YB, Jacob J. Cerium oxide nanoparticle-loaded gelatin methacryloyl hydrogel wound-healing patch with free radical scavenging activity. *ACS Biomater Sci Eng* 2020; 7: 279-290.  
<https://doi.org/10.1021/acsbiomaterials.0c01138>  
PMid:33320529
- [5] Hassanshahi A, Hassanshahi M, Khabbazi S, Hosseini-Khah Z, Peymanfar Y, Ghalamkari S, et al. Adipose-derived stem cells for wound healing. *J Cell Physiol* 2019; 234: 7903-7914.  
<https://doi.org/10.1002/jcp.27922>  
PMid:30515810
- [6] Chen JS, Wong VW, Gurtner GC. Therapeutic potential of bone marrow-derived mesenchymal stem cells for cutaneous wound healing. *Front Immunol* 2012; 3: 192.  
<https://doi.org/10.3389/fimmu.2012.00192>  
PMid:22787462 PMCid:PMC3392692
- [7] Jeon YK, Jang YH, Yoo DR, Kim SN, Lee SK, Nam MJ. Mesenchymal stem cells' interaction with skin: Wound-healing effect on fibroblast cells and skin tissue. *Wound Repair Regen* 2010; 18: 655-661.  
<https://doi.org/10.1111/j.1524-475X.2010.00636.x>  
PMid:20955344
- [8] Maxson S, Lopez EA, Yoo D, Danilkovitch-Miagkova A, LeRoux MA. Concise review: role of mesenchymal stem cells in wound repair. *Stem Cells Transl Med* 2012; 1: 142-149.  
<https://doi.org/10.5966/sctm.2011-0018>  
PMid:23197761 PMCid:PMC3659685
- [9] Wu Y, Chen L, Scott PG, Tredget EE. Mesenchymal stem cells enhance wound healing through differentiation and angiogenesis. *Stem Cells* 2007; 25: 2648-2659.  
<https://doi.org/10.1634/stemcells.2007-0226>  
PMid:17615264
- [10] Zhang B, Wang M, Gong A, Zhang X, Wu X, Zhu Y, et al. HucMSC-exosome mediated-Wnt4 signaling is required for cutaneous wound healing. *Stem Cells* 2015; 33: 2158-2168.  
<https://doi.org/10.1002/stem.1771>  
PMid:24964196
- [11] Zuk PA, Zhu M, Ashjian P, De Ugarte DA, Huang JL, Mizuno H, et al. Human adipose tissue is a source of multipotent stem cells. *Mol Biol Cell* 2002; 13: 4279-4295.  
<https://doi.org/10.1091/mbc.e02-02-0105>  
PMid:12475952 PMCid:PMC138633
- [12] Fraulin FO, Bohric A, Harrop AR. Autotransplantation of epithelial cells in the pig via an aerosol vehicle. *J Burn Care Rehab* 1998; 19: 337-345.  
<https://doi.org/10.1097/00004630-199807000-00012>  
PMid:9710733
- [13] Kirsner RS, Marston WA, Snyder RJ, Lee TD, Cargill D. I, Slade HB. Spray-applied cell therapy with human allogeneic fibroblasts and keratinocytes for the treatment of chronic venous leg ulcers: a phase 2, multicentre, double-blind, randomised, placebo-controlled trial. *Lancet* 2012; 380: 977-985.  
[https://doi.org/10.1016/S0140-6736\(12\)60644-8](https://doi.org/10.1016/S0140-6736(12)60644-8)
- [14] Gimble JM, Guilak F. Adipose-derived adult stem cells: isolation, characterization, and differentiation potential. *Cytotherapy* 2003; 5: 362-39.  
<https://doi.org/10.1080/14653240310003026>  
PMid:14578098
- [15] Chan AK, Heathman TR, Coopman K, Hewitt CJ. Multiparameter flow cytometry for the characterisation of extracellular markers on human mesenchymal stem cells. *Biotechnol Lett* 2014; 36: 731-741.  
<https://doi.org/10.1007/s10529-013-1422-0>  
PMid:24322774
- [16] Furman BL. Streptozotocin-induced diabetic models in mice and rats. *Curr Protoc Pharmacol* 2015; 70: 5-47.  
<https://doi.org/10.1002/0471141755.ph0547s70>  
PMid:26331889
- [17] Feng J, Li X, Zhu S, Xie Y, Du J, Ge H, et al. Photobiomodulation with 808-nm diode laser enhances gingival wound healing by promoting migration of human gingival mesenchymal stem cells via ROS/JNK/NF- $\kappa$ B/MMP-1 pathway. *Lasers Med Sci* 2020; 35: 1831-1839.  
<https://doi.org/10.1007/s10103-020-03040-z>  
PMid:32451640

Healing. Front Bioeng Biotechnol 2020; 8: 110.  
<https://doi.org/10.3389/fbioe.2020.00110>  
PMid:32154237 PMCID:PMC7046802

[32] Chang M, Liu J, Guo B, Fang X, Wang Y, Wang S,  
et al. Auto Micro Atomization Delivery of Human Epidermal  
Organoids Improves Therapeutic Effects for Skin Wound



## Skin wound healing following the spray of human abdominal adipose tissue-derived mesenchymal stem cells in diabetic male rat

Rahim Ahmadi (Pharm.D)<sup>1,2</sup>, Mohammad Ali Nilforouszadeh (Ph.D)<sup>3</sup>, Sona Zare (Ph.D)<sup>3</sup>, Kimiya Shams (Ph.D)<sup>\*4</sup>, Reyhaneh Delfanian (Ph.D)<sup>5</sup>

1 - Skin and Stem Cell Research Center, Tehran University of Medical Sciences, Tehran, Iran

2 – Dept. of Biology, Faculty of Basic Sciences, Hamedan Branch, Islamic Azad University, Hamedan, Iran

3- Avicenna International College, Budapest, Hungary

4- Dept. of Biotechnology, Faculty of Biological Science, North Tehran Branch, Islamic Azad University, Tehran, Iran

5- Dept. of Molecular Genetics, Faculty of Basic Sciences, Tonekabon Branch, Islamic Azad University, Tonekabon, Iran

\* Corresponding author. +98 9301648212 Kimiya.shams.1992@gmail.com

Received: 25 May 2021 ; Accepted: 25 Oct 2021

**Introduction:** Diabetes is rising worldwide and impaired wound healing is one of its major complications. This study aimed to determine the effects of adipose-derived mesenchymal stem cells (MSCs) on wound healing in diabetic rats.

**Materials and Methods:** In this experimental study, abdominal adipose tissue was obtained from 10 patients who underwent an abdominoplasty. MSCs were isolated from adipose tissue and characterized using flow cytometry. Streptozotocin was used to induce diabetes in 10 male rats. Full-thickness excision wounds were punched on the back of each rat by a punch biopsy (0.8 cm in diameter). Animals were divided into two groups: the control group (receiving normal saline) and the group treated with MSCs. After treatment, wound healing was evaluated by photographic methods on days 7, 14, and 21.

**Results:** The isolated cells from adipose tissue expressed specific positive markers of MSCs. Importantly, the wound area significantly decreased in MSCs treated group on days 7 ( $P<0.05$ ) and 14 ( $P<0.01$ ) compared with days 0 and 7, respectively. The wound area decreased significantly in control animals on day 7 compared to day 0 ( $P<0.01$ ), however, it did not significantly change on day 14 compared with day 7. On day 21, wounds closed in control and treatment groups.

**Conclusion:** Spraying the human adipose tissue-derived MSCs causes faster skin wound healing and therefore, this method can be considered for diabetic wound healing.

**Keywords:** Wound Healing, Diabetes Mellitus, Hyperglycemia, Mesenchymal Stem Cells, Adipose Tissue, Rats