

بررسی ارزش تشخیصی اولتراسونوگرافی با استفاده از دو شاخص سطح مقطع عصب مدین و شاخص عصب/تونل در بیماران مبتلا به سندرم کانال کارپ

عالیه رضازاده^۱ (M.Sc)، امیر هوشنگ بختیاری^{۲*} (Ph.D)، افشین سمعی^۳ (M.D)، جمیله مقیمی^۳ (M.D)، راهب قربانی^۴ (Ph.D)

۱- دانشگاه علوم پزشکی سمنان، دانشکده توانبخشی، مرکز تحقیقات توانبخشی عصبی-عضلانی

۲- دانشگاه علوم پزشکی سمنان، مرکز تحقیقات توانبخشی عصبی-عضلانی

۳- دانشگاه علوم پزشکی سمنان، دانشکده پزشکی، گروه داخلی

۴- دانشگاه علوم پزشکی سمنان، مرکز تحقیقات فیزیولوژی و دپارتمان پزشکی اجتماعی

چکیده

سابقه و هدف: این مطالعه به منظور ارزیابی ارزش تشخیصی اولتراسونوگرافی عصب مدین با استفاده از شاخص‌های عصب/تونل و سطح مقطع عصب مدین و مقایسه آن با تست هدایت عصب عضله (Nerve conduction study, NCS) در بیماران مبتلا به سندرم تونل کارپ (Carpal tunnel syndrome, CTS) طراحی گردید. مواد و روش‌ها: هفتاد و یک میچ دارای علائم کلینیکی CTS و پنجاه و پنج میچ سالم به عنوان گروه کنترل در مطالعه شرکت کردند. سطح مقطع عرضی (Cross sectional area, CSA) عصب مدین و کانال میچ در ابتدا و انتهای کانال میچ دست با استفاده از اولتراسونوگرافی اندازه‌گیری شد. شاخص عصب/تونل در ابتدا و انتهای میچ دست با محاسبه نسبت CSA عصب مدین به CSA کانال میچ محاسبه شد. یافته‌ها: میانگین شاخص عصب/تونل ابتدا و انتهای کانال میچ به میزان معنی‌داری در بین افراد مبتلا به CTS و سالم تفاوت داشت ($p < 0.001$). مطالعه نشان داد که بین دو شاخص عصب/تونل ابتدایی و انتهای کانال میچ و همچنین بین دو شاخص سطح مقطع عصب مدیان و شاخص عصب/تونل در تشخیص CTS تفاوت معنی‌داری وجود ندارد. نقاط برش تعیین شده شاخص عصب/تونل ابتدای کانال برای موارد خفیف، متوسط و شدید CTS به ترتیب ۶/۳۴، ۶/۳۶ و ۶/۷۶ با حساسیت تشخیصی ۴۷/۴، ۷۵/۷ و ۸۵/۷٪ و برای شاخص عصب/تونل انتهای کانال به ترتیب ۶/۵۸، ۶/۵۸ و ۷/۶۱ با حساسیت تشخیصی ۴۷/۴، ۶۷/۶ و ۷۸/۶٪ به دست آمد. نتیجه‌گیری: نتایج نشان داد که تکنیک شاخص عصب/تونل با استفاده از اولتراسونوگرافی به دلیل حساسیت و ویژگی پایینی در تشخیص موارد خفیف CTS جای‌گزین خوبی برای روش الکترودیآگنوستیک نمی‌باشد. هم‌چنین مطالعه ما نشان داد که هیچ تفاوت معنی‌داری بین دو شاخص اولتراسونوگرافی عصب/تونل و سطح مقطع عصب مدین در تشخیص CTS وجود ندارد.

واژه‌های کلیدی: سندرم کانال میچ دست، عصب مدین، سونوگرافی.

مقدمه

فشرده‌گی عصب مدیان در میچ ایجاد می‌شود و میلیون‌ها نفر را در سراسر جهان درگیر می‌کند [۱]. شیوع سالانه CTS حدود ۲/۱٪ در جمعیت عمومی (زن، مرد، شاغلین و ...) تخمین زده

سندرم کانال کارپ (Carpal tunnel syndrome, CTS) شایع‌ترین سندرم گیرافتادگی عصب محیطی است، که در نتیجه

تشخیص CTS و تعیین شدت آن، اما هنوز حساسیت و ویژگی این روش نسبت به روش تهاجمی EDX ارزش کمتری دارد. به نظر می‌رسد که توجه به خصوصیات و تغییرات ایجاد شده مختص عصب مدیان هنگام بروز CTS و عدم توجه به خصوصیات فردی نظیر اندازه و سطح مقطع کانال کارپ می‌تواند یکی از دلایل این اختلاف باشد. در مطالعه‌ای اخیر که روی افراد سالم انجام شد، نشان داده شد که شاخص نسبت سطح مقطع عصب مدیان به سطح مقطع کانال کارپ (شاخص عصب/کانال) می‌تواند برای ارزیابی تغییرات عصب مدیان در CTS مفید باشد، زیرا موجب حذف عوامل موثر بر سطح مقطع عصب مدیان در افراد با سنین، جنس و توده بدنی مختلف می‌گردد [۹]. به هر حال از نتایج این مطالعه هنوز در افراد مبتلا به CTS استفاده نشده است. این مطالعه با هدف تعیین ارزش تشخیصی دو شاخص اولتراسونوگرافی یعنی سطح مقطع عصب مدیان و شاخص عصب/تونل در تشخیص CTS را طراحی و اجرا شده است.

مواد و روش‌ها

در این مطالعه ۵۵ مج سالم و ۷۱ مج مبتلا مورد بررسی قرار گرفت (مجموعاً ۱۲۶ مج). بیماران مبتلا به CTS در محدوده سنی ۲۰ تا ۶۰ سال با تشخیص پزشک متخصص جهت شرکت در مطالعه به مرکز تحقیقات توان‌بخشی عصبی عضلانی دانشگاه علوم پزشکی سمنان ارجاع شدند. معیارهای خروج از مطالعه که توسط بررسی سابقه پزشکی، معاینات عصبی عضلانی و ارزیابی‌های کلینیکی توسط پزشک ارجاع‌دهنده به دست آمد عبارت بود از: (۱) وجود بیماری‌هایی که علائم CTS را تقلید می‌کنند مانند پلی‌نوروپاتی، رادیکولوپاتی گردنی، سندرم دهانه خروجی قفسه سینه و double-crush syndrome (۲) وجود بیماری‌هایی مانند هایپوتیروئیدسم، نقرس، سیستمیک لوپوس اریتماتوس، آرتریت روماتوئید، دیابت، نقص مزمن کلیه و آکرومگالی، (۳) مصرف داروهایی که باعث نوروپاتی می‌شوند، (۴) سابقه رهاسازی تونل کارپ، (۵) شکستگی میچ و تروماهای

شده است [۲] و این در حالی است که زنان ۴ برابر بیش‌تر از مردان مستعد ابتلا به این سندرم هستند [۳].

در حال حاضر، بررسی هدایت عصب (Nerve conduction study, NCS) شایع‌ترین تست تشخیصی CTS است که به طور روزانه در کلینیک‌ها مورد استفاده قرار می‌گیرد [۴،۵]. با این حال تحقیقات زیادی نشان داده است که در مراحل اولیه CTS، احتمال نرمال بودن نتایج حاصل از NCS، و در موارد شدید سندرم نیز احتمال ناسازگاری نتایج NCS با یافته‌های بالینی وجود دارد. علاوه بر این، NCS قادر نیست بهبودی به دنبال آزادسازی کانال کارپ را به درستی پیش‌بینی کند [۶]. با توجه به موارد فوق به نظر می‌رسد که NCS نمی‌تواند به تنهایی جهت تشخیص CTS به کار رود و اطلاعات حاصل از NCS باید بر پایه میزان شیوع علائم و یافته‌های فیزیکی مورد تفسیر قرار گیرد [۷]. به همین علت تلاش‌های زیادی جهت پیدا کردن یک روش مطمئن، آسان و کم‌هزینه در تشخیص CTS صورت گرفته است. در سال‌های اخیر نشان داده شده است که از اولتراسونوگرافی نیز می‌تواند به عنوان جای‌گزینی برای NCS در تشخیص CTS استفاده کرد، علاوه بر این اولتراسونوگرافی به نسبت NCS علاوه بر دسترسی آسان‌تر و غیرتهاجمی بودن برای بیماران، باعث تحمیل هزینه و صرف زمان کم‌تر می‌شود [۸].

تاکنون مطالعات زیادی در مورد مقایسه ارزش تشخیصی اولتراسونوگرافی و EDX در CTS انجام شده، ولی با این وجود، هنوز نتیجه قطعی به دست نیامده است. به نظر می‌رسد که تفاوت‌های جمعیتی یکی از دلایل این عدم قاطعیت برای استفاده از اولتراسونوگرافی باشد، چراکه در اکثر این مطالعات از سطح مقطع عرضی یا Cross sectional area (CSA) عصب مدیان به عنوان شاخص تشخیصی اولتراسونوگرافی در CTS استفاده شده که گفته شده است این شاخص با توجه به سن، جنس و شاخص‌های توده بدنی افراد می‌تواند تغییر کند [۹]. مجموعه مطالعات انجام شده در این زمینه نشان می‌دهد که علی‌رغم غیر تهاجمی بودن روش اولتراسونوگرافی برای

مکرر به دست، ۷) حاملگی، ۸) مصرف داروهای ضد درد جهت تسکین CTS طی دو هفته‌ی اخیر.

بیماران ارجاعی پس از دریافت اطلاعات کامل از مطالعه، در صورت تمایل فرم رضایت‌نامه کتبی را تکمیل و امضا کردند. افراد گروه کنترل نیز به طور داوطلبانه از بین افراد همراه با بیماران، کارکنان کلینیک و دانشجویان انتخاب شدند. پرسش‌نامه بوستون جهت تعیین شدت علائم و وضعیت عمل‌کردی هر یک از میج‌های مبتلا توسط بیماران تکمیل گردید. اعتبار نسخه انگلیسی این پرسش‌نامه قبلاً توسط Levine و همکارانش تایید شده است [۱۰]. نسخه فارسی آن نیز در مطالعه اخیر در همین مرکز بررسی گردید و مشخص شد که از روایی و پایایی مناسبی برخوردار است [۱۱]. بیمارانی که درگیری دوطرفه داشتند، دو پرسش‌نامه پر کردند [۲]. سپس قطر عرضی و قدامی-خلفی میج دست برای افراد سالم و بیمار با استفاده از کولیس ورنیه اندازه‌گیری و نسبت قطر عرضی به قطر قدامی خلفی (قطر قدامی خلفی/ قطر عرضی) ثبت شد. افراد مبتلا به CTS بر حسب شدت گرفتاری به ۳ گروه (خفیف، متوسط، شدید) تقسیم شدند. لازم به ذکر است که تمام اندازه‌گیری‌ها برای هر فرد، در یک زمان مشخص از اوقات شبانه‌روز انجام شده و ضمناً هر یک از اندازه‌گیری‌های اولتراسونوگرافی و بررسی هدایت عصبی توسط دو ارزیاب مستقل انجام شد.

نحوه انجام تست سرعت هدایت عصب (NCS):

ارزیابی الکترونوگرافی توسط دستگاه الکترودیآگنوستیک (Dantec, Portable Keypoint) انجام گردید. دمای اتاق آزمایشگاه الکترودیآگنوستیک در حد ۲۷ درجه سانتی‌گراد ثابت نگه‌داشته شده و سپس دمای سطح پوست توسط ترمومتر پوستی اندازه‌گیری شده و چنانچه کم‌تر از ۳۲ درجه سانتی‌گراد می‌شد از دستگاه مادون قرمز برای گرم کردن دست و رساندن حرارت آن به میزان فوق استفاده می‌کردیم. جهت ثبت پتانسیل عمل بخش حرکتی عصب مدیان و اولنا، الکتروود زمین را پشت دست قرار دادیم و الکتروود ثبات فعال دوقطبی روی عضله دورکننده کوتاه شست برای

عصب مدیان و روی عضله دورکننده انگشت کوچک برای عصب اولنا قرار گرفت. الکترودهای رفرنس روی اولین یا پنجمین مفصل متاکارپوفالانژیال قرار گرفتند. عصب مدیان و اولنا در ناحیه میج (در فاصله ۸ cm از الکتروود ثبات) در معرض تحریک فوق حداکثر (۳۰٪ بیش‌تر از تحریک حداکثری) قرار گرفتند [۱۲]. موارد اندازه‌گیری شده در این قسمت شامل ۱) آمپلی‌تود پتانسیل عمل بخش حرکتی عصب مدیان و تاخیر انتهایی آن از روی عضله ابدکتور پولیسیس برویس ۲) اندازه‌گیری آمپلی‌تود پتانسیل عمل بخش حرکتی عصب اولنا و تاخیر انتهایی آن از روی عضله دورکننده انگشت کوچک بود. پاسخ حسی نیز به صورت آنتی‌درومیک با استفاده از الکترودهای حلقوی انگشتان ثبت شد. الکترودهای حلقوی (با فاصل ۴ cm) روی مفاصل اینترفالانژیال پروگزیمال و دیستال انگشت حلقه و اشاره برای عصب مدیان و روی انگشت کوچک و حلقه برای عصب اولنا قرار داده شدند و الکتروود تحریک‌کننده در فاصله ۱۴ سانتی‌متری الکترودهای ثبات روی مسیر عصب مدیان و اولنا در ناحیه میج قرار گرفتند [۱۲]. موارد اندازه‌گیری شده در این قسمت شامل: ۱) اندازه‌گیری آمپلی‌تود پتانسیل عمل حسی عصب مدیان و تاخیر قله منفییا Negative peak latency آن از روی انگشت حلقه و اشاره، ۲) اندازه‌گیری آمپلی‌تود پتانسیل عمل حسی عصب اولنا و تاخیر قله منفی آن از روی انگشت کوچک و حلقه بود [۴]. از اطلاعات ثبت شده ناشی از تحریک عصب اولنا برای حذف موارد نوروپاتی محیطی استفاده گردید.

نحوه تقسیم‌بندی بیماران بر حسب شدت:

از استاندارد طلایی NCS جهت تعیین شدت سندرم تونل کارپ با توجه به مطالعه Padua به شرح زیر استفاده گردید [۱۳].

۱) طبیعی: تمام سرعت‌های هدایت عصبی ثبت شده در محدوده طبیعی قرار دارد.

۲) ملایم: کاهش سرعت هدایت حسییا Sensory nerve conduction velocity (SNCS) عصب مدیان در انگشت

برای بررسی پیروی داده‌ها از توزیع نرمال انجام شد و سپس برای تجزیه و تحلیل داده‌ها و مقایسه‌ی نتایج بین دو گروه سالم و بیمار از آزمون تی مستقل و برای مقایسه‌ی داده‌های هر گروه باهم از آزمون آنالیز واریانس استفاده شد و در صورت مشاهده تغییرات معنی‌دار، از آزمون Bonferroni Post Hoc جهت مشخص کردن میانگین‌های دارای اختلاف معنی‌دار، استفاده شد. برای تعیین نقطه برش هر یک از شاخص‌ها از منحنی راک و برای تعیین حساسیت و ویژگی اولتراسونوگرافی و NCS نیز از نرم‌افزار MedCalc استفاده شد. کلیه آزمون‌ها در سطح معنی‌داری ۰/۰۵ و حدود اطمینان ۹۵٪ انجام شد.

نتایج

مقایسه میانگین سنی و خصوصیات دموگرافیک جمعیت مورد مطالعه. در این مطالعه به طور کلی ۱۲۶ مچ سالم و مبتلا مورد بررسی قرار گرفت. ۴۱ فرد بیمار با درگیری یک طرفه و دوطرفه (۷۱ مچ مبتلا) شرکت نمودند که برحسب جنسیت به ۵ مرد (۴ مرد با درگیری دوطرفه و یک مرد با درگیری یک طرفه) و ۳۶ زن (۲۶ نفر با درگیری دو طرفه و ۱۰ نفر با درگیری یک طرفه) تقسیم شدند. تقسیم‌بندی شدت گرفتاری با استفاده از NCS نشان‌دهنده ۱۸ دست با درگیری خفیف، ۳۹ دست با درگیری متوسط و ۱۴ دست با درگیری شدید بود. ۳۳ فرد سالم (۵ مرد و ۲۸ زن) نیز در گروه کنترل مورد ارزیابی قرار گرفتند. میانگین سنی کل شرکت‌کنندگان ۴۰/۹ که این مقدار برای گروه مبتلا $37/2 \pm 9/5$ و برای گروه کنترل $43/8 \pm 10/1$ بود. براساس آزمون تی مستقل بین دو گروه از نظر مقادیر داده‌های دموگرافیک تفاوتی وجود نداشت (جز در سن) که میانگین و انحراف معیار آن‌ها در جدول زیر آمده است (جدول ۱).

محاسبه ضریب هم‌بستگی درون‌گروهی (ICC) جهت ارزیابی پایایی درون آزمونگر اولتراسونوگرافی نشان‌دهنده تکرارپذیری ($r=0/99$) در حد عالی می‌باشد [۱۴].

اشاره و یا در انگشت حلقه به کم‌تر از 40 m/s به همراه تاخیر انتهایی حرکتییا (Distal motor latency (DML) عصب مدیان نرمال به کم‌تر از 4 ms .

(۳) متوسط: کاهش SNCS عصب مدیان در انگشت دوم و یا در انگشت حلقه به کم‌تر از 40 m/s به همراه افزایش DML عصب مدیان به بیش‌تر از 4 ms .

(۴) شدید: عدم ثبت پاسخ حسی به همراه افزایش DML عصب به بیش‌تر از 4 ms .

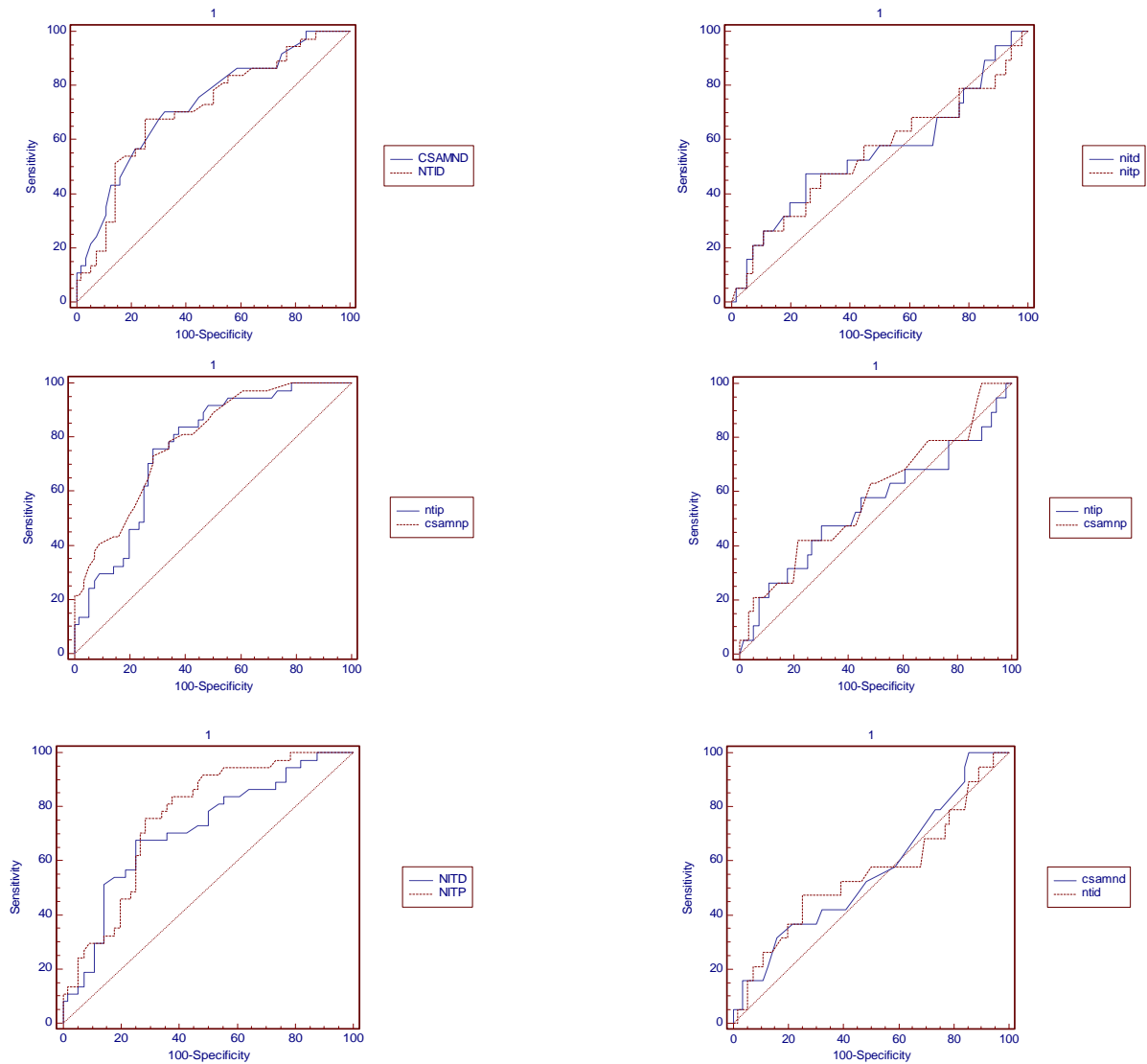
نحوه ارزیابی اولتراسونوگرافی:

برای انجام سونوگرافی از دستگاه سونوگرافی هوندا مدل ۲۱۰۰ با پروب خطی و دامنه فرکانس $7/5-10 \text{ MHz}$ استفاده شد. برای انجام آزمایش، فرد طاق‌باز خوابیده در حالی که بازو صاف روی تخت قرار گرفته، ساعد در سوپینیشن و مچ توسط حوله‌ای در زیر آن مختصری در اکستنشن قرار گرفت. CSA عصب مدیان و کانال کارپ در دو سطح بررسی شد: (۱) ابتدای کانال کارپ در سطح استخوان‌های اسکافوئید-پزیزفورم و (۲) انتهای کانال کارپ در سطح استخوان‌های تری‌ازپیوم-همیت. برای تصویربرداری سونوگرافی ناحیه مورد نظر با الکل تمیز شده و بعد از قرار دادن ژل، پروب را عمود روی ناحیه مچ قرار داده و بعد از به‌دست آوردن تصویر واضح از هر یک از منطقه فوق، تصویر گرفته شده ثابت شد و این‌کار برای هر منطقه سه بار تکرار شد. سپس از روی تصاویر ثابت شده مقادیر CSA عصب مدیان و تونل کارپ با ترسیم خط پیوسته دور مرزهای عصب و کانال کارپ محاسبه و نتایج در فرم مربوطه ثبت شد. تمامی این کارها برای هر دو دست بیمار انجام شد. سپس با استناد به نتیجه مطالعه Kim و همکارانش که در سال ۲۰۱۲ منتشر شد، شاخص تونل/عصب از طریق فرمول زیر اندازه‌گیری و میانگین آن از روی سه مقدار به‌دست آمده تعیین شد [۹]:

$$\text{nerve CSA} \div \text{carpal tunnel} = \text{شاخص تونل/عصب}$$

$$\text{CSA} \times 100$$

آنالیز آماری. از نرم‌افزار SPSS (نسخه ۲۱) برای آنالیز داده‌ها استفاده شد. ابتدا آزمون کولموگروف اسمیرنوف



شکل ۱. مقایسه شاخص‌های عصب/تونل پروگزیمال و دیستال با سطح مقطع عصب مدیان در پروگزیمال و دیستال در پیشگویی سندرم کانال کارپ خفیف.

شکل ۲. مقایسه شاخص‌های عصب/تونل پروگزیمال و دیستال با سطح مقطع عصب مدیان در پروگزیمال و دیستال در پیشگویی سندرم کانال کارپ متوسط.

NTIP = Nerve/tunnel index proximal, NTID = Nerve/tunnel index distal, CSAMNP = Cross section area of median nerve proximal, CSAMND = Cross section area of median nerve distal

NTIP = Nerve/tunnel index proximal, NTID = Nerve/tunnel index distal, CSAMNP = Cross section area of median nerve proximal, CSAMND = Cross section area of median nerve distal

جدول ۳: مقادیر سطح زیر منحنی، انحراف معیار، ۹۵٪ ضریب اطمینان، نقطه برش، حساسیت و ویژگی شاخص‌های عصب/تونل و سطح مقطع عصب مدیان در پروگزیمال و دیستال کانال کارپ در پیشگویی سندرم کانال کارپ خفیف

Specificity	Sensitivity	Cut Point	P value	95% CI	SEM	AUC	Parameter
۷۸/۶	۴۲/۱	>۱۱	۰/۲۸۰	۰/۶۹ تا ۰/۴۶	۰/۰۷۸	۰/۵۸	CSAMNP
۶۹/۶	۴۷/۴	>۶/۳۴	۰/۵۵۰	۰/۶۶ تا ۰/۴۳	۰/۰۷۸	۰/۵۵	NTIP
۸۳/۹	۳۱/۶	>۹/۶۷	۰/۴۲۶	۰/۶۸ تا ۰/۴۴	۰/۰۷۸	۰/۵۶	CSAMND
۷۵/۰	۴۷/۴	>۶/۵۸	۰/۴۹۹	۰/۶۷ تا ۰/۴۳	۰/۰۷۸	۰/۵۵	NTID

CSAMNP: cross sectional area median nerve proximal, NTIP: Nerve/tunnel index proximal, CSAMND: cross sectional area median nerve distal, NTID: Nerve/tunnel index distal, CI: Confidence interval, SEM: Standard error of mean, AUC: Area under curve.

جدول ۴. مقادیر سطح زیر منحنی، انحراف معیار، ۹۵٪ ضریب اطمینان، نقطه برش، حساسیت و ویژگی شاخص‌های عصب/تونل و سطح مقطع عصب مدیان در پروگزیمال و دیستال کانال کارپ در پیشگویی سندرم کانال کارپ متوسط

Specificity	Sensitivity	Cut Point	P value	95% CI	SEM	AUC	Parameter
۶۶/۱	۷۸/۴	>۹/۶۷	۰/۰۰۰۱	۰/۸۷ تا ۰/۶۹	۰/۰۵۰	۰/۷۸۸	CSAMNP
۷۱/۴	۷۵/۷	>۶/۳۶	۰/۰۰۰۱	۰/۸۴ تا ۰/۶۶	۰/۰۵۳	۰/۷۶۱	NTIP
۷۵/۰	۶۷/۶	>۶/۵۸	۰/۰۰۰۲	۰/۸۰ تا ۰/۶۱	۰/۰۵۶	۰/۷۱۳	CSAMND
۶۷/۹	۷۰/۳	>۸/۶۷	۰/۰۰۰۱	۰/۸۱ تا ۰/۶۳	۰/۰۵۵	۰/۷۲۸	NTID

CSAMNP: cross sectional area median nerve proximal, NTIP: Nerve/tunnel index proximal, CSAMND: cross sectional area median nerve distal, NTID: Nerve/tunnel index distal, CI: Confidence interval, SEM: Standard error of mean, AUC: Area under curve.

مقادیر ارزش اخباری مثبت، منفی و دقت تشخیصی اولتراسونوگرافی براساس شاخص عصب/تونل پروگزیمال به ترتیب، ۷۸/۴٪، ۷۶/۴٪، ۷۸/۳٪ و برای شاخص عصب/تونل دیستال به ترتیب، ۷۸/۶٪، ۷۸/۴٪ و ۸۴٪ بود. (P=۰/۶۶۸، SE=۰/۰۲۷، CI=-۰/۰۴۱ to ۰/۰۶۴، Mean difference=۰/۰۱۱).

مقایسه کلی شاخص‌های عصب/تونل پروگزیمال و دیستال در پیش‌گویی سندرم کانال کارپ با مشاهده شکل ۴ و مقایسه داده‌های جدول ۶ می‌توان دریافت که تفاوت معنی‌داری بین شاخص‌های نسبت عصب/تونل در پروگزیمال و دیستال کانال کارپ برای پیش‌گویی کلی سندرم تونل کارپ وجود ندارد. (P=۰/۱۶۲، SE=۰/۰۱۹، CI=-۰/۰۱۰ to ۰/۰۶۲، Mean difference=۰/۰۲۶).

مقایسه شاخص عصب/تونل پروگزیمال و دیستال با سطح مقطع عصب مدیان پروگزیمال و دیستال در پیش‌گویی سندرم کانال کارپ شدید. مقایسه اطلاعات ارائه‌شده در شکل ۳ و جدول ۵ نشان می‌دهد که شاخص عصب/تونل پروگزیمال کانال کارپ تفاوت معنی‌داری با سطح مقطع عصب مدیان پروگزیمال کانال در پیش‌گویی سندرم تونل کارپ شدید ندارد. (P=۰/۱۷۵، SE=۰/۰۳۹، CI=-۰/۰۲۳ to ۰/۱۲۸، Mean difference=۰/۰۵۲). مقایسه همین شاخص‌ها در دیستال کانال کارپ نیز نشان‌دهنده نبود تفاوت معنی‌دار بین آن‌ها در پیش‌گویی سندرم کانال کارپ شدید است. (P=۰/۲۵۷، SE=۰/۰۴۴، CI=-۰/۰۳۶ to ۰/۱۳۶، Mean difference=۰/۰۵۰). تفاوت معنی‌داری نیز بین شاخص‌های عصب/تونل پروگزیمال و دیستال کانال کارپ در پیش‌گویی سندرم کارپ شدید مشاهده نگردید.

جدول ۵. مقادیر سطح زیر منحنی، انحراف معیار، ۹۵٪ ضریب اطمینان، نقطه برش، حساسیت و ویژگی شاخص‌های عصب/تونل و سطح مقطع عصب مدیان در پروگزیمال و دیستال کانال کارپ در پیشگویی سندرم کانال کارپ شدید.

Specificity	Sensitivity	Cut Point	P value	95% CI	SEM	AUC	Parameter
۸۳/۹	۸۵/۷	>۱۱/۶۷	۰/۰۰۰۱	۰/۹۶ تا ۰/۸۱	۰/۰۵۵	۰/۹۰۷	CSAMNP
۷۵/۰	۸۵/۷	>۶/۷۶	۰/۰۰۰۱	۰/۹۳ تا ۰/۷۵	۰/۰۶۷	۰/۸۵۵	NTIP
۸۹/۳	۸۵/۷	>۱۰/۶۷	۰/۰۰۰۱	۰/۹۵ تا ۰/۷۹	۰/۰۵۹	۰/۸۹۳	CSAMND
۸۵/۷	۷۸/۶	>۷/۶۱	۰/۰۰۰۱	۰/۹۲ تا ۰/۷۴	۰/۰۶۹	۰/۸۴۳	NTID

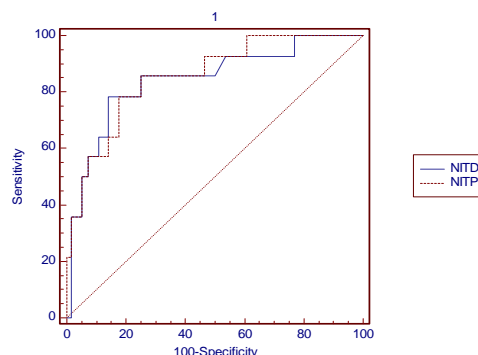
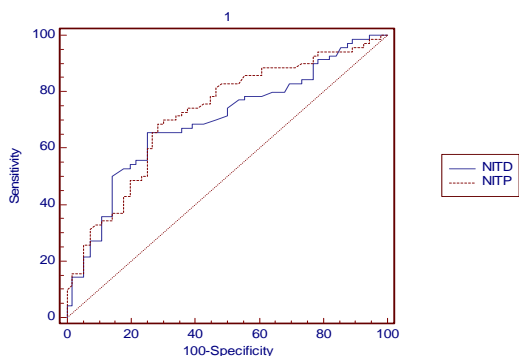
CSAMNP: cross sectional area median nerve proximal, NTIP: Nerve/tunnel index proximal, CSAMND: cross sectional area median nerve distal, NTID: Nerve/tunnel index distal, CI: Confidence interval, SEM: Standard error of mean, AUC: Area under curve

جدول ۶. مقادیر سطح زیر منحنی، انحراف معیار، ۹۵٪ ضریب اطمینان، نقطه برش، حساسیت و ویژگی شاخص‌های عصب/تونل در پروگزیمال و دیستال کانال

کارپ در پیشگویی سندرم کانال کارپ

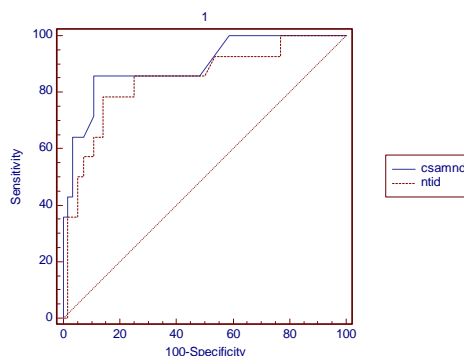
Specificity	Sensitivity	Cut Point	P value	95% CI	SEM	AUC	Parameter
۷۵/۰	۶۵/۷	>۶/۵۸	۰/۰۰۰۱	۰/۷۷ تا ۰/۶۱	۰/۰۴۶	۰/۶۹۵	NTID
۷۱/۴	۶۸/۶	>۶/۳۶	۰/۰۰۰۱	۰/۷۹ تا ۰/۶۳	۰/۰۴۵	۰/۷۲۱	NTIP

NTIP: Nerve/tunnel index proximal, NTID: Nerve/tunnel index distal, CI: Confidence interval, SEM: Standard error of mean, AUC: Area under curve.



شکل ۴. مقایسه شاخص‌های عصب/تونل پروگزیمال و دیستال در پیشگویی سندرم کانال کارپ.

NTIP = Nerve/tunnel index proximal, NTID = Nerve/tunnel index distal



بحث و نتیجه‌گیری

مطالعه حاضر با هدف ارزیابی ارزش تشخیصی شاخص عصب/تونل عصب مدیان با استفاده از اولتراسونوگرافی در پیش‌گویی سندرم تونل کارپ انجام شد که نتایج به‌دست آمده نشان داد این شاخص ارجحیتی نسبت به شاخص سطح مقطع عصب مدیان به‌خصوص در تشخیص موارد خفیف و شدید سندرم تونل کارپ ندارد. اما در تشخیص موارد گرفتاری متوسط سندرم نسبت به شاخص سطح مقطع عصب ارزش تشخیصی بهتری دارد. همچنین یافته‌ها نشان داد که بین ارزش تشخیصی شاخص عصب/تونل به‌دست آمده از پروگزیمال کانال کارپ نسبت به همین شاخص در ناحیه دیستال کانال نیز اختلافی وجود ندارد.

اولین بار در مطالعه حاضر از شاخص عصب/تونل پروگزیمال و دیستال، برای تشخیص CTS استفاده گردید. علت استفاده ما از این شاخص این بود که بر اساس مطالعات

شکل ۳. مقایسه شاخص‌های عصب/تونل پروگزیمال و دیستال با سطح مقطع عصب مدیان در پروگزیمال و دیستال در پیشگویی سندرم کانال کارپ شدید.

NTIP = Nerve/tunnel index proximal, NTID = Nerve/tunnel index distal, CSAMNP = Cross section area of median nerve proximal, CSAMND = Cross section area of median nerve distal

مدین با افزایش شدت ابتلا به CTS، افزایش معنی‌داری در اندازه نشان داده‌اند که این خود بیانگر توانایی اولتراسونوگرافی در بررسی تغییرات عصب مدین می‌باشد. در هر صورت وجود این اختلاف‌ها در حساسیت CSA عصب مدین در مطالعات مختلف ناشی از فاکتورهای متعددی نظیر انتخاب بیماران و گروه کنترل، استاندارد طلایی برای تشخیص CTS، روش انجام تکنیک الکتروپاگنوستیک، سطوح اندازه‌گیری CSA و نقطه برش تعیین‌شده برای اولتراسونوگرافی است و به این علت که هیچ توافقی بین مطالعات مختلف اولتراسونوگرافی وجود ندارد لازم است که یک معیار مشترک برای استانداردسازی روش اولتراسونوگرافی در نظر گرفته شود تا بدین ترتیب مطالعاتی که قرار است در آینده انجام شوند قابل مقایسه با یکدیگر باشند.

همان‌طور که در قبل نیز اشاره شد مطالعات متعددی در مورد استفاده از شاخص‌های مختلف اولتراسونوگرافی در تشخیص CTS وجود دارد [۱۸-۲۱]. بیش‌ترین شاخص مورد استفاده در این مطالعات CSA عصب مدین بود [۳۹،۳۷] و در بیش‌تر این تحقیقات به این نتیجه رسیدند که CSA عصب مدین در افراد مبتلا به CTS از افراد سالم بیش‌تر بوده که این یافته‌ها در مطالعه حاضر نیز تأیید شد، به طوری که میانگین CSA عصب مدین در پروگزیمال و دیستال در افراد بیمار (به ترتیب $12/3$ و $10/4$ mm²) به میزان معنی‌داری از افراد سالم (به ترتیب $9/3$ و $8/07$ mm²) بیش‌تر بود. هرچند دامنه نرمال و نقطه برش بهینه CSA عصب مدین در مطالعات مختلف فرق می‌کند [۱۲،۲۲] بنابراین تاکنون توافقی برای تعیین آستانه تشخیصی مناسب با استفاده از CSA عصب مدین در تشخیص CTS حاصل نشده است [۲۳]. Buchberger و همکارانش بیان کردند که اگر CSA عصب مدین در دیستال مفصل رادیولونیت بزرگ‌تر از 10 mm² در سطح همیت بزرگ‌تر از 11 mm² و در سطح کیفیت بزرگ‌تر از 10 mm² باشد غیر طبیعی به شمار خواهد رفت [۱۷،۲۰،۲۴]. اگرچه Duncan و همکارانش CSA عصب مدین بزرگ‌تر از 9 mm² را به عنوان وضعیت غیرطبیعی اعلام

اپیدمیولوژیک قبلی، نشان داده شد که CTS در زنان میان‌سال بالاتر بوده و با وزن و BMI مرتبط می‌باشد [۱۵،۱۶] ولیبر طبق نتایج kim و همکارانش نشان داده شد که شاخص عصب/تونل به وزن افراد و BMI وابسته نیست بنابراین نباید چاق بودن، بیش‌تر بودن BMI و مرد بودن افراد را جزو فاکتورهای ایجادکننده احتمالی CTS در نظر گرفت. بسیاری از مطالعات گذشته برای تشخیص CTS با استفاده از اولتراسونوگرافی فقط از شاخص CSA عصب مدین بدون در نظر گرفتن جنسیت استفاده کرده‌اند که طبق نظر Kim و همکاران در این موارد احتمال بالا رفتن نتایج خطای مثبت در مردان و خطای منفی در زنان بیش‌تر خواهد شد چراکه CSA عصب مدین در مردان بزرگ‌تر از زنان می‌باشد [۹]. اما بر خلاف نظر ایشان مطالعه ما نشان داد که هیچ تفاوت معنی‌داری بین دو شاخص CSA عصب مدین در پروگزیمال و شاخص عصب/تونل پروگزیمال و CSA عصب مدین در دیستال و شاخص عصب/تونل دیستال در تشخیص CTS وجود ندارد.

نکته جالب توجه دیگر این بود که Kim و همکاران در افراد سالم نشان دادند که شاخص عصب/تونل پروگزیمال به میزان معنی‌داری از شاخص عصب/تونل دیستال بزرگ‌تر است در حالی که در مطالعه ما نشان داده شد که شاخص عصب/تونل دیستال چه در گروه سالم و چه در گروه مبتلا به میزان معنی‌داری از شاخص عصب/تونل پروگزیمال بیش‌تر می‌باشد. این یافته نشان می‌دهد که نسبت عصب مدین به کانال کارپ در دیستال بزرگ‌تر از همین نسبت در پروگزیمال است که بر طبق نتایج مطالعاتی که روی اجساد انجام شده است می‌توان گفت که عصب مدین ممکن است در دیستال کانال راحت‌تر تحت فشار قرار بگیرد [۱۷] و شاید بتوان این قضیه را دلیلی بر افزایش شاخص عصب/تونل دیستال در افراد گروه مبتلا در مطالعه ما دانست اما متأسفانه تاکنون مطالعه مشابهی با استفاده از این شاخص انجام نشده است تا بتوان نتایج آن‌ها را نیز در این بحث گنجانید. اما آنچه که روشن است این است که چه شاخص عصب/تونل و چه CSA عصب

هم‌پوشانی داشتند که امید مطالعات بیش‌تری در این زمینه انجام شود تا بتوان در آینده نقاط برش مشخصی برای هر یک از شدت‌های ابتلا به CTS مشخص کرد. با توجه به محدودیت‌های این مطالعه که شامل استفاده از دستگاه سونوگرافی پرتابل با فرکانس نسبتاً پائین ۷/۵ تا ۱۰ MHz پیشنهاد می‌شود برای مطالعات آتی از فرکانس‌های بالاتر سونوگرافی که دقت در اندازه‌گیری را افزایش می‌دهد استفاده گردد.

براساس بررسی مطالعات مختلف انجام شده، در مورد مقایسه ارزش تشخیصی اولتراسونوگرافی و مطالعه سرعت هدایت عصب در تشخیص سندرم کانال کارپ، این مطالعه اولین مطالعه‌ای است که به بررسی ارزش تشخیصی اولتراسونوگرافی در CTS با استفاده از شاخص عصب/تونل و مقایسه آن با شاخص سطح مقطع عصب مدین پرداخته است. نتایج این مطالعه نشان داد که اولتراسونوگرافی می‌تواند در تشخیص CTS مفید واقع شود اما قادر نیست جای‌گزین استاندارد طلایی NCS شود چراکه دارای حساسیت و ویژگی پایینی به خصوص در موارد خفیف می‌باشد. هم‌چنین مطالعه ما نشان داد که هیچ تفاوت معنی‌داری در استفاده از هر یک از دو شاخص اولتراسونوگرافی عصب/تونل و سطح مقطع عصب مدین در تشخیص CTS وجود ندارد.

تشکر و قدردانی

این مطالعه با حمایت معنوی و مالی معاونت محترم تحقیقات و فناوری دانشگاه علوم پزشکی سمنان به انجام رسیده است و از تمامی همکاران شاغل در مرکز تحقیقات توان‌بخشی و داوطلبان شرکت‌کننده در مطالعه که اوقات با ارزش خود را در اختیار قرار دادند صمیمانه متشکریم.

منابع

- [1] Torpy JM, Lynn C, Golub RM. JAMA patient page. carpal tunnel syndrome. JAMA 2011; 306: 2283.
- [2] El Miedany Y, Ashour S, Youssef S, Mehanna A, Mky FA. Clinical diagnosis of carpal tunnel syndrome: old tests-newconcepts. Joint Bone Spine 2008; 75: 451-457.

کردند [۲۵]، Ashraf و همکارانش نیز در مطالعه‌ای روی جمعیت ایرانی نقطه برش 9 mm^2 را برای CSA عصب مدین با حساسیت ۸۰٪ و ویژگی ۷۷٪ پیشنهاد دادند [۲۶]. در مطالعه‌ای دیگر در جمعیت ایرانی دو نقطه برش برای CSA عصب مدین پروگزیمال و دیستال تعریف شد که به ترتیب شامل مقادیر $11/5$ و $12/5 \text{ mm}^2$ با حساسیت $76/19$ و ویژگی $72/08$ ٪ بود [۲۷]. در مطالعه حاضر نیز نقطه برش تعیین شده برای CSA عصب مدین پروگزیمال برای شدت‌های خفیف، متوسط و شدید CTS به ترتیب 11 ، $9/67$ و $11/67 \text{ mm}^2$ و برای دیستال به ترتیب $9/67$ ، $8/67$ و $10/67 \text{ mm}^2$ تعیین شد که هم‌خوانی بسیاری با گزارشات سایر مطالعات پیشین داشت ($11-10 \text{ mm}^2$) [۲۸-۳۱].

اکثر مطالعات پیشین به بررسی هم‌خوانی نتایج اولتراسونوگرافی و NCS در زمینه سالم و یا مبتلا بودن افراد مورد مطالعه پرداخته‌اند [۳۳،۳۲،۲۸] و مطالعات کمی وجود دارد که به تعیین شدت CTS با اولتراسونوگرافی پرداخته باشد. Lee و همکارانش نشان دادند که میزان التهاب عصب مدین در پروگزیمال هم‌خوانی زیادی با نتایج NCS دارد [۳۴]، Padua و همکارانش نیز بیان کردند که ارتباط معنی‌داری بین اختلالات نوروفیزیولوژیک یافت شده با NCS و CSA عصب مدین وجود دارد به طوری که با افزایش شدت اختلالات نوروفیزیولوژیک، CSA عصب مدین نیز افزایش پیدا می‌کند [۳۵]. نتایج مطالعه ما نیز توانست این هم‌خوانی را نشان دهد به گونه‌ای که با افزایش پارامترهای تعیین‌کننده شدت CTS مثل MDL و یا کاهش سرعت هدایت حسی عصب از خفیف به شدید، میانگین CSA عصب مدین و شاخص عصب/تونل دیستال و پروگزیمال نیز افزایش معنی‌داری را نشان دادند. هرچند نتوانستیم نقطه برش معینی برای تعیین شدت ابتلا با استفاده از اولتراسونوگرافی مشخص کنیم، چرا که طبق نتایج ما نقاط برش تعیین شده برای هر یک از شدت‌های ابتلا به ویژه در بخش خفیف و متوسط با هم

- [21] Iannicelli E, Almberger M, Chianta GA, Salvini V, Rossi G, Monacelli G, David V. High resolution ultrasonography in the diagnosis of the carpal tunnel syndrome. *Radiol Med* 2005; 110: 623-629.
- [22] El Miedany YM, Aty SA, Ashour S. Ultrasonography versus nerve conduction study in patients with carpal tunnel syndrome: substantive or complementary tests? *Rheumatology (Oxford)* 2004; 43: 887-895.
- [23] Klauser AS, Halpern EJ, De Zordo T, Feuchtner GM, Arora R, Gruber J, et al. Carpal tunnel syndrome assessment with US: value of additional cross-sectional area measurements of the median nerve in patients versus healthy volunteers. *Radiology* 2009; 250: 171-177.
- [24] Buchberger W, Schon G, Strasser K, Jungwirth W. High-resolution ultrasonography of the carpal tunnel. *J Ultrasound Med* 1991; 10: 531-537.
- [25] Duncan I, Sullivan P, Lomas F. Sonography in the diagnosis of carpal tunnel syndrome. *AJR Am J Roentgenol* 1999; 173: 681-684.
- [26] Ashraf AR, Jali R, Moghtaderi AR, Yazdani AH. The diagnostic value of ultrasonography in patients with electrophysiologically confirmed carpal tunnel syndrome. *Electromyogr Clin Neurophysiol* 2009; 49: 3-8.
- [27] Yazdchi M, Tarzamani MK, Mikaeili H, Ayromlu H, Ebadi H. Sensitivity and specificity of median nerve ultrasonography in diagnosis of carpal tunnel syndrome. *Int J Gen Med* 2012; 5: 99-103.
- [28] Ziswiler HR, Reichenbach S, Vogelin E, Bachmann LM, Villiger PM, Juni P. Diagnostic value of sonography in patients with suspected carpal tunnel syndrome: a prospective study. *Arthritis Rheum* 2005; 52: 304-311.
- [29] Yesildag A, Kutluhan S, Sengul N, Koyuncuoglu HR, Oyar O, Guler K, Gulsoy UK. The role of ultrasonographic measurements of the median nerve in the diagnosis of carpal tunnel syndrome. *Clin Radiol* 2004; 59: 910-915.
- [30] Swen WA, Jacobs JW, Bussemaker FE, de Waard JW, Bijlsma JW. Carpal tunnel sonography by the rheumatologist versus nerve conduction study by the neurologist. *J Rheumatol* 2001; 28: 62-69.
- [31] Kele H, Verheggen R, Bittermann HJ, Reimers CD. The potential value of ultrasonography in the evaluation of carpal tunnel syndrome. *Neurology* 2003; 61: 389-391.
- [32] Wong SM, Griffith JF, Hui AC, Tang A, Wong KS. Discriminatory sonographic criteria for the diagnosis of carpal tunnel syndrome. *Arthritis Rheum* 2002; 46: 1914-1921.
- [33] Filippucci E, Iagnocco A, Meenagh G, Riente L, Delle Sedie A, Bombardieri S, Valesini G, Grassi W. Ultrasound imaging for the rheumatologist II. Ultrasonography of the hand and wrist. *Clin Exp Rheumatol* 2006; 24: 118-122.
- [34] Lee CH, Kim TK, Yoon ES, Dhong ES. Correlation of high-resolution ultrasonographic findings with the clinical symptoms and electrodiagnostic data in carpal tunnel syndrome. *Ann Plast Surg* 2005; 54: 20-23.
- [35] Padua L, Pazzaglia C, Caliandro P, Granata G, Foschini M, Briani C, Martinoli C. Carpal tunnel syndrome: ultrasound, neurophysiology, clinical and patient-oriented assessment. *Clin Neurophysiol* 2008; 119: 2064-2069.
- [3] Love C. Carpal tunnel syndrome. *J Orthopaedic Nurs* 2003; 7: 33-42.
- [4] Karadag YS, Karadag O, Cicekli E, Ozturk S, Kiraz S, Ozbakir S, et al. Severity of Carpal tunnel syndrome assessed with high frequency ultrasonography. *Rheumatol Int* 2010; 30: 761-765.
- [5] Joy V, Therimadasamy AK, Chan YC, Wilder-Smith EP. Combined Doppler and B-mode sonography in carpal tunnel syndrome. *J Neurol Sci* 2011; 308: 16-20.
- [6] Cevik MU, Altun Y, Uzar E, Acar A, Yucel Y, Arikanoglu A, et al. Diagnostic value of F-wave inversion in patients with early carpal tunnel syndrome. *Neurosci Lett* 2012; 508: 110-113.
- [7] Aroori S, Spence RA. Carpal tunnel syndrome. *Ulster Med J* 2008; 77: 6-17.
- [8] Koyuncuoglu HR, Kutluhan S, Yesildag A, Oyar O, Guler K, Ozden A. The value of ultrasonographic measurement in carpal tunnel syndrome in patients with negative electrodiagnostic tests. *Eur J Radiol* 2005; 56: 365-369.
- [9] Kim HS, Joo SH, Han ZA, Kim YW. The nerve/tunnel index: a new diagnostic standard for carpal tunnel syndrome using sonography: a pilot study. *J Ultrasound Med* 2012; 31: 23-29.
- [10] Levine DW, Simmons BP, Koris MJ, Daltroy LH, Hohl GG, Fassel AH, Katz JN. A self-administered questionnaire for the assessment of severity of symptoms and functional status in carpal tunnel syndrome. *J Bone Joint Surg Am* 1993; 75: 1585-1592.
- [11] Rezazadeh A, Bakhtiary AH, Samaei A, Moghimi J. Validity and reliability of the Persian Boston Questionnaire in Iranian patients with carpal tunnel syndrome. *Koomesh* 2014; 15: 138-145. (Persian).
- [12] Kaymak B, Ozcakar L, Cetin A, Candan Cetin M, Akinci A, Hascelik Z. A comparison of the benefits of sonography and electrophysiologic measurements as predictors of symptom severity and functional status in patients with carpal tunnel syndrome. *Arch Phys Med Rehabil* 2008; 89: 743-748.
- [13] Padua L, Lo Monaco M, Gregori B, Valente EM, Padua R, Tonali P. Neurophysiological classification and sensitivity in 500 carpal tunnel syndrome hands. *Acta Neurol Scand* 1997; 96: 211-217.
- [14] Shrout PE, Fleiss JL. Intraclass correlations: uses in assessing rater reliability. *Psychol Bull* 1979; 86: 420-428.
- [15] Kouyoumdjian JA, Morita MD, Rocha PR, Miranda RC, Gouveia GM. Body mass index and carpal tunnel syndrome. *Arq Neuropsiquiatr* 2000; 58: 252-256.
- [16] Werner RA, Albers JW, Franzblau A, Armstrong TJ. The relationship between body mass index and the diagnosis of carpal tunnel syndrome. *Muscle Nerve* 1994; 17: 632-636.
- [17] Kamolz LP, Schrogendorfer KF, Rab M, Girsch W, Gruber H, Frey M. The precision of ultrasound imaging and its relevance for carpal tunnel syndrome. *Surg Radiol Anat* 2001; 23: 117-121.
- [18] Lee D, van Holsbeeck MT, Janevski PK, Ganos DL, Ditmars DM, Darian VB. Diagnosis of carpal tunnel syndrome. Ultrasound versus electromyography. *Radiol Clin North Am* 1999; 37: 859-872.
- [19] Wang LY, Leong CP, Huang YC, Hung JW, Cheung SM, Pong YP. Best diagnostic criterion in high-resolution ultrasonography for carpal tunnel syndrome. *Chang Gung Med J* 2008; 31: 469-476.
- [20] Buchberger W, Judmaier W, Birbamer G, Lener M, Schmidauer C. Carpal tunnel syndrome: diagnosis with high-resolution sonography. *AJR Am J Roentgenol* 1992; 159: 793-798.

Diagnostic value of ultrasonography using median nerve-tunnel index in patients with carpal tunnel syndrome

Alieh Rezazadeh (M.Sc)¹, Amir Hoshang Bakhtiary (Ph.D)^{*2}, Afshin Samaei (M.D)³, Jamileh Moghimi (M.D)³, Raheb Ghorbani (Ph.D)⁴

1- Neuromuscular Rehabilitation Research Center, Rehabilitation Faculty, Semnan University of Medical Sciences, Semnan, Iran.

2- Neuromuscular Rehabilitation Research Center, Semnan University of Medical Sciences, Semnan, Iran

3- Dept. of Internal Medicine, Faculty of Medicine, Semnan University of Medical Sciences, Semnan, Iran

4- Research Center of Physiology and Dept. of Social Medicine and, Faculty of Medicine, Semnan University of Medical Sciences, Semnan, Iran

(Received: 14 Dec 2013; Accepted: 4 Mar 2014)

Introduction: This study aimed to evaluate the diagnostic value of ultrasonographic median nerve cross-sectional area and median nerve-tunnel indices comparing to nerve conduction study (NCS) test in patients with carpal tunnel syndrome (CTS).

Materials and Methods: eventy-one hand with clinical symptoms of CTS and fifty-five healthy hands were participated in the study. The cross sectional areas of the median nerve and carpal tunnel in proximal and distal of carpal tunnel were obtained by ultra sonography. The proximal and distal nerve/tunnel indices were obtained by calculating the ratio between the proximal and distal cross-sectional areas of the median nerve to those of the carpal tunnel.

Results: The mean of nerve-tunnel index in the distal and proximal were significantly different between patients with CTS and normal ($p > 0.001$). The study showed no difference between the proximal and distal nerve/tunnel index and also between nerve-tunnel Index and median nerve cross-sectional area. Designated cut-off points of proximal nerve-tunnel index for mild, moderate and severe CTS was determined at 6.34, 6.36 and 6.76 with a diagnostic sensitivity of 47.4, 75.8 and 85.7%, respectively, while the cut-off point of distal nerve-tunnel Index was 6.58, 6.58 and 7.61 with a diagnostic sensitivity of 47.4, 67.6 and 78.6% , respectively.

Conclusion: The results showed that the nerve/tunnel index is not a reasonable replace for NCS technique, due to its low sensitivity and specificity, especially in mild cases. Also, our study showed no significant difference between using ultra sonography nerve-tunnel index and median nerve cross-sectional area in the diagnosis of CTS.

Keywords: Carpal tunnel syndrome, Median nerve, Ultra sonography

*Corresponding author. Fax: +98 23 33654180 Tel: +98 9123311892
amirbakhtiary@semums.ac.ir

How to cite this article:

Rezazadeh A, Bakhtiary A, Samaei A, Moghimi J, Ghorbani R. Diagnostic value of ultrasonography using median nerve-tunnel index in patients with carpal tunnel syndrome. *koomesh*. 2014; 15 (4): 530-540

URL http://koomeshjournal.semums.ac.ir/browse.php?a_code=A-10-2246-1&slc_lang=fa&sid=1