



Semnan University of Medical Sciences

KOOMESH

Journal of Semnan University of Medical Sciences

Volume 20, Issue 4 (Autumn 2018), 603-807

ISSN: 1608-7046

Full text of all articles indexed in:

Scopus, Index Copernicus, SID, CABI (UK), EMRO, Iranmedex, Magiran, ISC, Embase

بررسی اثر ترکیب عصاره‌های گیاهان عناب، کنگر فرنگی و کاسنی بر بیماری کبد چرب غیر الکلی در موش‌های صحرایی

معصومه اصلاحی^۱ (B.Sc)، مژگان محمدی‌فر^۱ (M.Sc)، محسن تقی‌زاده^۱ (Ph.D)، طاهره خامه‌چیان^۲ (Ph.D)، مهدی مهران^۳ (Ph.D)، سید علیرضا طلائی^۴ (Ph.D)

۱- مرکز تحقیقات بیوشیمی و تغذیه در بیماری‌های متابولیک، دانشگاه علوم پزشکی کاشان، کاشان، ایران

۲- گروه آسیب‌شناسی، دانشکده پزشکی، دانشگاه علوم پزشکی کاشان، کاشان، ایران

۳- مرکز تحقیقات گیاهان دارویی شرکت داروسازی باریج اسانس، کاشان، ایران

۴- مرکز تحقیقات فیزیولوژی، دانشگاه علوم پزشکی کاشان، کاشان، ایران

تاریخ دریافت: ۱۳۹۶/۷/۲ تاریخ پذیرش: ۱۳۹۷/۲/۸

talaei@kaums.ac.ir

نویسنده مسئول، تلفن: ۰۹۱۳۲۶۲۲۲۴۰

چکیده

هدف: بیماری کبد چرب غیر الکلی یکی از مهم‌ترین بیماری‌های مزمن کبدی است که شیوع آن در جهان رو به افزایش است. با این وجود هنوز درمان مناسبی برای آن وجود ندارد. لذا هدف از این مطالعه بررسی تاثیر عصاره ترکیبی گیاهان عناب، کنگر فرنگی و کاسنی بر بیماری کبد چرب غیر الکلی ایجاد شده با رژیم غذایی پرچرب در موش‌های صحرایی بود. مواد و روش‌ها: در این مطالعه تجربی ۴۰ سر موش صحرایی نر به صورت تصادفی به گروه‌های شاهد (۸ سر) و تغذیه با رژیم غذایی پرچرب (۳۲ سر) تقسیم شدند. پس از ۴ ماه تغذیه با رژیم غذایی پرچرب، موش‌های مبتلا شده به کبد چرب به ۴ گروه ۸ تایی شامل گروه تغذیه با رژیم غذایی پرچرب و ۳ گروه دریافت‌کننده رژیم پرچرب به همراه عصاره ترکیبی سه گیاه با دوزهای ۱۰۰، ۲۰۰ و ۴۰۰ میلی‌گرم بر کیلوگرم وزن تقسیم و به مدت ۲ ماه تحت تیمار با عصاره قرار گرفتند. در پایان پروفایل لیپیدی، فعالیت آنزیم‌های کبدی در سرم و هیستولوژی کبد مورد بررسی قرار گرفت. یافته‌ها: تغذیه با رژیم غذایی پرچرب سبب هیپرتری‌گلیسریدمی، هیپرکلسترولمی، افزایش فعالیت آنزیم‌های کبدی در سرم و تجمع چربی در بافت کبد گردید. دوز ۲۰۰ میلی‌گرم عصاره ترکیبی موجب بهبود پروفایل لیپیدی ($P < 0.05$) و کاهش فعالیت آنزیم‌های کبدی ($P < 0.05$) و آسیب‌های بافت شناسی ناشی از رژیم غذایی پرچرب شد. نتیجه‌گیری: تغذیه با رژیم غذایی پرچرب سبب ایجاد کبد چرب غیر الکلی شده و تیمار با عصاره ترکیبی گیاهان عناب، کنگر فرنگی و کاسنی سبب بهبود شاخص‌های این بیماری می‌گردد.

واژه‌های کلیدی: عناب، کنگر فرنگی، کاسنی، بیماری کبد چرب غیر الکلی، رژیم غذایی پرچرب، موش صحرایی

مقدمه

غیر الکلی بسیار پیچیده بوده و عوامل مختلفی نظیر تجمع چربی، مقاومت به انسولین، استرس اکسیداتیو و التهاب را شامل می‌شود [۵]. درمان این بیماری اغلب بر اساس رژیم غذایی و ورزش است و درمان دارویی آن شامل ویتامین E، متفورمین، استاتین‌ها و تیازولیدین دیون‌ها مانند یوگلیتازون می‌باشد [۶]. داروهای گیاهی با داشتن ترکیبات ضد التهاب و آنتی‌اکسیدان می‌توانند در بهبود بیماری‌های کبدی مؤثر باشند. این گیاهان در طب سنتی برای کنترل و درمان بسیاری از بیماری‌ها به کار می‌روند [۷]. امروزه بسیاری از گیاهان با خاصیت حفاظت کبدی شناخته شده‌اند.

بیماری کبد چرب غیر الکلی یکی از مهم‌ترین بیماری‌های مزمن کبدی در جهان است که می‌تواند به استئاتوهپاتیت غیر الکلی (NASH)، فیروز و سیروز کبدی منجر شود [۱]. این بیماری با رسوب قطرات چربی به ویژه تری‌گلیسیرید در کبد مشخص می‌شود تا حدی که ممکن است بیش از ۱۰-۵ درصد وزن کبد را چربی تشکیل دهد [۲]. مطالعات اخیر نشان داده‌اند که شیوع کبد چرب به علت تغییر شیوه زندگی در حال افزایش است [۳]. چاقی و دیابت تیپ دو از مهم‌ترین عوامل خطر در بروز کبد چرب می‌باشند [۴]. پاتوژنز بیماری کبد چرب

مواد و روش‌ها

حیوانات. در این مطالعه تجربی از ۴۰ سر موش صحرایی نر نژاد ویستار با محدوده وزنی ۲۵۰-۲۰۰ گرم استفاده شد. حیوانات در حیوان‌خانه دانشگاه علوم پزشکی کاشان و تحت شرایط استاندارد با دمای 22 ± 2 درجه سانتی‌گراد، رطوبت 55 ± 5 درصد و سیکل روشنایی ۱۲ ساعته نگه‌داری شدند. موش‌ها در طول مطالعه از نظر دسترسی به آب و غذا محدودیتی نداشتند. اصول کار با حیوانات آزمایشگاهی مطابق با دستورات کمیته اخلاق دانشگاه علوم پزشکی کاشان رعایت گردید. ۸ سر موش به عنوان گروه کنترل منفی در نظر گرفته شده و بقیه موش‌ها تحت تیمار با یک رژیم غذایی پرچرب قرار گرفتند. چهار ماه بعد از شروع تغذیه با رژیم غذایی پرچرب، تعداد ۳ سر موش به طور تصادفی انتخاب شده و پس از تهیه نمونه بافت کبد و بررسی آن توسط پاتولوژیست القای کبد چرب در موش‌ها تایید شد. حیوانات تغذیه شده با رژیم غذایی پرچرب به صورت تصادفی به گروه‌های زیر تقسیم شدند: گروه دریافت‌کننده رژیم غذایی پرچرب، گروه دریافت‌کننده رژیم غذایی پرچرب و عصاره با دوز ۱۰۰ میلی‌گرم بر کیلوگرم وزن موش، گروه دریافت‌کننده رژیم غذایی پرچرب و عصاره با دوز ۲۰۰ میلی‌گرم بر کیلوگرم وزن، گروه دریافت‌کننده رژیم غذایی پرچرب و عصاره با دوز ۴۰۰ میلی‌گرم بر کیلوگرم وزن. دوزهای مختلف عصاره به مدت ۲ ماه روزانه از طریق گاواژ تجویز شدند. جهت در نظر گرفتن استرس گاواژ برای گروه کنترل هر روز آب مقطر تجویز گردید. تهیه غذای پرچرب: برای ایجاد کبد چرب در حیوانات از یک رژیم غذایی پرچرب استفاده شد [۱۷]. برای تهیه این رژیم پودر غذای پایه جوندگان آسیاب شده و با کره گوسفندی و ساکاروز مخلوط می‌شد (جدول ۱). سپس زرده و سفیده تخم مرغ اضافه می‌گردید. سپس به مدت ۳۰ دقیقه در 100°C خشک شده و به صورت پلیت در اختیار جوندگان قرار می‌گرفت.

جدول ۱. محتویات رژیم مورد استفاده برای القای کبد چرب در موش‌های صحرایی

ترکیب مورد استفاده	مقدار (درصد وزنی)
پودر غذای پایه جوندگان	۲۸ درصد
کره گوسفندی	۲۸ درصد
ساکاروز	۱۴ درصد
زرده تخم مرغ	۱۹ درصد
سفیده تخم مرغ	۱۱ درصد

عناّب، کنگر فرنگی و کاسنی از جمله این گیاهان می‌باشند.

عناّب در طب چینی به عنوان دارویی برای درمان بیماری‌هایی از قبیل اختلالات کبدی، کم‌خونی و تنگی نفس استفاده می‌شده است [۸]. بررسی‌ها نشان داده است که این گیاه می‌تواند بر آزادسازی هیستامین، فعال شدن سیکلوآکسیژنازهای ۱ و ۲ و فعال‌سازی کولین استراز اثر مهاری داشته باشد. در مطالعه Shen و همکاران نشان داده شده است که عناّب می‌تواند از بافت کبد در مقابل تتراکلرید کربن محافظت نماید [۹]. مطالعات مختلف ویژگی‌های دارویی عناّب را به وجود خواص آنتی‌اکسیدانی ترکیبات فلاونوئیدی و پرتوگلیکان در میوه آن نسبت داده‌اند [۱۰].

کنگر فرنگی با نام علمی *Cynara scolymus L.* حاوی مقدار زیادی اینولین است. مطالعات نشان داده‌اند که اینولین موجب کاهش سطوح سرمی لیپیدها و کلسترول می‌شود [۱۱]. علاوه بر این ترکیبات فنولی موجود در کنگر فرنگی از طریق افزایش جریان صفرا و دفع بیش‌تر اسیدهای صفراوی می‌تواند سطح کلسترول سرم را کاهش دهند [۱۲]. گزارش شده است کنگر فرنگی موجب بهبود کبد چرب در موش‌های آزمایشگاهی دریافت‌کننده رژیم غذایی پرچرب می‌شود [۱۳].

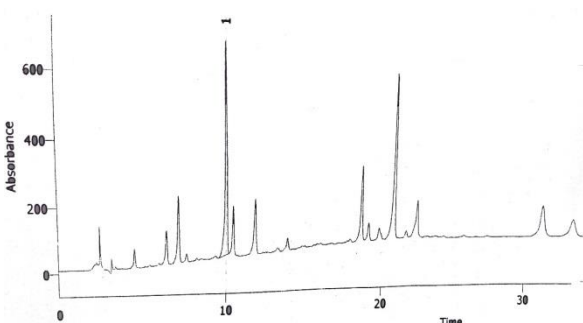
از گیاهان دارویی دیگر می‌توان به کاسنی اشاره نمود. کاسنی (*Cichorium intybus L.*) گیاهی از خانواده گل-ستاره‌ای با اثرات کاهنده چربی و قند خون و تقویت‌کننده کبد می‌باشد [۱۴]. در مطالعات انجام شده بر روی کاسنی اثرات ضد میکروبی و آنتی‌اکسیدانی این گیاه ثابت شده است. نشان داده شده است که کاسنی با افزایش سطح آنتی‌اکسیدان‌ها می‌تواند در بهبود آسیب کبدی ناشی از نیتروزآمین موثر باشد [۱۵]. هم‌چنین گزارش شده است که کاسنی با محافظت از کبد در مقابل کربن تتراکلرید و گالاکتوزامین می‌تواند از آسیب حاد کبدی جلوگیری کند [۱۶].

با توجه به مطالب ذکر شده به نظر می‌رسد ترکیب عصاره‌های گیاهان عناّب، کنگر فرنگی و کاسنی بتواند سبب بهبود پروفایل لیپیدی و شاخصه‌های بافتی در بیماری کبد چرب گردد. بنابراین هدف از این مطالعه بررسی تاثیر ترکیب عصاره‌های هیدروالکلی گیاهان عناّب، کنگر فرنگی و کاسنی به صورت وابسته به دوز بر شاخصه‌های خونی و بافت‌شناسی کبد در موش صحرایی مدل کبد چرب غیر الکلی می‌باشد.

برش‌هایی به ضخامت ۵ میکرومتر از بافت‌ها تهیه شده و با روش هماتوکسیلین-آنوزین رنگ‌آمیزی گردید. لام‌های تهیه شده توسط پاتولوژیست و با میکروسکوپ نوری بررسی شد. تغییرات بافتی بر اساس میزان تجمع چربی در کبد به این صورت درجه‌بندی شد: صفر: بدون استئاتوز، یک: کم‌تر از ۲۵ درصد هیاتوسیت‌ها دچار استئاتوز هستند، دو: بین ۲۵-۵۰ درصد هیاتوسیت‌ها دچار استئاتوز هستند، سه: بین ۵۰-۷۵ درصد هیاتوسیت‌ها دچار استئاتوز هستند، چهار: بیش از ۷۵ درصد هیاتوسیت‌ها دچار استئاتوز هستند. وجود سلول‌های التهابی و عروق پر خون در بافت کبد نشان‌دهنده التهاب بوده و این مورد به صورت کیفی در مقایسه با گروه کنترل گزارش شد. تجزیه و تحلیل آماری: داده‌های کمی حاصل از این مطالعه با نرم‌افزار آماری SPSS 16 و با آزمون آنالیز واریانس یک‌طرفه و پس‌آزمون توکی آنالیز گردید. جهت آنالیز داده‌های بافت‌شناسی از آزمون ناپارامتری کروسکال والیس استفاده گردید. داده‌ها به صورت انحراف استاندارد از میانگین گزارش شده و سطح معنی‌داری $P < 0.05$ در نظر گرفته شد.

نتایج

آنالیز عصاره‌ها. مقدار فنولیک تام در عصاره میوه عناب با ۵۰ درصد ماده خشک، ۱۲ میلی‌گرم به ازای هر گرم گالیک اسید محاسبه شد. همچنین مقدار فنولیک تام برای عصاره کاسنی ۸۵ میلی‌گرم بود. زمان بازداری کلروژنیک اسید در کروماتوگرام حاصل از HPLC برابر ۱۰ دقیقه محاسبه شده و مقدار کلروژنیک اسید در عصاره خشک کنگر فرنگی برابر ۸/۵ میلی‌گرم بر گرم به دست آمد (شکل ۱).



شکل ۱. کروماتوگرام عصاره کنگر فرنگی

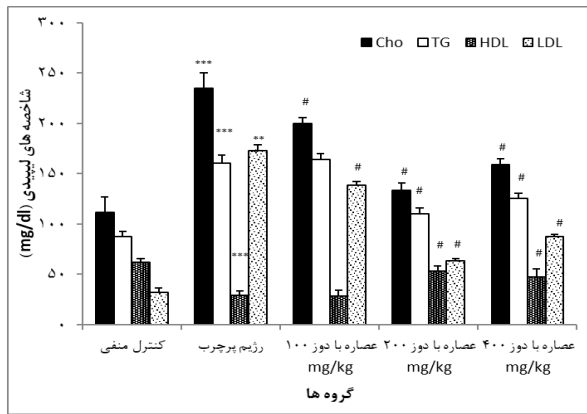
تغییرات وزن. چهار ماه تغذیه با رژیم غذایی پرچرب، وزن حیوانات را به طور میانگین ۷۷ درصد افزایش داد (از 221 ± 5 به 395 ± 6 گرم). این در حالی است که وزن موش‌های گروه کنترل تنها ۲۶ درصد افزایش یافته بود. آنالیز آماری نشان داد که اختلاف بین درصد افزایش وزن در دو گروه معنی‌دار است ($P < 0.001$). طی دو ماه بعد وزن موش‌های گروه رژیم غذایی

تهیه و آنالیز عصاره. ابتدا میوه عناب و اندام هوایی کنگر فرنگی و کاسنی پودر شده و سپس توسط اتر نفت روغن‌گیری شد. عصاره‌گیری از هر گیاه با روش پرکولاسیون با اتانول ۷۰ درصد انجام شد. ترکیب حلال با پودر گیاه به مدت ۴۸ ساعت در دمای اتاق انکوبه شد. سپس با استفاده از کاغذ صافی به میزان ۱ به ۱ حجمی عصاره گرفته شد. عصاره به دست آمده تا غلظت ماده خشک ۵۰ درصد تحت خلا تغلیظ شد. جهت آنالیز عصاره‌ها، مقدار ۱۰۰ میلی‌گرم از عصاره کنگر فرنگی در ۱۰ میلی‌لیتر متانول حل شده و سپس به مدت ۱۵ دقیقه با سرعت ۵۰۰۰ دور بر دقیقه سانتریفیوژ گردید. محلول شفاف به دست آمده پس از عبور از فیلتر ۰/۴۵ میکرون سه مرتبه به دستگاه HPLC با ستون Eurospher تزریق شد. در این کروماتوگرافی دمای ستون ۲۵ درجه سانتی‌گراد و طول موج دکتور ۳۲۵ نانومتر بود [۱۸]. در مورد عصاره‌های کاسنی و عناب مقدار تام ترکیبات فنولی با استفاده از روش جذب سنجی اندازه‌گیری شد؛ بدین نحو که مقدار ۰/۲ میلی‌لیتر از عصاره با معرف Folin-Ciocalteu و کرینات سدیم ترکیب شده و بعد از ۲ ساعت انکوباسیون و نمایان شدن رنگ آبی جذب محلول در ۷۶۰ نانومتر مقابل بلانک اندازه‌گیری شد. از غلظت‌های مختلف محلول گالیک اسید به عنوان استاندارد استفاده شد [۱۹].

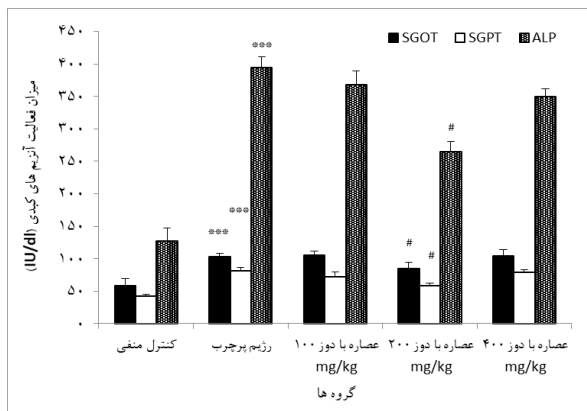
عصاره‌های سه گیاه عناب، کنگر فرنگی و کاسنی به نسبت ۲۵:۲۵:۵۰ با هم ترکیب شده و سپس دوزهای ۱۰۰، ۲۰۰ و ۴۰۰ میلی‌گرم از ترکیب آن‌ها تهیه شد. جهت بررسی تاثیر عصاره ترکیبی بر موش‌های مبتلا شده به کبد چرب شاخصه‌های بیوشیمیایی و بافتی کبد سنجیده شد.

سنجش شاخصه‌های بیوشیمیایی: در پایان مطالعه به منظور بررسی شاخصه‌های بیوشیمیایی شامل میزان تری‌گلیسرید (TG)، کلسترول تام (TC)، لیپوپروتئین با دانسیته کم (LDL) و لیپوپروتئین با دانسیته بالا (HDL) و میزان آنزیم‌های کبدی شامل آلانین آمینوترانسفراز، آسپاراتات آمینوترانسفراز و آلکالن فسفاتاز (AST، ALT، ALP)، از موش‌ها خونگیری شده و به منظور جدا نمودن سرم، نمونه خون‌های به دست آمده پس از ۲۰ دقیقه انکوباسیون در آزمایشگاه، به مدت ۱۰ دقیقه با دور ۲۰۰۰ سانتریفیوژ شدند. فاکتورهای ذکر شده به روش آنزیماتیک و با استفاده از کیت‌های تجاری Biosino Biotechnology Company (Beijing, China) سنجیده شد.

بررسی پاتولوژیک بافت کبد: پس از زدن گردن، لوب سمت چپ کبد موش‌ها به سرعت خارج شده و در فرمالین ۱۰ درصد تثبیت شد. پس از ثبوت بافت، نمونه‌ها در دستگاه پاساز بافت پردازش شده و بلوک پارافینی تهیه شد. سپس



شکل ۲. میزان شاخصه های لیپیدی (HDL و LDL، Chol، TG) در سرم موش های صحرایی. مقادیر به صورت میانگین \pm انحراف استاندارد از میانگین گزارش شده است



شکل ۳. میزان فعالیت آنزیم های (ALT، AST و ALP) در سرم موش های صحرایی. مقادیر به صورت میانگین \pm انحراف استاندارد از میانگین گزارش شده است.

جدول ۲. درجات استئاتوز کبد. ارقام نشان دهنده تعداد موش ها برای هر درجه از استئاتوز می باشد. ***: $P < 0.001$ نسبت به گروه شاهد؛ # $P < 0.05$ نسبت به گروه رژیم پرچرب؛ \$: $P < 0.05$ نسبت به سایر گروه های دریافت کننده عصاره.

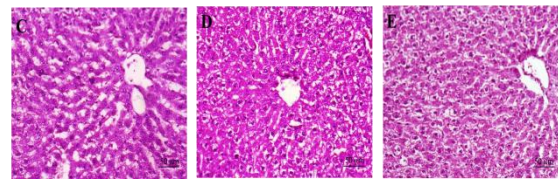
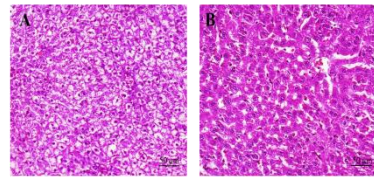
درجات استئاتوز کبد	گروه ها			
	P	۳	۲	۱
کنترل منفی	۰	۰	۳	۵
رژیم غذایی پرچرب	***	۲	۴	۲
عصاره با دوز ۱۰۰ میلی گرم	***	۲	۳	۳
عصاره با دوز ۲۰۰ میلی گرم	#	۰	۴	۴
عصاره با دوز ۴۰۰ میلی گرم	***	۰	۲	۵

پرچرب از ۳۹۵ به ۵۱۰ گرم رسید (۳۰ درصد افزایش، $P < 0.001$). دریافت عصاره با دوزهای ۲۰۰ و ۴۰۰ میلی گرم طی دو ماه باعث افزایش وزن حیوانات به میزان ۱۱ و ۱۵ درصد گردید ($P < 0.05$ در مقایسه با گروه رژیم پرچرب).

تغییرات شاخص های بیوشیمیایی. در موش های تغذیه کننده با رژیم غذایی پرچرب سطوح سرمی شاخص های تری گلیسرید، کلسترول تام و LDL نسبت به گروه کنترل منفی افزایش معنی داری نشان داد ($P < 0.001$)، این در حالی است که میزان HDL در این موش ها نسبت به گروه کنترل منفی کاهش یافت ($P < 0.001$). اگرچه دریافت دوز ۱۰۰ میلی گرم عصاره سه گیاه عناب، کنگرفرنگی و کاسنی توانست میزان کلسترول تام و LDL را نسبت به گروه دریافت کننده رژیم غذایی پرچرب کاهش دهد اما بر میزان تری گلیسرید و HDL سرم تاثیر نداشت. این در حالی است که دوزهای ۲۰۰ و ۴۰۰ عصاره توانستند پروفایل لیپیدی موش های دریافت کننده رژیم غذایی پرچرب را بهبود بخشند ($P < 0.05$) اما دوز ۲۰۰ میلی گرم عصاره به طور موثرتری ($P < 0.05$) سبب کاهش شاخص های Chol، TG و LDL و افزایش مقدار HDL در گروه های درمانی گردیده است (شکل ۲).

میزان فعالیت آنزیم های کبدی (ALT، AST و ALP) در سرم با دریافت رژیم غذایی پرچرب به طور معنی داری افزایش یافت ($P < 0.001$ نسبت به گروه کنترل منفی) و تجویز عصاره در دوز ۲۰۰ میلی گرم توانست این مقادیر افزایش یافته را کاهش دهد ($P < 0.05$). مصرف دوزهای ۱۰۰ و ۴۰۰ میلی گرم عصاره بر میزان فعالیت آنزیم های کبدی تاثیر معنی داری نداشت ($P < 0.05$) (شکل ۳).

تغییرات پاتولوژیک بافت کبد. بررسی های میکروسکوپی نشان دادند که بافت کبد در موش های گروه کنترل ساختاری طبیعی دارد. این در حالی است که رژیم غذایی پرچرب سبب تجمع چربی در هپاتوسیت ها به صورت واکوئل های ریز و درشت شده است ($P < 0.001$ نسبت به گروه کنترل منفی). دریافت دوز ۲۰۰ عصاره سبب کاهش تعداد واکوئل های چربی و درجه استئاتوز در موش ها شده است ($P < 0.05$). میزان التهاب بافتی و ارتشاح سلولی نیز در موش های رژیم غذایی پرچرب نسبت به گروه کنترل منفی افزایش یافته و دریافت عصاره در دوز ۲۰۰ سبب کاهش این شاخص ها گشته است. دوزهای ۱۰۰ و ۴۰۰ میلی گرم عصاره تاثیر معنی داری بر استئاتوز بافت کبد نداشت ($P < 0.05$) (جدول ۲ و شکل ۴).



شکل ۴. نمای ریزبینی از بافت کبد (رنگ‌آمیزی هماتوکسیلین-ئوزین، بزرگنمایی $\times 40$). (A) گروه کنترل منفی: هپاتوسیت‌ها و ساختار بافت کبد طبیعی می‌باشد. (B) گروه دریافت کننده رژیم غذایی پرچرب: تشکیل واکوئل‌های چربی (C) گروه دریافت کننده رژیم غذایی پرچرب و عصاره با دوز ۱۰۰ میلی‌گرم: تغییر چربی کبد نسبت به گروه رژیم غذایی پرچرب معنی‌دار نیست. (D) گروه دریافت کننده رژیم غذایی پرچرب و عصاره با دوز ۲۰۰ میلی‌گرم: کاهش واکوئل‌های چربی. (E) گروه دریافت کننده رژیم غذایی پرچرب و عصاره با دوز ۴۰۰ میلی‌گرم: تغییرات بافت چربی نسبت به گروه رژیم غذایی پرچرب معنی‌دار نیست.

بحث و نتیجه‌گیری

نتایج حاصل از این پژوهش نشان داد که مصرف رژیم غذایی پرچرب سبب افزایش میزان HDL و LDL، Chol، TG در سرم موش‌های صحرایی می‌گردد که این یافته با مطالعات قبلی همسو است [۲۰]. هم‌چنین در این مطالعه مصرف رژیم غذایی پرچرب سبب افزایش فعالیت سرمی آنزیم‌های ALT، AST و ALP به عنوان نشانگرهای آسیب بافت کبد گردید. در مطالعه امامت و همکاران که رژیم مورد استفاده در این مطالعه را معرفی کرده‌اند، نشان داده شده است که مصرف این رژیم باعث ایجاد استئاتوهپاتیت غیر الکلی در موش‌های صحرایی شده و مشخصه‌های متابولیک دخیل در بیماری کبد چرب در انسان را نیز ایجاد می‌نماید [۱۷].

برای بررسی اثر عصاره گیاهان عناب، کنگر فرنگی و کاسنی سه دوز از این عصاره ترکیبی به صورت پاسخ به دوز تهیه و گاوژ شد. دریافت این عصاره در دوز ۲۰۰ میلی‌گرم سبب بهبود نشانگرهای بیوشیمیایی در موش‌های مبتلا به کبد چرب گردید. بررسی‌های بافت‌شناسی نیز نشان داد که رژیم غذایی پرچرب سبب ذخیره چربی در هپاتوسیت‌ها و تجمع سلول‌های التهابی در کبد گردیده است. این در حالی است که دریافت دوز ۲۰۰ میلی‌گرم عصاره گیاهان عناب، کنگر فرنگی و کاسنی توانست سبب کاهش استئاتوز در هپاتوسیت‌ها شده و التهاب ایجاد شده در بافت کبد را بهبود بخشد. این در حالی است که دوز ۴۰۰ میلی‌گرم عصاره ترکیبی بر شاخص‌های بافتی کبد تأثیر معنی‌داری نداشته است. به نظر می‌رسد مواد

موثره موجود در دوز بالای ترکیبات گیاهی می‌توانند با مسیرهای کاهش‌دهنده تجمع چربی و التهاب در کبد تداخل داشته باشند. البته اثبات این فرضیه مستلزم انجام مطالعات پیش‌تر برای تعیین مکانیسم‌های عمل گیاهان دارویی و نیز شناخت دقیق‌تر عوامل دخیل در ایجاد و پیشرفت بیماری کبد چرب غیر الکلی می‌باشد.

در مطالعات انجام شده نشان داده شده است که هر سه گیاه عناب، کنگر فرنگی و کاسنی دارای توانایی حفاظت از بافت کبد می‌باشند. این اثر حفاظتی را می‌توان به وجود میزان بالای آنتی‌اکسیدان‌ها در این گیاهان مربوط دانست.

در چین باستان بالغ بر هزاران خواص مفید منحصر به فرد برای میوه عناب ذکر شده است به همین دلیل عنوان میوه زندگی شناخته می‌شود. در مطالعه انجام شده توسط Kim HS و همکاران گزارش شده است که عصاره دانه عناب باعث بهبود گلوکز خون و پروفایل‌های لیپیدی می‌شود [۲۱]. هم‌چنین در مطالعه انجام شده توسط شریف و همکاران خواص ضد التهابی عصاره دانه عناب نشان داده شده است [۷]. مطالعات مختلف نشان داده‌اند که خواص دارویی عصاره عناب به دلیل خواص آنتی‌اکسیدانی آن است [۲۲، ۲۳]. این خواص آنتی‌اکسیدانی ناشی از حضور تانن، فلاونوئیدها و کاروتن در عصاره میوه عناب است [۲۴]. در مطالعه‌ی انجام شده توسط Shen اثر عصاره میوه عناب بر آسیب ناشی از کرین تتراکلراید CCl₄ به عنوان یکی از متابولیزه‌های سیستم سیتوکروم P450E1 (CYP2E) بررسی شد. نتایج نشان داد که این عصاره باعث کاهش پراکسیداسیون لیپیدی و نکروز سلولی ناشی از CCl₄ می‌شود [۹].

کنگر فرنگی از قدیمی‌ترین گیاهان دارویی در جهان است. عمده‌ترین ترکیبات موجود در کنگر فرنگی سینارین، کلروژنیک اسید، لوتولین و فرم گلوکزید آن، سیناروزوید هستند که فعالیت آنتی‌اکسیدانی قابل توجهی دارند، اسید کلروژنیک فعال‌ترین آنتی‌اکسیدان موجود در عصاره برگ کنگر فرنگی است و اثر هیپوگلیسمی آن ثابت شده است [۲۵]. کنگر فرنگی دارای اثر صفراآور است، صفرا نقش بسیار مهمی در هضم و جذب چربی‌ها دارد و به عنوان یک وسیله بسیار مهم برای دفع کلسترول عمل می‌کند [۲۶]. بررسی‌های انجام شده نشان می‌دهند که کنگر فرنگی در کاهش لیپیدها و لیپوپروتئین‌ها از طریق دخالت در مسیر بیوسنتز کلسترول و هم‌چنین اثر بر تولید و ترشح صفرا در کبد عمل می‌کند [۲۷]. تنظیم سنتز کلسترول در آغاز مسیر و در مرحله هیدروکسی متیل گلو تاریل - Hydroxy methyl glutaryl - COA کوآنزیم A (reductase) صورت می‌گیرد. کنگر فرنگی موجب کاهش فعالیت

تشکر و قدردانی

مقاله حاضر حاصل بخشی از نتایج طرح پژوهشی شماره ۹۳۱۳۸ مصوب معاونت تحقیقات و فناوری دانشگاه علوم پزشکی کاشان است. لذا بدین وسیله از آن معاونت تشکر و قدردانی به عمل می‌آید. همچنین شرکت داروسازی بارچ اساس تهیه عصاره‌های گیاهی، آنالیز آن‌ها و بخشی از هزینه‌های این طرح را برعهده داشته است. بدین وسیله نویسندگان مقاله مراتب قدردانی خود را از شرکت مذکور اعلام می‌دارند.

منابع

- [1] Chan DF, Li AM, Chu WC, Chan MH, Wong EM, Liu EK. Hepatic steatosis in obese Chinese children. *Int J Obes Relat Metab Disord* 2004; 28: 1257-1263.
- [2] Guijarro de Armas MG, Monereo MS, Navea AC, Merino VM, Vega Pinero MB. Non-alcoholic fatty liver in children and adolescents with excess weight and obesity. *Med Clin (Barc)* 2015; 144: 55-58.
- [3] Kitade H, Chen G, Ni Y, Ota T. Nonalcoholic Fatty Liver Disease and Insulin Resistance: New Insights and Potential New Treatments. *Nutrients* 2017; 9: 387.
- [4] Gungor N, Saad R, Janosky J, Arslanian S. Validation of surrogate estimates of insulin sensitivity and insulin secretion in children and adolescents. *J Pediatr* 2004; 144: 47-55.
- [5] Xanthakos S, Miles L, Bucuvalas J, Daniels S, Garcia V, Inge T. Histologic spectrum of nonalcoholic fatty liver disease in morbidly obese adolescents. *Clin Gastroenterol Hepatol* 2006; 4: 226-232.
- [6] Vajro P, Lenta S, Socha P, Dhawan A, McKiernan P, Baumann U. Diagnosis of nonalcoholic fatty liver disease in children and adolescents: position paper of the ESPGHAN Hepatology committee. *J Pediatr Gastroenterol Nutr* 2012; 54: 700-713.
- [7] Al-Reza SM, Yoon JI, Kim HJ, Kim JS, Kang SC. Anti-inflammatory activity of seed essential oil from *Zizyphus jujuba*. *Food Chem Toxicol* 2010; 48: 639-43.
- [8] Cheng G, Bai Y, Zhao Y, Tao J, Liu Y, Tu G, et al. Flavonoids from *Zizyphus jujuba* Mill var. *spinosa*. *Tetrahedron* 2000; 56: 8915-8920.
- [9] Shen X, Tang Y, Yang R, Yu L, Fang T, Duan Ja. The protective effect of *Zizyphus jujube* fruit on carbon tetrachloride-induced hepatic injury in mice by anti-oxidative activities. *J Ethnopharmacology* 2009; 122: 555-560.
- [10] Zhao HX, Zhang HS, Yang SF. Phenolic compounds and its antioxidant activities in ethanolic extracts from seven cultivars of Chinese *jujube*. *Food Sci Hum Well* 2014; 3: 183-190.
- [11] López-Molina D, Navarro-Martínez MD, Rojas-Melgarejo F, Hiner AN, Chazarra S, Rodríguez-López JN. Molecular properties and prebiotic effect of inulin obtained from artichoke (*Cynara scolymus* L.). *Phytochemistry* 2005; 66: 1476-1484.
- [12] Rodríguez TS, Giménez DG, De la Puerta Vázquez R. Choleric activity and biliary elimination of lipids and bile acids induced by an artichoke leaf extract in rats. *Phytomedicine* 2002; 9: 687-693.
- [13] Abd el Azeem E, Alaa B, Zakaria Z. Anti-obesity and anti-fatty liver effects of *Cynara scolymus* L. leaf extract in mice under diet-induced obesity. *Int J Biochem Res Rev* 2016; 11(1): 1-11.
- [14] Zafar R, Ali SM. Anti-hepatotoxic effects of root and root callus extracts of *Cichorium intybus* L. *J Ethnopharmacology* 1998; 63: 227-231.
- [15] Hassan HA, Yousef MI. Ameliorating effect of chicory (*Cichorium intybus* L.)-supplemented diet against nitrosamine precursors-induced liver injury and oxidative stress in male rats. *Food Chem Toxicol* 2010; 48: 2163-2169.
- [16] El-Sayed YS, Lebda MA, Hassinin M, Neoman SA. Chicory (*Cichorium intybus* L.) root extract regulates the oxidative status and antioxidant gene transcripts in CCl₄-induced hepatotoxicity. *PLoS One* 2015; 10: e0121549.

این آنزیم می‌گردد. متعاقب کاهش کلسترول از میزان LDL نیز کاسته می‌شود [۲۶]. در پژوهشی که بر روی موش‌های آزمایشگاهی تغذیه شده با رژیم غذایی پرچرب انجام گرفته است نشان داده شد که وجود کنگرفرنگی در رژیم روزانه سبب کاهش سطح سرمی TG، Chol و LDL شده و تجمع چربی در بافت کبد حیوانات را کاهش می‌دهد [۱۳]. Rangboo و همکاران گزارش کرده‌اند که مصرف روزانه ۲۷۰۰ میلی‌گرم عصاره برگ کنگرفرنگی سبب کاهش فعالیت آنزیم‌های کبدی و سطح سرمی تری‌گلیسرید و کلسترول در بیماران مبتلا به استئاتوهپاتیت غیر الکلی می‌گردد اما بر میزان LDL و HDL سرم بیماران تاثیر معنی‌داری ندارد [۲۸].

کاسنی دارای مقادیر بالای کافئیک اسید، کلروژنیک اسید، سینارین و لوتولین و سایر فلاونوئیدها می‌باشد. گزارش شده است که اثرات هپاتوپروتکتیو کاسنی به دلیل کلروژنیک اسید و سینارین موجود در آن می‌باشد. در مطالعه دیگری نشان داده شده که کاسنی به واسطه تحریک سلول‌های بتایانکراس برای سنتز انسولین، موجب کاهش مقاومت انسولینی می‌شود. نشان داده شده است که کاسنی با افزایش سطح آنتی‌اکسیدان‌ها می‌تواند در بهبود آسیب کبدی ناشی از نیتروزآمین و کرین تتراکلرید موثر باشد. [۱۶، ۱۵]. در کارآزمایی بالینی انجام شده بر روی ۲۵ بیمار مبتلا به بیماری کبد چرب غیر الکلی که روزانه دو بار ترکیب کاسنی و دارچین را دریافت می‌کردند، اثرات این گیاهان بر کاهش سطح فعالیت آنزیم‌های کبدی در سرم نشان داده شده است [۲۹].

بنابر آنچه گفته شد عصاره ترکیبی سه گیاه عناب، کنگر فرنگی و کاسنی با مکانیسم‌های مختلفی سبب بهبود بافت کبد، پروفایل لیپیدی و آنزیم‌های کبدی در موش‌های مبتلا به کبدچرب غیر الکلی می‌گردد. برای شناخت دقیق‌تر این مکانیسم‌ها مطالعات پیش‌تری نیاز است. از محدودیت‌های این مطالعه می‌توان به عدم سنجش مقاومت به انسولین و شاخص‌های استرس اکسیداتیو اشاره نمود. امید است در مطالعات بعدی با سنجش این متغیرها، مسیرهای دخیل در عمل‌کرد گیاهان دارویی مشخص گردند.

نتایج حاصل از این تحقیق نشان داد که دریافت عصاره ترکیبی گیاهان عناب، کنگرفرنگی و کاسنی به خاطر خاصیت درمانی بالقوه آن‌ها می‌تواند سبب کاهش استئاتوز در هپاتوسیت‌ها شده و التهاب ایجاد شده در بافت کبد را بهبود بخشد. ترکیب این سه گیاه می‌تواند به عنوان یک فرمولاسیون جدید برای درمان بیماری کبد چرب غیر الکلی مطرح شوند که البته این امر نیازمند کارآزمایی‌های بالینی می‌باشد.

- [24] Li JW, Fan LP, Ding SD, Ding XL. Nutritional composition of five cultivars of Chinese jujube. *Food Chem* 2007; 103: 454-460.
- [25] Fritsche J, Beindorff CM, Dachtler M, Zhang H, Lammers JG. Isolation, characterization and determination of minor artichoke (*Cynara scolymus* L.) leaf extract compounds. *Eur Food Res Technol* 2002; 215: 149-157.
- [26] Mocelin R, Marcon M, Santo GD, Zanatta L, Sachett A, Schönell AP, et al. Hypolipidemic and antiatherogenic effects of *Cynara scolymus* in cholesterol-fed rats. *Revista Brasil Farmacogn* 2016; 26: 233-239.
- [27] Heidarian E, Rafieian-Kopaei M. Protective effect of artichoke (*Cynara scolymus*) leaf extract against lead toxicity in rat. *Pharm Biol* 2013; 51: 1104-1109.
- [28] Rangboo V, Noroozi M, Zavoshy R, Rezadoost SA, Mohammadpoorasl A. The effect of artichoke leaf extract on alanine aminotransferase and aspartate aminotransferase in the patients with nonalcoholic steatohepatitis. *Int J Hepatol* 2016; 2016: 6.
- [29] Asl ZS, Malekirad AA, Abdollahi M, Bakhshipour A, Dastjerdi HA, Mostafalou S, Poor RY. Effects of the mixture of *cichorium intybus* L. and *Cinnamomum zeylanicum* on hepatic enzymes activity and biochemical parameters in patients with nonalcoholic fatty liver disease. *Health* 2014; 6: 1212.
- [17] Emamat H, Noori M, Foroughi F, Rismanchi M, Eini-Zinab H, Hekmatdoost A. An accessible and pragmatic experimental model of nonalcoholic fatty liver disease. *Middle East J Dig Dis* 2016; 8: 109-115.
- [18] Haghi G, Hatami A, Arshi R. Distribution of caffeic acid derivatives in *Gundelia tournefortii* L. *Food Chem* 2011; 124: 1029-1035.
- [19] Abbas ZK, Saggi S, Sakeran MI, Zidan N, Rehman H, Ansari AA. Phytochemical, antioxidant and mineral composition of hydroalcoholic extract of chicory (*Cichorium intybus* L.) leaves. *Saudi J Biol Sci* 2015; 22: 322-326.
- [20] Ahmed U, Redgrave TG, Oates PS. Effect of dietary fat to produce non-alcoholic fatty liver in the rat. *J Gastroenterol Hepatol* 2009; 24: 1463-1471.
- [21] Kim HS. Effects of the *Zizyphus jujuba* seed extract on the lipid components in hyperlipidemic rats. *J Food Sci Nutr* 2002; 7: 72-77.
- [22] Peng WH, Hsieh MT, Lee YS, Lin YC, Liao J. Anxiolytic effect of seed of *Zizyphus jujuba* in mouse models of anxiety. *J Ethnopharmacol* 2000; 72: 435-441.
- [23] Yue Y, Wu S, Zhang H, Zhang X, Niu Y, Cao X, et al. Characterization and hepatoprotective effect of polysaccharides from *Zizyphus jujuba* Mill. var. *spinosa* (Bunge) Hu ex H. F. Chou sarcocarp. *Food Chem Toxicol* 2014; 74: 76-84.

Effects of Ziziphus jujube Mill., Cynara scolymus L. and Cichorium intybus L. combination extract on non-alcoholic fatty liver disease in rats

Masoumeh Eslahi (B.Sc)¹, Mojgan Mohammadifar (M.Sc)¹, Mohsen Taghizadeh (Ph.D)¹, Tahereh Khamechian (Ph.D)², Mahdi Mehran (Ph.D)³, Sayyed Alireza Talaei (Ph.D)^{*4}

1 - Biochemistry and Nutrition in Metabolic Diseases Research Center, Kashan University of Medical Sciences, Kashan, Iran

2 - Dept. of Pathology, School of Medicine, Kashan University Medical Sciences, Kashan, Iran

3- Barij Essence Medicinal Plants Research Center, Kashan, Iran

4- Physiology Research Center, Kashan University of Medical Sciences, Kashan, Iran

* Corresponding author. +98 9133623240 talaei@kaums.ac.ir

Received:24 Sep 2017; Accepted: 29 May 2018

Introduction: Non-alcoholic fatty liver disease (NAFLD) is one of the most important chronic liver diseases that is spreading worldwide. However, there is no effective treatment for it. So, the aim of this study was to evaluate the effect of combined extract of Ziziphus jujube Mill., Cynara scolymus L. and Cichorium intybus L. on NAFLD induced by high-fat diet (HFD) in rats.

Materials and Methods: In this experimental study 40 male rats randomly were divided in two groups: a sham group (n=8) and a high-fat diet group (n=32). After 4 months of feeding HFD, rats suffering from fatty liver into 4 groups (n=8) including a HFD group and the three groups receiving HFD and a dose of the combined extract (100, 200 or 400 mg/kg) for 2 months. Finally, lipid profile, activity of serum liver enzymes and liver histology were investigated.

Results: Remarkably, high-fat diet caused hypertriglyceridemia, hyper-cholesterol-emia, increased serum level of hepatic enzymes and accumulated fat in liver. The combined extract at a dose of 200 mg/kg improved lipid profile, hepatic enzyme activity, and histological changes in the liver.

Conclusion: Conclusively, the findings of this study show that combined extract of Ziziphus jujube Mill., Cynara scolymus L. and Cichorium intybus L. could improve serum and histological characteristics of non-alcoholic fatty liver disease induced by HFD.

Keywords: Ziziphus, Cynara Scolymus, Chicory, Non-Alcoholic Fatty Liver disease, High-Fat Diet, Rat.