



Semnan University of Medical Sciences

# KOOMESH

Journal of Semnan University of Medical Sciences

**Volume 21, Issue 2 (Spring 2019), 205- 393**

**ISSN: 1608-7046**

**Full text of all articles indexed in:**

*Scopus, Index Copernicus, SID, CABI (UK), EMRO, Iranmedex, Magiran, ISC, Embase*

## اثر درمان خوراکی زعفران بر محافظت فلاپ‌های پوستی در برابر بروز نکروز بافتی و استرس اکسیداتیو در موش‌های صحرائی

مجید بنی محمد<sup>۱</sup> (M.D student)، مهتاب فرخی<sup>۲</sup> (Ph.D)، بهنام ورشوئی<sup>۳</sup> (Ph.D)، سید عبدالمجید آیت‌اللهی<sup>۴\*</sup> (Ph.D)

۱- باشگاه پژوهشگران جوان و نخبگان، واحد اردبیل، دانشگاه آزاد اسلامی، اردبیل، ایران

۲- دانشکده داروسازی، پردیس بین الملل، دانشگاه علوم پزشکی تهران، تهران، ایران

۳- دانشکده داروسازی، دانشگاه علوم پزشکی تهران، تهران، ایران

۴- مرکز تحقیقات فیتوشیمی، دانشگاه علوم پزشکی شهید بهشتی، تهران، ایران

۵- دانشکده داروسازی، دانشگاه علوم پزشکی شهید بهشتی، تهران، ایران

تاریخ دریافت: تاریخ پذیرش:

majid\_ayatollahi@yahoo.com

\* نویسنده مسئول، تلفن: ۰۲۱-۸۸۲۰۰۱۲۴

### چکیده

مقدمه: امروزه از فلاپ‌های پوستی در بسیاری از جراحی‌های ترمیمی و التیام آسیب‌دیدگی‌های مربوط به پوست به عنوان یکی از روش‌های اصلی درمان، استفاده می‌شود ولی علی‌رغم پیشرفت‌های صورت گرفته در زمینه‌های مربوط به بهبود میزان بقای فلاپ‌های پوستی، کماکان بقای فلاپ‌ها و اثربخشی آن‌ها با مسائلی مانند اثرات ناشی از ایسکمی - خون‌رسانی مجدد (Ischemia-Reperfusion)، استرس اکسیداتیو (Oxidative Stress)، نکروز بافتی (Tissue Necrosis)، و حتی آپوپتوز سلولی (Apoptosis) در بافت آسیب‌دیده، تهدید می‌شود. لذا این تهدیدات طرح‌کننده‌ی زمینه‌های تحقیق و پژوهش، برای افزایش میزان بقای هر چه بیش‌تر فلاپ‌های پوستی و محافظت آن‌ها در برابر آسیب‌های مطروحه هستند و تلاش‌ها برای مدیریت یا حذف این تهدیدات باید انجام پذیرد. هدف ما تاثیر تجویز زعفران قبل و بعد از جراحی فلاپ پوستی، بر روی درصد نکروز بافتی و استرس اکسیداتیو، در موش صحرائی بود.

مواد و روش‌ها: زعفران به میزان ۴۰ mg/kg/day یا ۸۰ mg/kg/day، به صورت گاواژ به مدت دو هفته قبل و یک هفته بعد از جراحی فلاپ در موش‌ها تجویز شد. یک هفته پس از جراحی، درصد نکروز فلاپ (با اندازه‌گیری و تقسیم ناحیه نکروزی بر طول کل فلاپ)، میزان مالون دی‌آلدئید (MDA) و کاتالاز (CAT) اندازه‌گیری شد. یافته‌ها: درمان قبل و بعد از جراحی با زعفران، در هر دو دوز استفاده شده موجب کاهش نکروز فلاپ ( $P < 0.01$ ) در مقایسه با گروه کنترل شد. هم‌چنین میزان MDA به عنوان نمایی از میزان پراکسیداسیون لیپیدی کاهش نشان داد. فعالیت کاتالاز نیز به عنوان نمایی از میزان عملکرد آنتی‌اکسیدانی افزایش یافت ( $P < 0.01$ ). نتیجه‌گیری: داده‌های حاصله از این آزمایش نشان‌دهنده بهبود بقای فلاپ پوستی و کاهش استرس اکسیداتیو توسط درمان با زعفران قبل و بعد از جراحی بودند.

واژه‌های کلیدی: زعفران، فلاپ‌های جراحی، بافت مردگی، استرس اکسیداتیو، آسیب ناشی از خون‌رسانی مجدد

### مقدمه

شایان ذکر است که علی‌رغم پیشرفت‌های صورت گرفته در این زمینه، کماکان مسائل مهمی همچون اثرات ناشی از ایسکمی - خون‌رسانی مجدد (Ischemia-Reperfusion)، استرس اکسیداتیو (Oxidative Stress)، نکروز بافتی (Tissue Necrosis)، و حتی آپوپتوز سلولی (Apoptosis) در بافت آسیب‌دیده، مطرح‌کننده‌ی زمینه‌های تلاش برای بررسی و مطالعه روی این موارد هستند. [۵-۷].

تامین خونی نامناسب در دیستال پایه‌ی فلاپ پوستی می‌تواند منجر به ایسکمی، نکروز، و گسترش نکروز گردد. از سویی،

امروزه اثر فلاپ‌های پوستی در بسیاری از انواع جراحی‌های ترمیمی و التیام آسیب‌دیدگی‌های مربوط به پوست آشکار است و در تعداد قابل توجهی از این موارد به عنوان روش اصلی مطرح می‌گردد [۱-۳]. هم‌چنین نقش فلاپ‌های پوستی در فراهم‌آوری پوشش بافتی مناسب برای نواقص پوستی و تاثیر مستقیم بر کیفیت زندگی بیمار انکارناپذیر است [۴].

تخریب روی آن‌ها، آلدئیدهایی هم‌چون مالون دی آلدئید (MDA) است [۲۷،۳۰].

حال این مسئله مطرح است که برای جابه‌جایی کفهی ترازوی فشار اکسیداتیو، از اکسیدانت‌ها به سمت آنتی‌اکسیدانت‌ها، چه اقداماتی می‌توان انجام داد. هم‌چنین توجه به این نکته ضروری است که جابه‌جایی کفه به سمت اکسیدانت‌ها و به وجود آمدن Advanced end-products، باعث اختلال در فعالیت‌های آنتی‌اکسیدانی مثل عملکرد CAT و SOD می‌شود که به نوعی سینرژیسم تخریبی قابل تعبیر است [۳۲،۳۱،۲۹]. به هر حال موادی هم‌چون ویتامین‌ها و شیوه‌های زندگی می‌توانند شرایط بدن را تغییر دهند [۳۳-۳۶] و پوست نیز مجزای از آن‌ها نیست و تحت تاثیر مواد گوناگون است.

لذا با توجه به این موضوعات، یافتن درمان‌هایی که کاهنده‌ی استرس اکسیداتیو و متعاقب آن کاهنده‌ی اثرات پدیده‌ی IR در فلاپ‌های پوستی هستند و در نهایت منجر به پایداری فلاپ‌های پوستی خواهد شد، مهم و مفید می‌نماید [۴]. در این باره، مواد با خاصیت آنتی‌اکسیدانی و هم‌چنین موادی که ظرفیت کلی آنتی‌اکسیدانی (Total anti-oxidant capacity) بافت را افزایش می‌دهند در خط اول درمان‌های ضد استرس اکسیداتیو مطرح می‌گردند. از این رو بررسی خواص گیاهان به عنوان منبع شناخته شده‌ی آنتی‌اکسیدان‌ها دور از انتظار نیست [۳۷،۲۸]. گیاه زعفران که از خانواده‌ی زنبق‌ها می‌باشد، حاوی موادی است که به دلیل نشان دادن خاصیت آنتی‌اکسیدانی، قابلیت استفاده را برای مقابله با آسیب اکسیداتیو به وجود آمده در فلاپ‌های پوستی، دارد. موادی هم‌چون انواع زیادی از ترکیبات فلاونوئیدی، گلیکوزیدی، آنتوسیانین‌ها، و ترکیباتی نظیر سافرانال، کروسستین، و کروسین در زعفران یافت می‌شود که باعث خواص آنتی‌اکسیدانی این گیاه می‌گردند [۳۸-۴۴]. بنابراین در این پژوهش از زعفران برای افزایش ظرفیت کلی آنتی‌اکسیدانی، مقابله با آسیب اکسیداتیو و نکروز بافتی پیش‌آمده در جراحی فلاپ پوستی استفاده شده است.

## مواد و روش‌ها

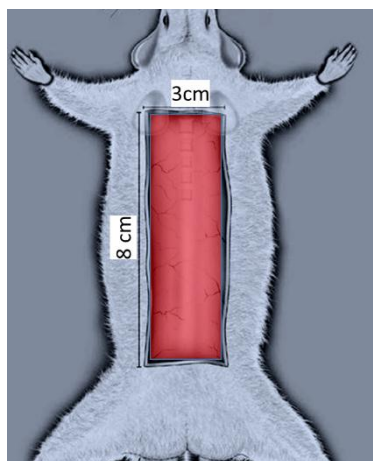
حیوانات آزمایشگاهی: موش‌های Sprague-Dawley با وزن ۱۸۰ الی ۲۴۰ گرم (خریداری شده از انستیتو پاستور، ایران) در این مطالعه استفاده شدند. چهل موش صحرایی به چهار گروه شامل (۱) گروه Sham، (۲) گروه جراحی فلاپ، (۳) گروه تجویز زعفران با دوز ۴۰ mg/kg + جراحی فلاپ، و در نهایت (۴) گروه تجویز زعفران با دوز ۸۰ mg/kg + جراحی فلاپ تقسیم شدند. تمام پروتکل‌ها توسط کمیته مراقبت‌های حیوانات دانشگاه علوم

رپرپیوژن متعاقب ایسکمی (IR)، اثرات مهمی بر جای می‌گذارد که عمدتاً ناشی از اکسیژن‌گیری مجدد بافت و تولید گونه‌های واکنش‌دهنده‌ی اکسیژن (ROS) و هم‌چنین در مواردی نیز ناشی از فعالیت سیستم ایمنی می‌باشند [۸-۱۱]. با این که رپرپیوژن ظاهراً همسو با بهبود شرایط و ترمیم به نظر می‌رسد ولی تحت شرایطی، به طور محالفی موجبات تخریب و از بین رفتن سلول‌ها و بافت‌ها را فراهم می‌آورد که در نهایت تحت عنوان آسیب ناشی از IR قابل طرح است [۵، ۱۲، ۱۳]. همان‌طور که ذکر شد، از مکانیسم‌های پاتوژنز این پدیده، می‌توان به افزایش تولید ROS و استرس اکسیداتیو اشاره کرد و به هر حال پوست به عنوان بافتی مطرح است که در معرض بیماری‌های گوناگونی قرار دارد و از سویی دیگر پاسخ مناسبی هم به درمان‌ها می‌دهد، بنابراین مقابله با مکانیسم‌های پاتوژنز دور از دسترس نیست [۱۷، ۱۴، ۴]. سلول‌های پارانشیم بافت، سلول‌های سیستم ایمنی و حتی سلول‌های لایه اندوتلیال عروق در تولید ROS، دارای نقش محسوب شده‌اند [۱۸-۲۱]. از طرفی خود پدیده‌ی ایسکمی می‌تواند موجب اختلال در عملکرد سیستم‌ها و مکانیسم‌های آنتی‌اکسیدانی گردد و این مطلب مضاعف بر پدیده‌ی افزایش ROS، تشدیدکننده‌ی اثرات IR است. اگر آسیب ایسکمیک منجر به التهاب گردد، پیرو رپرپیوژن، سیستم ایمنی در پاسخ به مواد جذب‌کننده‌ی سلول‌های ایمنی که در طول التهاب تولید شده‌اند، گسیلی از لکوسیت‌ها را به بافت خواهد فرستاد که ترشحات و محصولات این سلول‌ها نیز تشدیدکننده‌ی اثرات IR خواهند بود [۲۳، ۲۲، ۸].

پدیده‌ی IR علاوه بر آنچه در مورد یافته‌های ماکروسکوپیک فوق‌الذکر مطرح گردید، به لحاظ پدیده‌های مولکولی و سلولی نیز می‌تواند توسط استرس اکسیداتیو و گونه‌های فعال اکسیژن (ROS)، باعث آسیب به DNA، پراکسیداسیون لیپیدی و تولید سایتوکاین‌های دخیل در التهاب گردد [۲۴].

رادیکال‌های آزاد به عنوان واکنشگر، ترکیباتی هستند که با تحت تاثیر قرار دادن ساختارهای سلولی و واکنش با آن‌ها موجب خساراتی می‌شوند که گاهاً علت اصلی پاتوژنز برخی بیماری‌هاست و در مواردی نیز باعث از بین رفتن سلول می‌شود (مثل زمانی که آسیب وارده به DNA ترمیم‌ناپذیر است و سیستم نگهدارنده p53 آپوپتوز را القا می‌کند). [۲۵، ۲۶] نمایی از میزان پراکسیدانت‌ها را می‌توان به وسیله‌ی متابولیت‌هایی که طی فعالیتشان تولید می‌کنند مشخص نمود. در پراکسیداسیون لیپیدی انجام شده توسط گونه‌های واکنشگر، اسیدهای چرب غیر اشباع به عنوان اصلی‌ترین هدف مطرح می‌شوند که عموماً حاصل این

ظرفیت بافت فلاپ در آن گروه برای تحمل و مقابله با استرس اکسیداتیو بیشتر می‌گردد. برای اندازه‌گیری فعالیت کاهشی کاتالاز از روش رنگ‌سنجی استفاده شد. بدین منظور ۲۲۵ میکرولیتر از  $H_2O_2$  و ۲۲۵ میکرولیتر از محلول بافر فسفات پتاسیم ۷۰ میلیمولار با  $PH=7$  به همراه ۵۰ میکرولیتر از نمونه در دمای ۲۵ درجه سلسیوس در طول موج ۲۴۰ نانومتر به وسیله دستگاه اسپکتوفوتومتر مشاهده شد.



شکل ۱. فلاپ پوستی با ابعاد ۸ سانتی متر در ۳ سانتی متر به روش مک فارلن در پشت رت ایجاد شده است.

تجزیه تحلیل آماری. تمام تجزیه و تحلیل‌ها با استفاده از نرم‌افزار GraphPad Prism انجام شد. تجزیه و تحلیل واریانس یک طرفه (ANOVA) و آنالیز پس‌آزمون (Tukey test) برای مقایسه داده‌های بیوشیمیایی بین گروه‌ها انجام شد. سطح معنی‌داری آماری  $P < 0.05$  در نظر گرفته شد.

## نتایج

اثر محافظتی تجویز زعفران با دوزهای ۴۰ و ۸۰ میلی‌گرم به ازای هر کیلوگرم از وزن بر روی فلاپ‌های پوستی در این مطالعه مشخص گشت، به طوری که نتایج ما در این آزمایش ثابت کرد می‌توان با تجویز زعفران در جراحی فلاپ پوستی، ظرفیت مقابله بافت را در برابر تخریب و آسیب بافتی ناشی از فرآیندهای استرس اکسیداتیو، ایسکمی و خون‌رسانی مجدد، افزایش داد و بدین ترتیب باعث بهبود میزان بقای فلاپ‌های پوستی شد.

درصد نکروز فلاپ: که در شکل ۲ مشخص گردیده بیان می‌دارد گروه جراحی فلاپ بیش‌ترین مقدار نکروز را به خود اختصاص داد، ( $P < 0.01$ ) در مقایسه با گروه Sham، که با توجه به عدم تجویز ماده‌ی درمانی و صرفاً انجام جراحی فلاپ در این گروه، میزان آسیبی که متعاقب جراحی فلاپ پوستی ایجاد می‌گردد، مشخص شد و نتایج نشان داد که واقعاً باید به دنبال راهی برای کاهش میزان نکروز بافتی بود و بدون درمان، صرف جراحی فلاپ نتیجه‌ی رضایت‌بخشی نخواهد داشت. در نتیجه

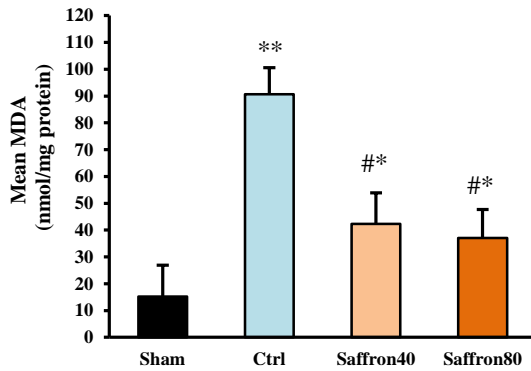
پزشکی شهید بهشتی تایید شده است و با مجوز کمیته‌ی اخلاق انجام یافته‌اند.

جراحی فلاپ پوستی و تجویز زعفران: در گروه Sham، پوست در ارتفاع  $8 \times 3$  سانتی‌متر بدون ارتفاع برش داده شد. در گروه جراحی Flap پس از ایجاد دو برش موازی، آن‌ها به صورت متناوب متصل شده و پوست از سطح پایه‌اش بلند شد. دو گروه دیگر (تجویز  $40 \text{ mg/kg}$  زعفران + جراحی فلاپ، تجویز  $80 \text{ mg/kg}$  زعفران + جراحی فلاپ)، قبل و بعد از جراحی، به صورت گاوژ به مدت دو هفته قبل و یک هفته بعد از جراحی فلاپ، با زعفران درمان شدند. قبل از جراحی فلاپ، به حیوانات ۵۰ میلی‌گرم بر کیلوگرم کتامین هیدروکلراید ۱۰ درصد و ۴ میلی‌گرم بر کیلوگرم زایلازین ۲ درصد (i.p.) تزریق شد. عصاره زعفران (aqueous crocus sativus) از مرکز فیتوشیمی دانشگاه علوم پزشکی شهید بهشتی تهیه گردید.

جراحی فلاپ، ارتفاع آن و اندازه‌گیری ناحیه نکروزی، بر اساس مطالعات قبلی در نظر گرفته شده است و به روش مک‌فارلن انجام شده است [۴۵]. برش موازی (۸ سانتی‌متر) در پشت موش‌ها با برش ۳ سانتی‌متر caudal incision متصل شد (شکل ۱). پوست در منطقه به آرامی از پایه آن با استفاده از یک اسکالپل جدا شد و یک فیلم پلاستیکی استریل بین پوست افزایش یافته و فاسیای نگه‌دارنده آن قرار گرفت. تمام برش‌ها دوخته شد و موش‌ها به قفس جداگانه بازگردانده شدند. درصد ناحیه نکروزه در هر فلاپ، در ۷ روز پس از بالا بردن فلاپ با تقسیم طول ناحیه نکروتیک به طول کل فلاپ محاسبه و نتیجه بر اساس درصد گزارش شد. در روز ۷ به موش‌ها کتامین (۱۵۰ میلی‌گرم بر کیلوگرم) در داخل قلب تزریق شد و فلاپ‌های پوستی برای ارزیابی‌های بیوشیمیایی جمع‌آوری و ذخیره شدند.

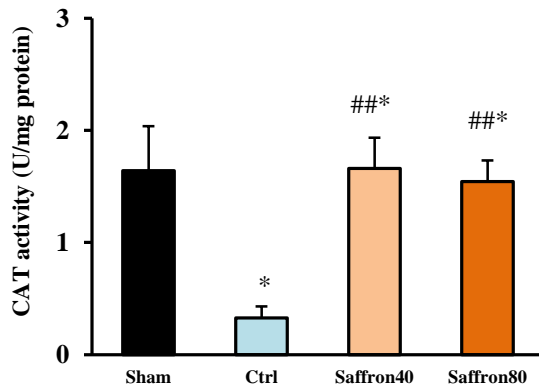
MDA و CAT در بافت‌های فلاپ: پنج نمونه‌ی بافتی ( $3 \times 3$  میلی‌متر) از هر فلاپ تهیه شده و وزن آن تعیین و سپس در بافر تریس اتیلن دی‌آمین اتر استیک اسید ( $PH=7.0$ ) و ۴ درجه سانتی‌گراد هموژنیزه شدند و در یک حمام یخ تا ۱۰٪ ( $V/V$ ) رقیق شدند. محتوای MDA بافت فلاپ، به عنوان شاخصی که نمایی از میزان اکسیداسیون و فعالیت گونه‌های واکنشگر اکسیژن را به دست می‌دهد، با استفاده از روش تیتوآرباریتوریک اسید (TBA) در دمای ۹۰-۱۰۰ درجه سانتی‌گراد اندازه‌گیری شد. بنابراین در هر کدام از گروه‌های آزمایش، می‌توان به آسیب اکسیداتیو ناشی از گونه‌های واکنشگر اکسیژن پی برد و بین گروه‌ها مقایسه انجام داد.

از آن‌زیم کاتالاز نیز می‌توان جهت پی بردن به میزان توان مقابله بافت با استرس اکسیداتیو استفاده کرد. به طوری که با بیش‌تر شدن فعالیت این آن‌زیم در هر کدام از گروه‌های آزمایشی،



شکل ۳. میزان مالون دی آلدئید در فلاپ پوستی در گروه‌های مختلف یک هفته بعد از جراحی فلاپ. داده‌ها به صورت  $\text{Mean} \pm \text{SDV}$  بیان شده‌اند. گروه‌های کنترل و Sham با ستون‌های مشکی نشان داده شده‌اند.  $P < 0.05$  \* و  $P < 0.01$  \*\* در مقایسه با گروه Sham و  $P < 0.05$  # در مقایسه با گروه کنترل است.

فعالیت کاتالاز (CAT) برای گروه جراحی فلاپ کم‌ترین میزان را به دست داد، ( $P < 0.05$ ) در مقایسه با گروه Sham (شکل ۴). برای گروه فلاپ + تجویز ۴۰ mg/kg زعفران، فعالیت آنزیم کاتالاز افزایش نشان داد، ( $P < 0.05$ ) در مقایسه با گروه Sham و ( $P < 0.01$ ) در مقایسه با گروه کنترل. در نهایت برای گروه فلاپ + تجویز ۸۰ mg/kg زعفران نیز میزان فعالیت آنزیم کاتالاز اندازه‌گیری شد و افزایش نشان داد، ( $P < 0.05$ ) در مقایسه با گروه Sham و ( $P < 0.01$ ) در مقایسه با گروه جراحی فلاپ (کنترل) که این افزایش، کم‌تر از گروه ۴۰ mg/kg زعفران بود، ولی به هر حال فعالیت آنزیم کاتالاز برای گروه جراحی فلاپ + تجویز ۴۰ mg/kg زعفران و گروه جراحی فلاپ و دریافت ۸۰ mg/kg زعفران تفاوت چشمگیری با هم نداشتند.

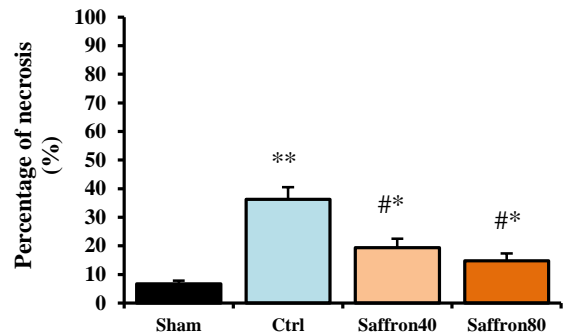


شکل ۴. میزان کاتالاز در فلاپ پوستی در گروه‌های مختلف یک هفته بعد از جراحی فلاپ. داده‌ها به صورت  $\text{Mean} \pm \text{SDV}$  بیان شده‌اند. گروه‌های کنترل و Sham با ستون‌های مشکی نشان داده شده‌اند.  $P < 0.05$  \* در مقایسه با گروه Sham و  $P < 0.01$  ### در مقایسه با گروه کنترل است.

### بحث و نتیجه‌گیری

فلاپ‌های پوستی در جراحی‌های ترمیمی و التیام زخم‌ها و ضایعات پوستی از اهمیت بسیار بالایی برخوردار هستند ولی علی‌رغم پیشرفت متدهای انجام جراحی فلاپ و درمان‌های محافظتی، میزان بقای فلاپ‌های پوستی کماکان باید توسط

تجویزهای انجام شده، میزان ناحیه نکروزی در گروه فلاپ و تجویز ۸۰ mg/kg زعفران کاهش نشان داد ( $P < 0.05$ ) در مقایسه با گروه Sham و گروه جراحی فلاپ) که بدین ترتیب اثرات مثبت تجویز زعفران تایید می‌گردند. درصد ناحیه نکروزی برای گروه جراحی فلاپ + تجویز ۴۰ mg/kg زعفران قدری بیشتر از گروهی که ۸۰ mg/kg زعفران دریافت کرده بود به دست آمد که البته تفاوت بسیار چشمگیری نداشت و در این گروه نیز زعفران باعث کاهش درصد ناحیه نکروزی گشت ( $P < 0.05$ ) در مقایسه با گروه Sham و گروه جراحی فلاپ) که مجدداً مؤید اثر مثبت تجویز زعفران بر بهبود میزان بقای فلاپ‌های پوستی می‌باشد.



شکل ۲. درصد نکروز فلاپ پوستی در گروه‌های مختلف یک هفته بعد از جراحی فلاپ. داده‌ها به صورت  $\text{Mean} \pm \text{SDV}$  بیان شده‌اند. گروه‌های کنترل و Sham با ستون‌های مشکی نشان داده شده‌اند.  $P < 0.05$  \* و  $P < 0.01$  \*\* در مقایسه با گروه Sham و  $P < 0.05$  # در مقایسه با گروه کنترل است.

متوسط محتوای MDA برای گروه جراحی فلاپ میزان بالایی را به دست داد، ( $P < 0.01$ ) در مقایسه با گروه Sham، که این میزان از مالون دی آلدئید به عنوان شاخصی از میزان تخریب صورت پذیرفته توسط گونه‌های واکنشگر اکسیژن، مؤید آسیب اکسیداتیوی متعاقب جراحی فلاپ پوستی است (شکل ۳). برای گروه فلاپ + تجویز ۸۰ mg/kg زعفران کم‌ترین میزان محتوای MDA اندازه‌گیری شد، ( $P < 0.05$ ) در مقایسه با گروه Sham و گروه کنترل (جراحی فلاپ). برای گروه فلاپ + تجویز ۴۰ mg/kg زعفران، محتوای MDA قدری بیشتر از گروه ۸۰ mg/kg زعفران بود، ( $P < 0.05$ ) در مقایسه با گروه Sham و گروه کنترل (جراحی فلاپ)، ولی به هر حال کاهش نشان داد. البته متوسط محتوای مالون دی آلدئید برای گروه جراحی فلاپ + تجویز ۴۰ mg/kg زعفران و گروه جراحی فلاپ و دریافت ۸۰ mg/kg زعفران تفاوت چشمگیری نداشت.

داشت. در نهایت نتایج تاییدکننده اثر درمانی زعفران بر افزایش میزان بقای فلاپ‌های پوستی و کاهش ناحیه نکروزی است. بیان شد که آسیب اکسیداتیو ناشی از گونه‌های واکنش‌گر اکسیژن تولید شده از فرآیند ایسکمی-خون‌رسانی مجدد یا فعالیت سیستم ایمنی در التهاب، از علل کاهش کارایی فلاپ پوستی و از دست دادن بافت فلاپ است. در این تحقیق، برای داشتن برآیندی از میزان تخریب لیپیدی به عنوان نمایی از استرس اکسیداتیو، میزان MDA در گروه‌ها، به روش تیتوآرباریتوریک اسید (TBA) اندازه‌گیری شده است. نتایج ما نشان داد گروه جراحی فلاپ میزان بالایی از مالون دی‌آلدهید را به دست داد که به همین ترتیب بیانگر میزان بالای ROS ها و عملکرد تخریبی آن‌ها در بافت فلاپ است. ( $P < 0.01$ ) در مقایسه با گروه Sham کما این‌که در سویی دیگر تجویز زعفران باعث کاهش محتوای مالون دی‌آلدهید در بافت فلاپ شد که خود بیانگر کاهش آسیب‌رسانی ROS ها به دنبال خاصیت آنتی‌اکسیدانی زعفران است. محتوای MDA در هر دو گروهی که زعفران دریافت کردند (چه با دوز ۴۰ میلی‌گرم/کیلوگرم و چه با دوز ۸۰ میلی‌گرم/کیلوگرم) در مقایسه با گروه جراحی فلاپ (کنترل) کاهش قابل توجهی نشان دادند ( $P < 0.05$ ). چون تفاوت چشمگیری در محتوای MDA بین دو گروه زعفران دریافت کرده دیده نشد، در مجموع نتایج بیان می‌دارند زعفران در تخفیف میزان ROS ها نقش به‌سزایی دارد و باعث ارتقا بقای فلاپ پوستی می‌گردد.

آنزیم کاتالاز (CAT) نیز نمایی از مبارزه سلول و سیستم آنتی‌اکسیدانتی در برابر اکسیدانت‌ها را به دست می‌دهند که در تحقیق حاضر به روش رنگ‌سنجی (Photometry) اندازه‌گیری شد. بدیهی است هر چه میزان آنزیم کاتالاز بالاتر باشد توان‌مندی بافت در مقابله با ROS ها و آسیب اکسیداتیو بالاتر خواهد بود. پس انتظار می‌رود درمان‌های حمایتی فلاپ‌های پوستی، به سمتی سوق یابند که این ویژگی را در بافت فلاپ بهبود بخشند. اندازه‌گیری‌های ما نشان دادند که برای گروه فلاپ + تجویز ۴۰ mg/kg زعفران، فعالیت آنزیم کاتالاز افزایش یافت. ( $P < 0.01$ ) در مقایسه با گروه کنترل. هم‌چنین برای گروه فلاپ + تجویز ۸۰ mg/kg زعفران نیز میزان فعالیت آنزیم کاتالاز اندازه‌گیری شد که افزایش نشان داد. ( $P < 0.01$ ) در مقایسه با گروه جراحی فلاپ (کنترل). البته در مورد آنزیم کاتالاز این افزایش در گروه تجویز ۸۰ mg/kg زعفران، کم‌تر از گروه ۴۰ mg/kg زعفران بود، ولی به هر حال تفاوت چشم‌گیری با هم نداشتند و تجویز زعفران توان‌مندی بافت فلاپ را برای مقابله با ROS ها افزایش داد.

بنابراین در مجموع نتیجه‌گیری می‌شود تجویز زعفران میزان بقای فلاپ پوستی را هم از طریق خاصیت آنتی‌اکسیدانی خود و

درمان‌های قوی‌تری افزایش یابد. فلاپ‌های پوستی توسط مسائلی هم‌چون اثرات و آسیب‌های ناشی از استرس اکسیداتیو، ایسکمی و خون‌رسانی مجدد، نکروز بافتی، و حتی آپوپتوز سلولی در بافت آسیب‌دیده، تهدید می‌شوند. بنابراین در این تحقیق تصمیم گرفتیم با استفاده از خاصیت آنتی‌اکسیدانی ماده‌ی مورد تجویز، بقای فلاپ پوستی را بهبود بخشیم. آنتی‌اکسیدان‌ها را به دو دسته‌ی طبیعی و شیمیایی می‌توان تقسیم نمود که مشخصاً تحقیق حاضر متمرکز بر آنتی‌اکسیدان‌هایی از دسته‌ی "طبیعی" در گیاه زعفران است. زعفران از خانواده‌ی زنبق‌هاست که حاوی موادی هم‌چون انواع زیادی از ترکیبات فلاونوئیدی، گلیکوزیدی، آنتوسیانین‌ها، و ترکیباتی نظیر سافرانال، کروسنتین، و کروسین است که باعث خواص آنتی‌اکسیدانی این گیاه می‌گردند [۳۸-۴۴]. با توجه بر خواص آنتی‌اکسیدانی گیاه زعفران، اثرات آن را بر میزان بقای فلاپ پوستی و ناحیه نکروتیک پس از جراحی، میزان آسیب متعاقب عملکرد گونه‌های واکنش‌گر اکسیژن و هم‌چنین ظرفیت مقابله بافت فلاپ در برابر استرس اکسیداتیو، ارزیابی کردیم.

در این آزمایش چهل موش صحرایی در چهار گروه دسته‌بندی شده‌اند که شامل گروه Sham، گروه جراحی فلاپ، گروه جراحی فلاپ + تجویز ۴۰ mg/kg زعفران، و در نهایت گروه جراحی فلاپ و تجویز ۸۰ mg/kg زعفران بودند. این مطالعه نشان داد که تجویز زعفران اثرات بهبوددهنده بر روی کاهش میزان نکروز فلاپ‌های پوستی دارد که متعاقباً می‌تواند به عنوان عاملی جهت افزایش بقای فلاپ‌های پوستی مطرح گردد. در بین گروه‌های آزمایشی، بیش‌ترین مقدار نکروز را گروه جراحی فلاپ به خود اختصاص داد. ( $P < 0.01$ ) در مقایسه با گروه Sham، که این میزان خود واضحاً تایید می‌کند که بدون انجام درمان‌های حمایتی و پیشگیری‌کننده در برابر آسیب‌های مطرح شده، فلاپ پوستی انجام شده درصد نکروز قابل توجهی خواهد داشت که یقیناً تأثیر به‌سزایی در کاهش میزان موفقیت جراحی دارد و عملاً بدون درمان، میزان زیادی از بافت فلاپ از دست خواهد رفت. آزمایش ما نشان داد که درمان با زعفران باعث کاهش چشمگیر درصد نکروز بافت فلاپ می‌شود به‌طوری‌که هر دو گروهی که زعفران دریافت کردند (چه با دوز ۴۰ میلی‌گرم/کیلوگرم و چه با دوز ۸۰ میلی‌گرم/کیلوگرم) در مقایسه با گروه جراحی فلاپ (کنترل) کاهش قابل توجهی در میزان ناحیه نکروتیک داشتند ( $P < 0.05$ ). البته تفاوت چشمگیری در بین گروه‌های درمان شده با دو دوز مختلف زعفران به چشم نخورد ولی به هر حال گروه فلاپ و تجویز ۸۰ mg/kg زعفران، درصد نکروز فلاپ کم‌تری را نشان داد و رتبه‌ی بعدی به گروه فلاپ و تجویز ۴۰ mg/kg زعفران به خود اختصاص

[18] Rah DK, Min HJ, Kim YW, Cheon YW. Effect of platelet-rich plasma on ischemia-reperfusion injury in a skin flap mouse model. *Int J Med Sci* 2017; 14: 829-839.

[19] Wang WZ. Investigation of reperfusion injury and ischemic preconditioning in microsurgery. *Microsurgery* 2009; 29: 72-79.

[20] Cheng L, Chen T, Tu Q, Li H, Feng Z, Li Z, et al. Naringin improves random skin flap survival in rats. *Oncotarget* 2017; 8: 94142-94150.

[21] Zhou KL, Zhang YH, Lin DS, Tao XY, Xu HZ. Effects of calcitriol on random skin flap survival in rats. *Sci Rep* 2015; 6: 18945.

[22] Pazoki-Toroudi HR, Hesami A, Vahidi S, Sahebjam F, Seifi B, Djahanguiri B. The preventive effect of captopril or enalapril on reperfusion injury of the kidney of rats is independent of angiotensin II AT1 receptors. *Fundam Clin Pharmacol* 2003; 17: 595-598.

[23] Ghadernezhad N, Khalaj L, Pazoki-Toroudi H, Mirmasoumi M, Ashabi G. Metformin pretreatment enhanced learning and memory in cerebral forebrain ischaemia: the role of the AMPK/BDNF/P70SK signalling pathway. *Pharm Biol* 2016; 54: 2211-2219.

[24] Ayatollahi SA, Ajami M, Reyhanfard H, Asadi Y, Nassiri-Kashani M, Rashighi Firoozabadi M, et al. BCL-2 and bax expression in skin flaps treated with finasteride or azelaic acid. *Iran J Pharm Res* 2012; 11: 1285-1290.

[25] Crow MT. Revisiting p53 and its effectors in ischemic heart injury. *Cardiovasc Res* 2006; 70: 401-403.

[26] Didenko VV, Wang X, Yang L, Hornsby PJ. Expression of p21(WAF1/CIP1/SDI1) and p53 in apoptotic cells in the adrenal cortex and induction by ischemia/reperfusion injury. *J Clin Invest* 1996; 97: 1723-1731.

[27] Masaoka K, Asato H, Umekawa K, Imanishi M, Suzuki A. Value of remote ischaemic preconditioning in rat dorsal skin flaps and clamping time. *J Plast Surg Hand Surg* 2016; 50: 107-110.

[28] Ince B, Bilgen F, Gündeslioglu AO, Dadaci M, Kozacioglu S. Use of systemic rosmarinus officinalis to enhance the survival of random-pattern skin flaps. *Balkan Med J* 2016; 33: 645-651.

[29] Gawel S, Wardas M, Niedworok E, Wardas P. Malondialdehyde (MDA) as a lipid peroxidation marker. *Wiad Lek* 2004; 57: 453-455.

[30] Hashimoto I, Abe Y, Ishida S, Kashiwagi K, Mineda K, Yamashita Y, et al. Development of skin flaps for reconstructive surgery: random pattern flap to perforator flap. *J Med Invest* 2016; 63: 159-162.

[31] Deheng C, Kailiang Z, Weidong W, Haiming J, Daoliang X, Ningyu C, et al. Salidroside promotes random skin flap survival in rats by enhancing angiogenesis and inhibiting apoptosis. *J Reconstr Microsurg* 2016; 32: 580-586.

[32] Muller FL, Lustgarten MS, Jang Y, Richardson A, van Remmen H. Trends in oxidative aging theories. *Free Radic Biol Med* 2007; 43: 477-503.

[33] Javedan G, Shidfar F, Davoodi SH, Ajami M, Gorjipour F, Sureda A, et al. Conjugated linoleic acid rat pretreatment reduces renal damage in ischemia/reperfusion injury: Unraveling antiapoptotic mechanisms and regulation of phosphorylated mammalian target of rapamycin. *Mol Nutr Food Res* 2016; 60: 2665-2677.

[34] Vahid F, Shivappa N, Hekmatdoost A, Hebert JR, Davoodi SH, Sadeghi M. Association between Maternal Dietary Inflammatory Index (DII) and abortion in Iranian women and validation of DII with serum concentration of inflammatory factors: case-control study. *Appl Physiol Nutr Metab* 2017; 42: 511-516.

[35] Vahid F, Shivappa N, Karamati M, Naeini AJ, Hebert JR, Davoodi SH. Association between dietary inflammatory index (DII) and risk of prediabetes: a case-control study. *Appl Physiol Nutr Metab* 2017; 42: 399-404.

[36] Jamshidinaeini Y, Akbari ME, Abdollahi M, Ajami M, Davoodi SH. Vitamin D Status and Risk of Breast Cancer in Iranian Women: A Case-Control Study. *J Am Coll Nutr* 2016; 35: 639-646.

[37] Ince B, Yildirim AM, Okur MI, Dadaci M, Yoruk E. Effects of Rosmarinus officinalis on the survivability of random-patterned skin flaps: an experimental study. *J Plast Surg Hand Surg* 2015; 49: 83-87.

[38] Abdullaev FI. Biological effects of saffron. *Biofactors* 1993; 4: 83-86.

[39] Morimoto S, Umezaki Y, Shoyama Y, Saito H, Nishi K, Irino N. Post-harvest degradation of carotenoid glucose esters in saffron. *Planta Med* 1994; 60: 438-440.

هم از طریق ارتقاء توانمندی بافت فلاپ برای مبارزه با ROS افزایش داده و موجبات کاهش ناحیه نکروزی و کاهش از دست رفتن بافت فلاپ را فراهم می‌آورد.

## تشکر و قدردانی

با تشکر از مرکز فیتوشیمی دانشگاه علوم پزشکی شهید بهشتی و شرکت جان ویشار جهت تامین تجهیزات لازم برای انجام آزمایش‌ها.

## منابع

[1] Lee CK, Hansen SL. Management of acute wounds. *Surg Clin North Am* 2009; 89: 659-676.

[2] Tschoi M, Hoy EA, Granick MS. Skin flaps. *Surg Clin North Am* 2009; 89: 643-658.

[3] Firooz A, Bouzari N, Mojtabeh F, Pazoki-Toroudi H, Nassiri-Kashani M, Davoudi M, Dowlati Y. Topical immunotherapy with diphenylprone in the treatment of extensive and/or long-lasting alopecia areata. *J Eur Acad Dermatol Venereol* 2005; 19: 393-394.

[4] Pazoki-Toroudi H, Ajami M, Habibey R, Hajiaboli E, Firooz A. The effect of enalapril on skin flap viability is independent of angiotensin II AT1 receptors. *Ann Plast Surg* 2009; 62: 699-702.

[5] Habibey R, Ajami M, Ebrahimi SA, Hesami A, Babakoohi S, Pazoki-Toroudi H. Nitric oxide and renal protection in morphine-dependent rats. *Free Radic Biol Med* 2010; 49: 1109-1118.

[6] Pazoki-Toroudi H, Amani H, Ajami M, Nabavi SF, Braidy N, Kasi PD, et al. Targeting mTOR signaling by polyphenols: A new therapeutic target for ageing. *Ageing Res Rev* 2016; 31: 55-66.

[7] Tejada S, Manayi A, Daglia M, Nabavi SF, Sureda A, Hajheydari Z, et al. Wound healing effect of curcumin: a review. *Curr Pharm Biotechnol* 2016.

[8] Ajami M, Davoodi SH, Habibey R, Namazi N, Soleimani M, Pazoki-Toroudi H. Effect of DHA+EPA on oxidative stress and apoptosis induced by ischemia-reperfusion in rat kidneys. *Fundam Clin Pharmacol* 2013; 27: 593-602.

[9] Browne EZ, JR. Complications of skin grafts and pedicle flaps. *Hand Clin* 1986; 2: 353-359.

[10] Yin Z, Ren H, Liu L, Chen W, Gan C, Jiao H, et al. Thioredoxin protects skin flaps from ischemia-reperfusion injury: a novel prognostic and therapeutic target. *Plast Reconstr Surg* 2016; 137: 511-521.

[11] Torkvist L, Lofberg R, Raud J, Thorlacius H. Heparin protects against skin flap necrosis: relationship to neutrophil recruitment and anti-coagulant activity. *Inflamm Res* 2004; 53: 1-3.

[12] Mehrjerdi FZ, Aboutaleb N, Pazoki-Toroudi H, Soleimani M, Ajami M, Khaksari M, et al. The protective effect of remote renal preconditioning against hippocampal ischemia reperfusion injury: role of KATP channels. *J Mol Neurosci* 2015; 57: 554-560.

[13] Mohtasham N, Babakoohi S, Montaser-Kouhsari L, Memar B, Salehinejad J, Rahpeyma A, et al. The expression of heat shock proteins 27 and 105 in squamous cell carcinoma of the tongue and relationship with clinicopathological index. *Med Oral Patol Oral Cir Bucal* 2011; 16: e730-735.

[14] Pazoki-Toroudi H, Ajami M, Babakoohi S, Khaki L, Habibey R, Akhiani M, et al. Effects of diphenylprone on expression of Bcl-2 protein in patients with alopecia areata. *Immunopharmacol Immunotoxicol* 2010; 32: 422-425.

[15] Pazoki-Toroudi HR, Ajami M, Habibey R. Pre-medication and renal pre-conditioning: a role for alprazolam, atropine, morphine and promethazine. *Fundam Clin Pharmacol* 2010; 24: 189-198.

[16] Pazoki-Toroudi H, Nilforoushzadeh MA, Ajami M, Jaffary F, Aboutaleb N, Nassiri-Kashani M, et al. Combination of azelaic acid 5% and clindamycin 2% for the treatment of acne vulgaris. *Cutan Ocul Toxicol* 2011; 30: 286-291.

[17] Pazoki-Toroudi H, Nassiri-Kashani M, Tabatabaie H, Ajami M, Habibey R, Shizarpour M, et al. Combination of azelaic acid 5% and erythromycin 2% in the treatment of acne vulgaris. *J Dermatol Treat* 2010; 21: 212-216.

[43] Mathew S, Abraham TE. In vitro antioxidant activity and scavenging effects of Cinnamomum verum leaf extract assayed by different methodologies. *Food Chem Toxicol* 2006; 44: 198-206.

[44] Landecker A, Katayama ML, Mammana AK, Leitao RM, Sachetta T, Gemperli R, et al. Effects of retinoic and glycolic acids on neoangiogenesis and necrosis of axial dorsal skin flaps in rats. *Aesthetic Plast Surg* 2001; 25: 134-139.

[45] Mcfarlane RM, Deyoung G, Henry RA. The design of a pedicle flap in the rat to study necrosis and its prevention. *Plast Reconstr Surg* 1965; 35: 177-182.

[40] Ríos JL, Recio MC, Giner RM, Má ez S. An update review of saffron and its active constituents. *Phytother Res* 1996; 10: 189-193.

[41] Bors W, Saran M, Michel C. Radical intermediates involved in the bleaching of the carotenoid crocin. Hydroxyl radicals, superoxide anions and hydrated electrons. *Int J Radiat Biol Relat Stud Phys Chem Med* 1982; 41: 493-501.

[42] Gil MI, Tomas-Barberan FA, Hess-Pierce B, Kader AA. Antioxidant capacities, phenolic compounds, carotenoids, and vitamin C contents of nectarine, peach, and plum cultivars from California. *J Agric Food Chem* 2002; 50: 4976-4982.



## Effects of saffron oral gavage on protection of skin flaps against tissue necrosis and oxidative stress in rats

Majid Banimohammad (M.D student)<sup>1</sup>, Mahtab Farrokhi (Ph.D)<sup>2</sup>, Behnam Varshoei (Ph.D)<sup>3</sup>, Seyed Abdulmajid Ayatollahi (Ph.D)<sup>\* 5,5</sup>

1 -Young Researchers and Elite Club, Ardabil Branch, Islamic Azad University, Ardabil, Iran

2 -Faculty of Pharmacy, International Campus, Tehran University of Medical Sciences, Tehran, Iran

3 -Faculty of Pharmacy, Tehran University of Medical sciences, Tehran, Iran

4- Phytochemistry Research Center, Shahid Beheshti University of Medical Sciences, Tehran, Iran

5- School of Pharmacy, Shahid Beheshti University of Medical Sciences, Tehran, Iran

\* Corresponding author. +98 21-88200124 majid\_ayatollahi@yahoo.com

Received: 2 Feb 2018; Accepted: 8 Jul 2018

**Introduction:** Today, skin flaps are used in many reconstructive surgeries and healing of skin lesions as one of the main methods of treatment. Despite improvements in the fields related to enhancement of skin flap survival, flaps viability and their efficacy are still threatened with issues such as ischemia-reperfusion, oxidative stress, tissue necrosis, and even apoptosis in the affected tissue. Therefore, these threats suggest that research and development areas are needed to increase the survival rate of skin flaps and protect them from mentioned injuries, and efforts should be taken to manage or eliminate these threats. We evaluated the effect of saffron administration, before and after skin flap surgery, on tissue necrosis percentage and oxidative stress in rats.

**Materials and Methods:** Saffron (40 mg/kg/day or 80 mg/kg/day) was administered as gavage for two weeks before and one week after flap surgery in mice. One week after surgery, the percentage of necrosis of the flap (by measuring and dividing the necrotic area over the entire length of the flap, malondialdehyde (MDA) levels and catalase (CAT) activity were measured.

**Results:** Treatment with saffron, before and after surgery, in both doses resulted in a decrease in flap necrosis ( $P<0.01$ ) in comparison to the control group. The level of MDA as an appearance of lipid peroxidation had been reduced. Catalase activity was also increased as an appearance of antioxidant activity ( $P<0.01$ ).

**Conclusion:** Notably, these data showed improvement of skin flap survival and reduction of oxidative stress by saffron treatment before and after surgery.

**Keywords:** Crocus, Surgical Flaps, Necrosis, Oxidative Stress, Reperfusion Injury