

ارزیابی سونوهیستروگرافی در تشخیص اختلالات اندومتر مبتلایان به سرطان پستان تحت درمان با تاموکسیفن

ناهید رهبر^۱ (M.D.)، فرحناز قهرمانفرد^۲ (M.D.)، زهرا ترشیزی^۱ (M.D.)، راهب قربانی^{۳*} (Ph.D.)

۱- مرکز تحقیقات خونریزی‌های غیر طبیعی رحم، دانشگاه علوم پزشکی سمنان، سمنان، ایران

۲- مرکز تحقیقات سرطان، دانشکده پزشکی، دانشگاه علوم پزشکی سمنان، سمنان، ایران

۳- مرکز تحقیقات عوامل اجتماعی موثر بر سلامت، دانشگاه علوم پزشکی سمنان، سمنان، ایران

۴- گروه اپیدمیولوژی و آمار زیستی، دانشکده پزشکی، دانشگاه علوم پزشکی سمنان، سمنان، ایران

تاریخ دریافت: ۱۳۹۸/۶/۲۴ تاریخ پذیرش: ۱۳۹۸/۱۰/۱۵

ghorbani.raheb93@gmail.com

* نویسنده مسئول، تلفن: ۰۲۳-۳۳۶۵۴۳۶۷

چکیده

هدف: تاموکسیفن در زنان مبتلا به سرطان پستان ممکن است اثرات نامطلوب ثانویه بر اندومتر داشته باشد. مطالعه‌ی حاضر با هدف بررسی سونوهیستروگرافی در ارزیابی اختلالات اندومتر در زنان مبتلا به سرطان پستان تحت درمان با تاموکسیفن انجام گرفت.

مواد و روش‌ها: مطالعه به صورت مقطعی بود که بر روی ۴۰ خانم مبتلا به سرطان پستان تحت درمان با تاموکسیفن با دوز ۲۰ میلی‌گرم در روز و حداقل به مدت ۶ ماه، که طی سال‌های ۱۳۹۷ تا ۱۳۹۸ توسط انکولوژیست جهت معاینات دوره‌ای به بیمارستان امیرالمومنین (ع) سمنان ارجاع شده بودند، انجام گرفت. اطلاعات مورد نیاز شامل مشخصه‌های فردی بیماران و نیز نتایج سونوهیستروگرافی، پاتولوژی و سونوگرافی واژینال در چک‌لیست جمع‌آوری داده‌ها ثبت شد.

یافته‌ها: میانگین \pm انحراف معیار سن بیماران $46/0 \pm 6/4$ سال، ۳۹ نفر ($97/5\%$) آمنوره بودند. میانگین \pm انحراف معیار مدت ابتلا به سرطان پستان $3/1 \pm 1/3$ سال و مدت مصرف تاموکسیفن $26/3 \pm 13/7$ ماه بود. سونوهیستروگرافی بدون عارضه خاصی در همه بیماران انجام گرفت. مهم‌ترین یافته‌ها در سونوهیستروگرافی شامل ضخامت اندومتر بالای ۵ میلی‌متر در ۶ مورد (15%)، ضایعه اکوژن در کاوینه رحم در ۴ مورد (10%)، و کیست ساب‌اندومتریال در ۱۳ مورد ($32/5\%$) بود. یافته‌های سونوگرافی واژینال در ۱۶ بیمار مبنی بر افزایش ضخامت اندومتر بود در حالی که بررسی آن‌ها با سونوهیستروگرافی نشان داد که یافته‌های غیرنرمال تنها در 50% (۸ نفر) آنان دیده شد. هماهنگی کلی سونوهیستروگرافی با پاتولوژی، هیستروسکوپی و سونوگرافی واژینال به ترتیب 80% ، 75% و 80% بود.

نتیجه‌گیری: یافته‌ها نشان داد که زنان تحت درمان با تاموکسیفن مستعد ضایعات پاتولوژیک اندومتری مانند پولیپ و هیپرپلازی هستند؛ سونوهیستروگرافی به خوبی تحمل شده و هماهنگی کلی مطلوبی با یافته‌های پاتولوژی دارد (80%) و در مقایسه با سونوگرافی واژینال می‌تواند موجب کاهش تعداد مداخلات هیستوپاتولوژیک غیر ضروری در بیماران شود.

واژه‌های کلیدی: سونوهیستروگرافی، سونوگرافی واژینال، هیستروسکوپی، تاموکسیفن، سرطان پستان، اختلال اندومتر

مقدمه

ثانویه‌ی پستان در افراد پرخطر نیز کاربرد بالایی دارد [۳]. اثر استروژنی تاموکسیفن روی اندومتر سبب شده که نگرانی از ابتلا به سرطان اندومتر در مبتلایان به سرطان پستان نکته‌ای مهم و قابل توجه به شمار آید. میزان بروز سرطان اندومتر در زنان دریافت‌کننده آن، ۴ برابر افزایش می‌یابد. علاوه بر این در زنانی که تحت درمان با تاموکسیفن قرار دارند، هیپرپلازی آتیپیک اندومتر، پولیپ‌های اندومتر، کیست‌های تخمدان، سرطان اندومتروئید تخمدان، رشد فیبروئیدها، آدنومیوز و تشدید سریع

سرطان پستان، تاکنون شایع‌ترین سرطان در بین زنان و دومین سرطان شایع جهان است [۱]. امروزه درمان‌های مختلفی برای آن ارائه شده است که استفاده از داروی تاموکسیفن از جمله پرکاربردترین این داروها می‌باشد [۲]. تاموکسیفن یک داروی آنتی‌استروژن غیر استروئیدی است که در درمان تمام مراحل سرطان پستان کاربرد دارد. این دارو سبب افزایش بقای بدون عود و بقای کلی مبتلایان سرطان پستان شده و حتی به عنوان روش پیشگیری از سرطان‌های

مواد و روش‌ها

این مطالعه مقطعی، پس از تصویب در کمیته اخلاق در پژوهش دانشگاه علوم پزشکی سمنان (IR.SEMUMS.REC.1397.210) بر روی ۴۰ نفر از زنان یائسه (با یا بدون علامت) یا غیر یائسه علامت‌دار، مبتلا به سرطان پستان تحت درمان با تاموکسیفن (که حداقل ۶ ماه دوز روزانه ۲۰ میلی‌گرم دریافت کرده بودند) و توسط انکولوژیست جهت معاینه دوره‌ای زنان به بیمارستان امیرالمومنین (ع) شهر سمنان در فاصله زمانی سال ۱۳۹۷ تا ۱۳۹۸ ارجاع شده بودند و شرایط ورود به مطالعه را داشتند، انجام شد.

معیارهای ورود به مطالعه: زنان غیر یائسه علامت‌دار (لکوره، خونریزی بین قاعدگی، لکه‌بینی، هیپرمنوره) و زنان یائسه با یا بدون علامت و مبتلا به سرطان پستان که در طول حداقل ۶ ماه گذشته تحت درمان منظم داروی تاموکسیفن بوده‌اند که علائم حیاتی پایدار داشتند، در صورت رضایت وارد مطالعه شدند. معیارهای خروج شامل قطع یا مصرف نامنظم تاموکسیفن به هر علتی و عفونت حاد لگنی بود که از بین تعداد ۳۳۰ بیمار مبتلا به سرطان پستان تحت درمان، ۴۰ نفر دارای شرایط ورود به مطالعه در بازه زمانی ذکر شده، بودند.

برای هر بیماری که وارد مطالعه شد، ابتدا اطلاعات اولیه بیماران شامل سن، تعداد فرزندان، مدت تشخیص سرطان پستان، طول مدت و دوز مصرف تاموکسیفن در چک‌لیست ثبت شد. سپس سونوگرافی ترانس واژینال (دستگاه سامسونگ مدل SW2F-45EB) برای بیماران انجام و بعد از آن سونوهیستروگرافی با سالیین انجام می‌شد. ۳۰ دقیقه قبل از انجام سونوهیستروگرافی یک دوز ایبوپروفن تجویز می‌شد. بیماران در تحت وضعیت لیتوتومی قرار می‌گرفتند. این تکنیک با رعایت نکات استریلیتی جهت جلوگیری از اندومتری و سایر عفونت‌ها انجام می‌شد. سپس، اسپیکولوم در واژن جای گذاری و سرویکس با نرمال سالیین یا بتادین شستشو داده می‌شد. قبل از ورود کاتتر Feeding Tube استریل، هوای داخل آن برای جلوگیری از echogenic artifact تخلیه می‌شد. کاتتر وارد کانال سرویکس شده، سپس اسپیکولوم را بدون تغییر موقعیت کاتتر خارج نموده و پروب سونوگرافی را در واژن جای گذاری می‌کردیم. با سرنگ ۲۰ cc که به کاتتر متصل شده بود، تزریق سالیین زیر دید مستقیم سونوگرافی به داخل کاویته رحم انجام می‌شد. مقدار تزریق سالیین در افراد تا زمانی که اندومتر داخل کاویته، به تمایز دیده شود، متفاوت بود. در صورت غیر طبیعی و نامنظم بودن لایه‌های اندومتر، ضخامت اندومتر بیش از ۵ میلی‌متر، کیست ساب اندومتر یا علامت‌دار، ناحیه اکوژن داخل کاویته، به عنوان یافته‌های غیر طبیعی گزارش می‌شد. این افراد و موارد عدم

اندومتریوز، کاتارکت، ترومبوز وریدی گزارش شده است [۶-۴].

در موارد درمان با تاموکسیفن، نمای سونوگرافیک منحصر به فردی دیده می‌شود که با تغییرات سونولوسنت تحت اپلیتیوم در حضور اپلیتیوم آتروفیک مشخص می‌گردد. در نتیجه، تزریق سالیین روش سودمندی برای تمایز ضخیم‌شدگی اپلیتیال از تغییرات مرکب اندومتر به حساب می‌آید [۷-۹،۴]. محققانی که معتقدند غربالگری با سونوگرافی به علت کم بودن ویژگی و کم بودن ارزش پیشگویی‌کنندگی آن، روش سودمندی نبود، در واقع برای پرهیز از بیوپسی‌های غیر ضروری اندومتر از سونوهیستروگرافی با تزریق سالیین را توصیه کرده‌اند [۱۰].

سونوهیستروگرافی در افتراق بین ضایعات کانونی و منتشر، از کارایی بالاتری نسبت به سونوگرافی ترانس واژینال برخوردار است [۱۱،۱۲] و ارزش تشخیصی آن تقریباً مساوی با هیستروسکوپی می‌باشد [۱۳]. در یک مطالعه حساسیت سونوهیستروگرافی ۸۶/۵٪ و ویژگی ۹۱/۱٪ بر اساس تشخیص پولیپ با هیستوپاتولوژی و به ترتیب ۸۵/۱٪ و ۸۴/۵٪ بر اساس پولیپ دیده شده در هیستروسکوپی بوده است [۱۴]. همچنین افزایش نسبت سختی بافت اندومتر یا به طور مشخص در بیماران با پاتولوژی اندومتر دیده می‌شود. افزودن الاستوسونوگرافی به سونوگرافی B Mode دقت تشخیصی را در بیماران سرطان پستان تحت درمان با تاموکسی فن افزایش می‌دهد [۱۵].

از آنجایی که صحت تشخیص بین سونوهیستروگرافی با سالیین و هیستروسکوپی نزدیک به هم می‌باشد، تکنیک سونوهیستروگرافی با توجه به دسترسی آسان، ارزان، سریع، سریایی بودن و بدون نیاز به بی‌هوشی و قابل تحمل بودن توسط بیماران بر هیستروسکوپی که یک جراحی تهاجمی، گران و وقت‌گیر است، ارجحیت دارد. با توجه به شیوع بالای سرطان پستان در ایران و به تبع آن، میزان بالای مصرف تاموکسیفن در این بیماران و با بهبود تکنولوژی سونوگرافی در طی سال‌های اخیر و افزایش کیفیت تصاویر اندومتر در سونوهیستروگرافی و این که مطالعات اندکی در زمینه استفاده از سونوهیستروگرافی در غربالگری و تشخیص ضایعات اندومتر زنان مبتلا به سرطان پستان تحت درمان با تاموکسیفن در جهان انجام شده است، لذا با انجام مطالعات بیشتر، شاید بتوان آن را به عنوان روش روتین در غربالگری بیماران تحت درمان با تاموکسیفن جهت ارزیابی اندومتر جایگزین نمود. مطالعه‌ی حاضر با هدف ارزیابی سونو هیستروگرافی در تشخیص اختلالات اندومتر زنان مبتلا به سرطان پستان تحت درمان با تاموکسیفن انجام گرفته است.

بین ضخامت آندومتر بیماران با مدت زمان مصرف تاموکسیفن هم‌بستگی معنی‌داری دیده نشد ($P=0/224$). $t=0/197$. به‌علاوه از ۸ بیماری که یافته‌های غیرطبیعی آندومتر در پاتولوژی داشتند در ۷ بیمار (۸۷/۵٪) مدت مصرف تاموکسیفن بیش از یک سال بود.

در سونوگرافی ترانس‌واژینال در ۷۲/۵٪ (۲۹ مورد) بیماران ضخامت آندومتر منظم و طبیعی و در ۲۷/۵٪ موارد ضخامت آندومتر نامنظم و هتروژن بود. به‌طور کلی در ۴۰٪ (۱۶ مورد) بیماران ضخامت آندومتر بالای ۵ میلی‌متر بود.

در سونوهیستروگرافی در ۷۵/۰٪ (۳۰ مورد) بیماران ضخامت آندومتر منظم و طبیعی و در ۲۵/۰٪ موارد ضخامت آندومتر نامنظم و هتروژن بود. به‌طور کلی در ۱۵٪ (۶ مورد) بیماران ضخامت آندومتر بالای ۵ میلی‌متر بود. هم‌چنین ضایعه اکوژن در کاویته رحم در ۱۰٪ بیماران (۴ مورد) و کیست ساب اندومتریال در ۳۲/۵٪ (۱۳ مورد) دیده شد. سونوهیستروگرافی بدون عارضه جدی در همه‌ی بیماران انجام گرفت؛ تنها در ۴ بیمار مشکل در ورود کاتتر وجود داشت که با دیلاتاسیون برطرف شد.

۲ نفر از بیماران نیازمند توتال آبدومینال هیستریکتومی و سالپینگوآفورتکتومی دوطرفه (TAH+BSO) بودند؛ مورد اول خانم ۴۷ ساله با سابقه هیپرپلازی ساده در ۲ بار کورتاژ در ۳ ماه و ۹ ماه قبل و به علت ضخامت بالای آندومتر در سونوهیستروگرافی کاندید هیستریکتومی شد؛ مورد دوم خانم ۵۱ ساله که به علت وجود کیست تخمدان ۸ سانتی‌متری کاندید لاپاراتومی بود و به علت ضخامت بالای آندومتر در سونوهیستروگرافی کاندید هیستریکتومی و برداشتن تخمدان‌ها و کیست شد. برای هر دو بیمار نمونه پاتولوژی ارسال شد که نتیجه پاتولوژی برای هر دو بیمار هایپرپلازی ساده آندومتر بود. علاوه بر ۲ بیمار فوق، بیمارانی که در سونوهیستروگرافی دارای یافته‌هایی مبنی بر ضخامت آندومتر بالای ۵ میلی‌متر (۴ بیمار) و ضایعه اکوژن بودند (۴ بیمار دیگر) بررسی بیش‌تر شدند، ۵ بیمار تحت هیستروسکوپی و ۳ بیمار تحت کورتاژ تشخیصی قرار گرفتند. یافته‌ها در ۵ بیماری که تحت هیستروسکوپی قرار گرفتند که ۴ نفر آندومتر منظم و طبیعی، ۱ نفر آندومتر نامنظم و هتروژن و ۵ نفر پولیپ بود. در ۸ نمونه‌ی ارسالی به پاتولوژی، ۲ نفر آندومتر طبیعی و در ۶ بیمار پولیپ گزارش شد (شکل ۱).

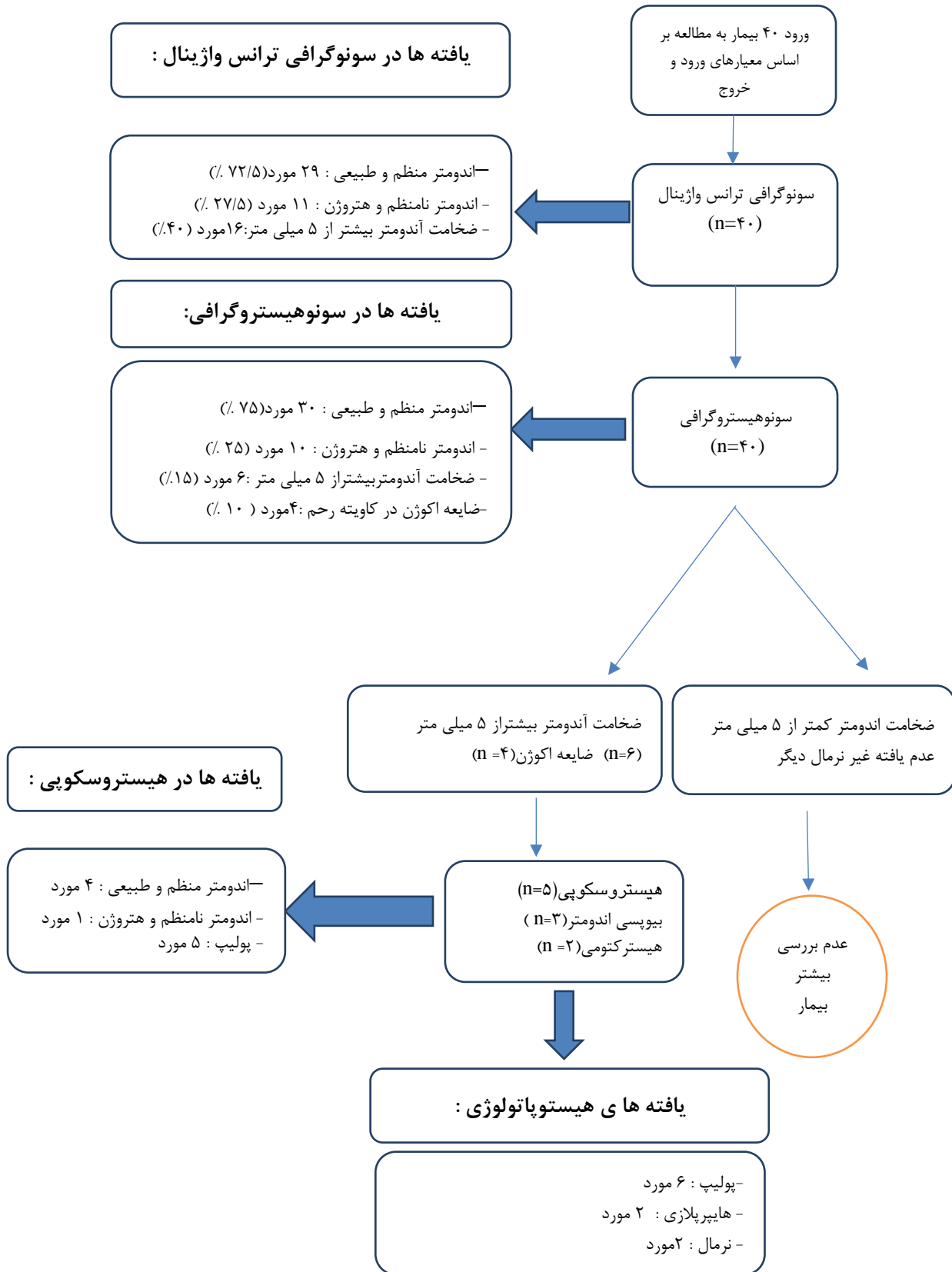
موفقیت در انجام سونوهیستروگرافی، کاندید بررسی بیش‌تر با بیوپسی آندومتریال (ضایعات گلوبال) یا هیستروسکوپی (ضایعات فوکال، عدم موفقیت در انجام سونوهیستروگرافی) می‌شدند. برای انجام هیستروسکوپی، از بی‌هوشی عمومی استفاده می‌گردید. حین انجام هیستروسکوپی ضایعه‌ی موجود رحمی و یافته‌ی هیستوپاتولوژی ثبت و مورد بررسی قرار می‌گرفتند. در نهایت، داده‌های حاصل از این بررسی‌ها که بر روی فرم‌های طراحی شده ثبت شده، جمع‌آوری گردید. برای تحلیل داده‌ها، ضمن تنظیم جداول و نمودار لازم، از ضریب هم‌بستگی پیرسن استفاده شد. نرم‌افزار مورد استفاده SPSS 23.0 و سطح معنی‌داری ۰/۰۵ بوده است.

نتایج

میانگین \pm انحراف معیار سن بیماران $46/0 \pm 6/4$ سال (با میانه ۴۷) بود که در محدوده ۳۴ تا ۵۷ سال قرار داشت. میانگین \pm انحراف معیار مدت ابتلا به سرطان پستان $3/1 \pm 1/3$ (از ۱ تا ۶) سال بود. میانگین \pm انحراف معیار مدت مصرف تاموکسیفن $26/3 \pm 13/7$ (از ۸ تا ۵۰) ماه بود. سایر اطلاعات دموگرافیک و پایه بیماران مورد مطالعه در جدول ۱ آمده است.

جدول ۱. توزیع مشخصه‌های فردی بیماران مبتلا به سرطان مصرف‌کننده تاموکسیفن

مشخصه	فراوانی (درصد)
سن	زیر ۴۰ سال ۸ (۲۰)
	۴۰ تا ۴۹ سال ۱۹ (۴۷/۵)
	۵۰ سال یا بیشتر ۱۳ (۳۲/۵)
وضعیت قاعدگی	غیرآمنوره ۱ (۲/۵)
	آمنوره ۳۹ (۹۷/۵)
	۰ ۲ (۵)
تعداد فرزندان	۱ ۶ (۱۵)
	۲ ۱۳ (۳۲/۵)
	۳ ۱۶ (۴۰)
	۴ ۳ (۷/۵)
نوع زایمان‌های قبلی	ندارد ۲ (۵)
	فقط طبیعی ۲۳ (۵۷/۵)
	فقط سزارین ۹ (۲۲/۵)
خونریزی غیر نرمال	طبیعی+سزارین ۶ (۱۵)
	دارد ۱ (۲/۵)
	ندارد ۳۹ (۹۷/۵)
سابقه کورتاژ رحمی	دارد ۲ (۵)
	ندارد ۳۸ (۹۵)



شکل ۱. فلوچارت ارزیابی بیماران مورد مطالعه

داشتند، بیمارانی بودند که بیش از ۱ سال مصرف تاموکسیفن داشتند. van Leeuwen و همکاران نشان دادند مصرف طولانی‌تر تاموکسیفن با افزایش ریسک ۳-برابری پولیپ‌های اندومتر و افزایش ریسک ۵- برابری هیپرپلازی اندومتر ارتباط دارد [۱۶]. Develioglu و همکاران در مطالعه‌ی خود گزارش کرده‌اند که بیماران دارای ضایعه‌ی پاتولوژیک در اندومتر نسبت به بیماران فاقد هر گونه ضایعه پاتولوژیک، به مدت بیشتری تحت درمان با تاموکسیفن بودند [۱۷]. مطالعه Ito و همکاران نشان داد که مصرف تاموکسیفن به مدت ۲۴ ماه [۱۸] و مطالعه Franchi و همکاران نشان داد که مصرف تاموکسیفن به مدت ۲۷ ماه [۱۹] با بروز ضایعات پاتولوژیک در اندومتر ارتباط دارد. مطالعه‌ی دیگری نیز نشان داده که در مقایسه با کسانی که تاموکسیفن مصرف نمی‌کنند، ریسک سرطان اندومتر با مدت طولانی‌تر مصرف تاموکسیفن، افزایش می‌یابد (با ریسک نسبی ۲ برای ۵- سال مصرف و ریسک نسبی ۶/۹ برای ۵ سال مصرف) [۲۰]. یک کارآزمایی بالینی نیز نشان داد که درمان با تاموکسیفن منجر به دو برابر شدن ریسک سرطان اندومتر پس از ۲-۱ سال و چهار برابر شدن پس از ۵ سال می‌شود [۲۱].

در مطالعه‌ی حاضر، میزان هماهنگی کلی نتایج سونوهیستروگرافی با هیستروسکوپی برای تشخیص ضایعه‌ی پولیپوئید در اندومتر، ۱۰۰٪ بود. هم‌چنین، میزان هماهنگی کلی نتایج سونوهیستروگرافی با پاتولوژی برای تشخیص هر نوع یافته غیرطبیعی نیز ۸۰٪ بود. هماهنگی کلی نتایج سونوهیستروگرافی با پاتولوژی در بررسی اندومتر زنان مبتلا به سرطان پستان مصرف‌کننده تاموکسیفن در دیگر مطالعات انجام گرفته در تهران، مصر، ایتالیا، هندوستان، ترکیه، و دو مطالعه در آمریکا به ترتیب ۷۵٪، ۷۳٪، ۸۳/۳٪، ۶۰٪، ۹۰٪، ۹۶٪، و ۷۶٪ گزارش شده است [۹-۲۵، ۲۲]؛ همان‌طور که مشاهده می‌شود هماهنگی بین سونوهیستروگرافی با پاتولوژی در مطالعات مختلف در محدوده‌ی ۶۰٪ تا ۹۶٪ گزارش شده که یافته‌ی ما نیز در این محدوده قرار دارد.

از نتایج دیگر مطالعه حاضر این است که در سونوگرافی واژینال، یافته‌های غیرطبیعی (ضخامت بالای آندومتر) در ۱۶ نفر (۴۰٪) دیده شد و مشاهده‌ای مبنی بر وجود ضایعه اکوژن یا پولیپ در اندومتر بیماران در سونوگرافی واژینال وجود نداشت. از این ۱۶ نفر، فقط ۸ نفر در هیستروسونوگرافی نیز یافته‌ی غیرطبیعی داشتند که کاندید بررسی بیشتر تر پاتولوژیک شدند. به عبارت دیگر، استفاده از سونوهیستروگرافی در مطالعه‌ی حاضر موجب جلوگیری از انجام مداخلات غیرضروری تهاجمی در ۵۰٪ از بیمارانی شد که از نظر سونوگرافی واژینال می‌بایست تحت بررسی پاتولوژیک قرار می‌گرفتند که این مساله با توجه

در ۱۰ بیمار سونوهیستروگرافی و نتایج پاتولوژی در دسترس بود (در ۳۰ بیمار دیگر اندیکاسیونی برای بیوپسی وجود نداشت). به طور کلی از این ۱۰ مورد، در ۸ مورد (۸۰٪) نتایج سونوهیستروگرافی و پاتولوژی با یک‌دیگر هماهنگی داشت. ۶ بیماری که سونوهیستروگرافی ضخامت بالای ۵ میلی‌متر در آن‌ها نشان داد، نتایج هیستوپاتولوژی در ۴ نفر غیر نرمال (شامل ۲ مورد پولیپ و ۲ مورد هیپرپلازی ساده) و در ۲ نفر نرمال بود؛ و از ۴ نفری که سونوهیستروگرافی ضایعه‌ی اکوژن در کاویته رحمی آن‌ها نشان داد، نتیجه پاتولوژی در هر ۴ مورد پولیپ گزارش شد (جدول ۲).

جدول ۲. هماهنگی نتایج سونوهیستروگرافی با پاتولوژی

جمع	نتایج سونوهیستروگرافی		نتایج پاتولوژی
	ضخامت بالای ۵ mm	ضایعه اکوژن	
۶	۲	۴	پولیپ
۲	۲	۰	هیپرپلازی
۲	۲	۰	نرمال
۱۰	۶	۴	جمع

در ۵ بیمار نتایج سونوهیستروگرافی و نیز هیستروسکوپی در دسترس بود. در ۴ بیمار که سونوهیستروگرافی ضایعه‌ی اکوژن در کاویته رحمی آن‌ها نشان داده بود و در ۱ بیمار که سونوهیستروگرافی ضخامت اندومتر بالای ۵ میلی‌متر نشان داده بود، نتیجه هیستروسکوپی در هر ۵ مورد ضایعه پولیپوئید بود. یافته‌های سونوگرافی واژینال در ۱۶ بیمار مبنی بر افزایش ضخامت اندومتر بود و سونوهیستروگرافی نشان داد که یافته‌های غیرنرمال تنها در ۸ نفر از آن‌ها وجود دارد. به علاوه، یافته‌های سونوگرافی واژینال در ۲۴ بیمار نرمال بود در حالی که بررسی این ۲۴ بیمار با سونوهیستروگرافی نشان داد که ۲ نفر از آن‌ها دارای یافته غیرنرمال می‌باشند. به عبارت دیگر، میزان تطابق کلی نتایج سونوگرافی واژینال با سونوهیستروگرافی، ۷۵٪ بود (جدول ۳).

جدول ۳. هماهنگی نتایج سونوهیستروگرافی و سونوگرافی واژینال

نتایج سونوگرافی واژینال	نتایج سونوهیستروگرافی	
	نرمال	غیر نرمال
نرمال	۲۲ (۵۵٪)*	۸ (۲۰٪)
غیر نرمال	۲ (۵٪)	۸ (۲۰٪)

*: درصد نسبت به کل بیماران است.

بحث و نتیجه‌گیری

نتایج مطالعه‌ی حاضر نشان داد که ضخامت اندومتر بیماران با مدت مصرف تاموکسیفن هم‌بستگی معنی‌داری نداشت. اما ۷ مورد از ۸ بیماری که یافته‌های غیرطبیعی اندومتر در پاتولوژی

بررسی قرار گرفتند که فراوانی یافته‌های پاتولوژیک اندومتر ۲۸٪، شامل ۱۱ پولیپ و ۳ هیپرپلازی ساده بود [۲۳] که همسو با یافته‌های ما می‌باشد. در مطالعه‌ای در ترکیه توسط Inal و همکاران (۲۰۰۶) روی ۶۰ زن مبتلا به سرطان پستان تحت درمان با تاموکسیفن، فراوانی ضایعات پاتولوژیک ۳۳/۳٪ به دست آمد؛ در این مطالعه نیز شایع‌ترین یافته‌های پاتولوژیک اندومتر شامل پولیپ (۱۶/۷٪) و هیپرپلازی ساده (۱۰٪) بود ولی با این تفاوت که آن‌ها ۳ مورد (۵٪) هیپرپلازی آتیپیک و ۱ مورد (۱/۷٪) آدنوکارسینومای درجا را نیز در بین مصرف‌کنندگان تاموکسیفن گزارش کردند [۹]. در مطالعه‌ی Hann و همکاران (۲۰۰۳) در ایالات متحده آمریکا فراوانی کلی یافته‌های پاتولوژیک در اندومتر زنان مبتلا به سرطان پستان مصرف‌کننده تاموکسیفن ۴۷٪ بود که همانند یافته‌های ما، شایع‌ترین یافته پولیپ (۴۵/۱٪) و سپس هیپرپلازی (۱/۹٪) بود [۲۴]. در مطالعه‌ی دیگری در ایالات متحده آمریکا Hann و همکاران (۲۰۰۱) فراوانی کلی یافته‌های پاتولوژیک در اندومتر زنان مبتلا به سرطان پستان مصرف‌کننده تاموکسیفن را ۵۴٪ گزارش کردند که شامل ۲۵ مورد پولیپ (۵۰٪) و ۱ مورد هیپرپلازی ساده (۲٪) و ۱ مورد هیپرپلازی آتیپیک (۲٪) بود [۲۵].

در مجموع با توجه به یافته‌های مطالعه‌ی حاضر و سایر مطالعات انجام گرفته در این زمینه می‌توان گفت که سونوهیستروگرافی در تشخیص ناهنجاری‌های رحمی حاصل از تاموکسیفن از قبیل تغییرات خوش‌خیم مثل پولیپ‌ها و هیپرپلازی اندومتر، کارسینوم اندومتر کمک‌کننده است. هم‌چنین پولیپ و هیپرپلازی شایع‌ترین پاتولوژی‌های اندومتری گزارش شده در رابطه با مصرف تاموکسیفن در مبتلایان به سرطان پستان هستند. در مطالعه‌ای که ریسک بدخیمی‌های اندومتر را در بیماران مبتلا به سرطان پستان بررسی کرده‌اند، رخداد پولیپ‌های اندومتر در زنان درمان شده با تاموکسیفن به طور قابل توجهی بیش‌تر از زنان درمان نشده بوده است [۲۶]. یکی دیگر از مهم‌ترین سوالات و موضوعات نگران‌کننده در خصوص زنان مبتلا به سرطان پستان مصرف‌کننده تاموکسیفن آن است که آیا زنان فاقد علامت نیز باید از لحاظ ضایعات اندومتر غربالگری شوند یا نه [۲۷، ۲۸]. در مطالعه‌ی حاضر، ضایعات پاتولوژیک اندومتر تماماً در زنانی مشاهده شد که بدون علامت بودند. مشابه با مطالعه‌ی ما، در مطالعه‌ی Inal و همکاران در ترکیه نیز، ضایعات پاتولوژیک اندومتر شامل پولیپ، هیپرپلازی، و آدنوکارسینومای درجا در زنانی مشاهده شد که بدون علامت بودند [۹]. در مطالعه‌ی Pokharel و همکاران روی زنان مبتلا به سرطان پستان مصرف‌کننده

به تهاجمی بودن، هزینه بالا، و رنج و ناراحتی اضافی که بررسی‌های هیستوپاتولوژیک به بیمار تحمیل می‌کند، حائز اهمیت است.

در مطالعه‌ی حاضر، ضایعات پاتولوژیک اندومتر در ۲۰٪ از کل بیماران تحت درمان با تاموکسیفن مشاهده شد که ۱۵٪ آن پولیپ و ۵٪ نیز هیپرپلازی (ساده) بوده است. در مطالعه‌ی رحمانی و همکاران (۲۰۱۶) در تهران روی ۴۰ بیمار دچار سرطان پستان مصرف‌کننده تاموکسیفن، ضایعات اندومتر در ۳۰٪ بیماران دیده شد، که همانند مطالعه‌ی حاضر، پولیپ و هیپرپلازی اندومتر تنها یافته‌های پاتولوژیک در مطالعه‌ی آن‌ها نیز بود و هم‌چنین همسو با مطالعه‌ی ما، در مطالعه‌ی آن‌ها نیز پولیپ اندومتر شایع‌ترین یافته بود و هیپرپلازی اندومتر در مرتبه بعد قرار داشت [۷]. در مطالعه‌ی El Sheikh و همکاران (۲۰۱۳) در مصر ضایعات اندومتر در میان ۳۷ زن مبتلا به سرطان پستان تحت درمان با تاموکسیفن در ۷۸/۴٪ بیماران دیده شد که بیش‌تر از مطالعه‌ی حاضر است؛ البته در این مطالعه نیز همسو با مطالعه‌ی ما، ضایعات پاتولوژیک اندومتر به ترتیب فراوانی شامل پولیپ (۶۲/۲٪) و هیپرپلازی (۱۶/۲٪) بود [۸]. علت بیش‌تر بودن فراوانی ضایعات پاتولوژیک اندومتر در مطالعه‌ی مصر نسبت به مطالعه‌ی حاضر، ممکن است به این دلیل باشد که آن‌ها زنان علامت‌دار یا زنان با ضخامت اندومتر بالاتر ۸ میلی‌متر را وارد مطالعه کرده بودند در حالی که در مطالعه‌ی ما، اکثریت عمده‌ی زنان (۹۷/۵٪) فاقد علامت بودند و هم‌چنین بالا بودن ضخامت اندومتر جزو معیارهای اولیه ورود به مطالعه‌ی حاضر نبود. در نظر گرفتن نقطه برش بالاتر برای ضخامت اندومتر یا علامت‌دار بودن زنان مصرف‌کننده تاموکسیفن از علل احتمالی بیش‌تر بودن ضایعات پاتولوژیک اندومتر می‌باشد.

در مطالعه‌ای در ایتالیا، Piazza و همکاران (۲۰۱۰)، ۴۲ بیمار مبتلا به سرطان پستان تحت درمان با تاموکسیفن را مورد ارزیابی قرار دادند که فراوانی ضایعات پاتولوژیک اندومتر در ۳۸/۱٪ بیماران دیده شد. در مطالعه‌ی آن‌ها نیز شایع‌ترین یافته‌های پاتولوژیک، پولیپ اندومتر (۲۶/۲٪) و هیپرپلازی اندومتر (۷/۱٪) بودند. علاوه بر این، در مطالعه‌ی آن‌ها ۲ مورد کارسینومای اندومتر نیز در بین زنان مبتلا به سرطان پستان تحت درمان با تاموکسیفن مشاهده شد [۲۲]، در حالی که در مطالعه‌ی ما موردی از سرطان اندومتر مشاهده نگردید که شاید این اختلاف مربوط به تفاوت در عدد ضخامت اندومتر در ورود به مطالعه باشد.

در مطالعه‌ی Pokharel و همکاران (۲۰۰۶) در هندوستان، ۵۰ زن مبتلا به سرطان پستان درمان شده با تاموکسیفن تحت

تهران، مصر، ایتالیا، و هند نیز همانند مطالعه‌ی ما ۱۰۰٪ گزارش شده [۲۳، ۲۲، ۸، ۷] ولی در مطالعات دیگر، نرخ عدم موفقیت در انجام سونوهیستروگرافی از ۲٪ در مطالعه‌ی Hann و همکاران در آمریکا [۲۴]، تا ۶/۷٪ در مطالعه‌ی Inal و همکاران در ترکیه [۹] و ۸٪ در مطالعه‌ی دیگر Hann و همکاران در آمریکا [۲۵] گزارش شده است. از عللی که در منابع برای موفقیت‌آمیز نبودن انجام سونوهیستروگرافی اشاره شده می‌توان به مشکل در کانول‌گذاری (cannulating) سرویکس اشاره کرد. در مورد تحمل پروسه سونوهیستروگرافی توسط بیماران، هم در مطالعه‌ی حاضر و هم در مطالعات فوق، همه‌ی بیماران به خوبی و بدون عارضه خاصی این پروسه را تحمل کردند.

مطالعات مختلف از لحاظ مواردی چون حجم نمونه، سن بیماران، علامت‌دار یا فاقد علامت بودن بیماران، مدت مصرف تاموکسیفن، و معیار تعریف اندومتر ضخیم شده (۴، ۵، یا ۸ میلی‌متر) با یک‌دیگر تفاوت دارند که این تفاوت‌ها می‌تواند بخشی از نتایج متفاوت در مطالعات را توجیه کند. علاوه بر این، مواردی چون تفاوت در اپراتورهای انجام‌دهنده سونوگرافی و تفاوت در نوع دستگاه سونوگرافی که در اغلب مطالعات به انواع آن‌ها اشاره نشده است نیز می‌تواند در متفاوت بودن نتایج مطالعات مختلف تاثیرگذار بوده باشد (جدول ۴).

تاموکسیفن، اختلاف معنی‌داری بین زنان علامت‌دار و بدون علامت از لحاظ فراوانی یافته‌های پاتولوژیک اندومتر وجود نداشت [۲۳] که با یافته‌ی ما همسویی دارد. اما برخلاف مطالعه‌ی ما، در مطالعه‌ی انجام گرفته توسط Yousefi و همکاران بیان شده که خونریزی غیرنرمال رحمی با ضخامت بیش‌تر اندومتر در زنان مصرف‌کننده تاموکسیفن ارتباط دارد [۲۹].

به طور کلی، برخی محققان بر این باورند که تنها آن دسته از بیماران مصرف‌کننده تاموکسیفن باید از لحاظ پاتولوژی‌های اندومتر ارزیابی شوند که دچار خونریزی واژینال غیر طبیعی هستند [۴]، از سوی دیگر، برخی بر این باورند که همه بیماران مصرف‌کننده تاموکسیفن صرف نظر از علامت‌دار یا بدون علامت بودن باید هر ۶ ماه یک بار، تحت معاینه دقیق و ارزیابی اولتراسونیک ضخامت اندومتر قرار گیرند [۱۰، ۷] که به نظر می‌رسد یافته‌های ما از دیدگاه دوم پشتیبانی می‌کند.

در مطالعه‌ی حاضر، سونوهیستروگرافی بدون عارضه‌ی خاصی در همه‌ی ۴۰ بیمار انجام گرفت؛ تنها در ۴ بیمار مشکل در ورود کاتتر وجود داشت که با دیلاتاسیون برطرف و سونوهیستروگرافی با موفقیت انجام شد. نرخ میزان موفقیت‌آمیز بودن انجام سونوهیستروگرافی در مطالعات انجام گرفته در

جدول ۴. نتایج مطالعات مشابه انجام شده در زنان مبتلا به سرطان پستان مصرف‌کننده تاموکسیفن

شماره رفرنس	محل و سال	حجم نمونه	میانگین سنی (سال)	مدت مصرف تاموکسیفن (ماه)	علائم بیماران	یافته‌های پاتولوژیک	یافته‌های سونوهیستروگرافی	همانگی سونوهیستروگرافی با پاتولوژی
-	مطالعه حاضر	۴۰	۴۵/۹±۶/۴ سال (۳۴ تا ۵۷ سال)	۲۶/۳±۱۳/۷ (۸ تا ۵۰ ماه)	بدون علامت: ۳۹ (۹۷/۵٪) خونریزی غیرطبیعی: ۱ (۲/۵٪)	پولیپ: ۶ (۱۵٪) هیپرپلازی: ۲ (۵٪)	اندومتر ضخیم‌شده: ۶ (۱۵٪) ضایعه اکوزن: ۴ (۱۰٪) کیست ساب‌اندومتریال: ۱۳ (۳۲/۵٪)	۸۰٪
۷	تهران، ۲۰۱۶	۴۰	۴۶/۵±۷/۸ سال (۳۲ تا ۶۵ سال)	۱۸/۴±۱۳/۹ (۶ تا ۵۶ ماه)	بدون علامت: ۶۲/۲٪ ترشحات غیرطبیعی: ۱۶/۷٪ خونریزی غیرطبیعی: ۱۱/۹٪ علائم دیگر: ۹/۲٪	پولیپ: ۹ (۲۲/۵٪) هیپرپلازی: ۳ (۷/۵٪)	پولیپ: ۱۲ (۳۰٪) هیپرپلازی: ۴ (۱۰٪) فیبروئید: ۲ (۵٪) آدنومیوز: ۵ (۱۲/۵٪) چسبندگی: ۱ (۲/۵٪) یافته دیگر: ۳ (۷/۵٪)	۷۵٪
۸	مصر، ۲۰۱۳	۳۷	۴۸ سال (۳۷ تا ۷۲ سال)	۳۰ ماه (۱۲ تا ۴۸ ماه)	بدون علامت: ۳۱ خونریزی غیرطبیعی: ۶ مورد	پولیپ: ۲۳ (۶۲/۲٪) هیپرپلازی: ۶ (۱۶/۲٪)	پولیپ: ۲۳ (۶۲٪) اندومتر ضخیم‌شده: ۸ (۲۱/۵٪) کیست ساب‌اندومتریال: ۴ (۱۱٪)	۷۳٪
۹	ترکیه، ۲۰۰۶	۶۰	۵۶/۶۱±۷/۲ سال (۴۴ تا ۶۵ سال)	۲۵/۱±۴/۳ (۸ تا ۶۰ ماه)	بدون علامت: ۶۰ (۱۰۰٪)	پولیپ: ۱۰ (۱۶/۷٪) هیپرپلازی ساده: ۶ (۱۰٪) هیپرپلازی آتپیکال: ۳ (۵٪) آدنوکارسینوم درجا: ۱ (۱/۷٪)	پولیپ: ۱۸ (۳۰٪) عدم انجام موفقیت‌آمیز: ۴ (۶/۷٪)	۹۰٪

شماره رفرنس	محل و سال	حجم نمونه	میانگین سنی (سال)	مدت مصرف تاموکسیفن (ماه)	علائم بیماران	یافته‌های پاتولوژیک	یافته‌های سونوهیستروگرافی	هماهنگی سونوهیستروگرافی با پاتولوژی
۲۳	هند، ۲۰۰۶	۵۰	۵۱/۳±۱۰/۸ سال (۲۸ تا ۷۰ سال)	۴۹/۲ ماه	بدون علامت: ۳۸ (٪۷۶) خونریزی غیرطبیعی: ۱۲	پولیپ: ۱۱ (٪۲۲) هیپرپلازی: ۳ (٪۶)	پولیپ: ۸ (٪۱۶) کیست ساب‌اندومتریال: ۱۴ (٪۲۸) پولیپ+کیست ساب‌اندومتریال: ۷ (٪۱۴) پولیپ اندوسرویکال: ۱ (٪۰/۲) (SIS) در ۳۸ نفر انجام گرفت	٪۶۰
۲۴	آمریکا، ۲۰۰۳	۵۱	۵۸ سال (۳۹ تا ۸۱ سال)	گزارش نشده	بدون علامت: ۲۱ (٪۴۱/۲) خونریزی غیرطبیعی: ۳۰ (٪۵۸/۸)	پولیپ: ۲۳ (٪۴۵/۱) هیپرپلازی: ۱ (٪۰/۲)	پولیپ: ۳۲ (٪۶۳) اندومتریوم ضخیم‌شده: ۴ (٪۰/۸) کیست ساب‌اندومتریال: ۱۵ (٪۲۹) عدم انجام موفقیت آمیز: ۱ (٪۰/۲)	٪۹۶
۲۵	آمریکا، ۲۰۰۱	۵۰	۶۰ سال (۳۹ تا ۷۸ سال)	۳۱/۲ ماه (۲/۵ تا ۷۲ ماه)	بدون علامت: ۳۱ خونریزی غیرطبیعی: ۱۹	پولیپ: ۲۵ (٪۵۰) هیپرپلازی: ۲ (٪۰/۴)	پولیپ: ۳۱ (٪۶۲) اندومتریوم ضخیم‌شده: ۶ (٪۰/۱۲) کیست ساب‌اندومتریال: ۴ (٪۰/۸) عدم انجام موفقیت آمیز: ۴ (٪۰/۸)	٪۷۶

تشکر و قدردانی

بدین وسیله از تمام بیمارانی که با شرکت در مطالعه و سرکار خانم دکتر ساناز انصاری رادیولوژیست محترم که با نظرات مشاوره‌ای خود موجبات انجام مطالعه را میسر نمودند و از داوران محترم ناشناس که نظراتشان در ارتقای کیفیت مقاله یاریمان کرد، صمیمانه تشکر و قدردانی می‌شود.

منابع

- [1] Ferlay J, Soerjomataram I, Dikshit R, Eser S, Mathers C, Rebelo M, et al. Cancer incidence and mortality worldwide: sources, methods and major patterns in GLOBOCAN 2012. *Int J Cancer* 2015; 136: E359-386.
- [2] Early Breast Cancer Trialists' Collaborative Group (EBCTCG). Effects of chemotherapy and hormonal therapy for early breast cancer on recurrence and 15-year survival: an overview of the randomized trials. *Lancet* 2005; 365: 1687-1717.
- [3] Davies C, Pan H, Godwin J, Gray R, Arriagada R, Raina V, et al. Long-term effects of continuing adjuvant tamoxifen to 10 years versus stopping at 5 years after diagnosis of oestrogen receptor-positive breast cancer: ATLAS, a randomised trial. *Lancet* 2013; 381: 805-816.
- [4] Taylor H, Pal L, Seli E. Speroff's clinical gynecologic endocrinology and infertility. 9th ed. Philadelphia: Wolters Kluwer 2020; 561.
- [5] Puljiz M, Danolić D, Alvir I, Mamić I. Effects of tamoxifen on the female genital tract. *Libri Oncol* 2014; 42: 61-64.
- [6] Akhavan S. The effect of tamoxifen therapy on the endometrium and Ovary in patients with breast cancer. *Obstet Gynecol Sci* 2018; 61: 615-620.
- [7] Rahmani M, Farmanbodar L, Omranipour R, Malek M, Zand S. Evaluation of saline sonohysterography findings in patients

از محدودیت‌های مطالعه‌ی حاضر، کم بودن حجم نمونه و عدم وجود سونوگرافی اولیه قبل از شروع درمان با تاموکسیفن بود؛ در نبود سونوگرافی پایه، هر ضایعه اندومتری ممکن است رشد کرده یا بعداً به تاموکسیفن نسبت داده شود.

به طور کلی، یافته‌ها نشان داد که برخی از زنان مبتلا به سرطان پستان درمان شده با تاموکسیفن در معرض ابتلا به ضایعات پاتولوژیک اندومتری مانند پولیپ و هیپرپلازی هستند؛ سونوهیستروگرافی به خوبی توسط بیماران تحمل شده و مطابقت کلی مطلوبی با یافته‌های پاتولوژی دارد (٪۸۰) و در مقایسه با سونوگرافی واژینال می‌تواند موجب کاهش تعداد مداخلات هیستوپاتولوژیک غیرضروری در بیماران شود. از این رو بهتر است استفاده از روش در غربالگری زنان مبتلا به سرطان پستان تحت درمان با تاموکسیفن به عنوان اولویت اول در نظر گرفته شود. البته باید در نظر داشت که با توجه به کم بودن حجم نمونه‌ی مطالعه‌ی حاضر، برای تعمیم نتایج، نیاز به انجام مطالعات بزرگ‌تری می‌باشد تا سایر فاکتورهای خطر احتمالی ایجاد و پیشرفت ضایعات اندومتر در زنان تحت درمان با تاموکسیفن نیز مورد مطالعه قرار گیرد.

- carcinoma patients receiving tamoxifen therapy. *J Obstet Gynaecol Res* 2001; 27: 141-145.
- [19] Franchi M, Ghezzi F, Donadello N, Zanaboni F, Beretta P, Bolis P. Endometrial thickness in tamoxifen-treated patients: an independent predictor of endometrial disease. *Obstet Gynecol* 1999; 93: 1004-1008.
- [20] Gelmon K. One step forward or one step back with tamoxifen? *Lancet* 2000; 356: 868-869.
- [21] Gerber B, Krause A, Reimer T, Mylonas I, Makovitzky J, Kundt G, et al. Anastrozole versus tamoxifen treatment in postmenopausal women with endocrine-responsive breast cancer and tamoxifen-induced endometrial pathology. *Clin Cancer Res* 2006; 12: 1245-1250.
- [22] Piazzè J, Cerekja A, Buccheri M, Martiello S, La Torre R. Transvaginal ultrasound, hysterosonography and hysteroscopy in the monitoring of tamoxifen treated breast cancer patients: which is better? In: Pereira E and Soria J, Editors. *Handbook of prenatal diagnosis*. 1nd ed. New York: Nova Science Publishers; 2010; p. 309-312.
- [23] Pokharel HP, Bhatla N, Kriplani A, Mukhopadhyay A, Srivastava A, Ralhan R. Evaluation of endometrial changes and p53 expression in tamoxifen treated women: comparison of various methods. *Kathmandu Univ Med J (KUMJ)* 2006; 4: 145-151.
- [24] Hann LE, Kim CM, Gonen M, Barakat R, Choi PH, Bach AM. Sonohysterography compared with endometrial biopsy for evaluation of the endometrium in tamoxifen-treated women. *J Ultrasound Med* 2003; 22: 1173-1179.
- [25] Hann LE, Gretz EM, Bach AM, Francis SM. Sonohysterography for evaluation of the endometrium in women treated with tamoxifen. *AJR Am J Roentgenol* 2001; 177: 337-342.
- [26] Polin SA, Ascher SM. The effect of tamoxifen on the genital tract. *Cancer Imaging* 2008; 8: 135-145.
- [27] Barbati A, Mariani L, Porpora MG, Anceschi M, Collini P, Lauro V, et al. Serum evaluation of P53 protein in patients with gynaecological cancer. *Anticancer Res* 2000; 20: 1033-1035.
- [28] Love CD, Muir BB, Scrimgeour JB, Leonard RC, Dillon P, Dixon JM. Investigation of endometrial abnormalities in asymptomatic women treated with tamoxifen and an evaluation of the role of endometrial screening. *J Clin Oncol* 1999; 17: 2050-2054.
- [29] Yousefi Z, Homayie F, Rafei S. The evaluation of the endometrial thickness of amenorrhea breast cancer patients treated with tamoxifen. *Arak Med Univ J (AMUJ)* 2011; 14: 101-107. (Persian).
- with breast cancer receiving tamoxifen adjuvant therapy. *Arch Breast Cancer* 2016; 3: 118-125.
- [8] El Sheikh H, Atwa Kh, Sammour MA. Sonohysterography for evaluation of endometrial abnormalities associated with tamoxifen therapy for breast cancer. *Egy J Radiol Nucl Med* 2013; 44: 953-958.
- [9] Inal M, Yildirim Y, Incebiyik A, Sancı M, İspahi C. Diagnostic accuracy of sonohysterography in the evaluation of uterine cavities in tamoxifen administered asymptomatic postmenopausal breast cancer patients with endometrial thickness \geq 5mm. *Gynecol Surg* 2006; 3: 271-274.
- [10] Fritz M, Speroff L. *Clinical gynecologic endocrinology and infertility*. 8th ed. Philadelphia: Lippincott Williams & Wilkins 2011; 659.
- [11] American College of Obstetricians and Gynecologists Committee on Gynecologic Practice. ACOG committee opinion. 2014, No. 601: Tamoxifen and uterine cancer. Available from: URL: <https://www.acog.org/Clinical-Guidance-and-Publications/Committee-Opinions/Committee-on-Gynecologic-Practice/Tamoxifen-and-Uterine-Cancer?IsMobileSet=false>.
- [12] Moradan S, Darzi SN, Ghorbani R. Diagnostic value of saline infusion sonohysterography for detecting endometrial focal lesion. *Pan Afr Med J* 2019; 33: 211.
- [13] Mohammad Jafary R, Barati M, Najafian M, Saadati N, Shojaie K. Comparison of sensitivity & specificity of transvaginal sonography, saline infusion sonohysterography and hysteroscopy in evaluation of women with abnormal uterine bleeding. *JSSU* 2009; 17: 249-254. (Persian).
- [14] Vroom AJ, Timmermans A, Bongers MY, van den Heuvel ER, Geomini PMAJ, van Hanegem N. Diagnostic accuracy of saline contrast sonohysterography in detecting endometrial polyps in women with postmenopausal bleeding: systematic review and meta-analysis. *Ultrasound Obstet Gynecol* 2019; 54: 28-34.
- [15] Gultekin IB, Imamoglu GI, Gultekin S, Yilmaz EA, Yilmaz Z, Alkan A, Kucukozkan T. Elastasonographic evaluation of endometrium in women using tamoxifen for breast cancer. *Niger J Clin Pract* 2019; 22: 92-100.
- [16] van Leeuwen FE, Benraadt J, Coebergh JW, Kiemeny LA, Gibrère CH, Otter R, et al. Risk of endometrial cancer after tamoxifen treatment of breast cancer. *Lancet* 1994; 343: 448-452.
- [17] Develioğlu OH, Omak M, Bilgin T, Esmer A, Tüfekçi M. The endometrium in asymptomatic breast cancer patients on tamoxifen: value of transvaginal ultrasonography with saline infusion and Doppler flow. *Gynecol Oncol* 2004; 93: 328-335.
- [18] Ito T, Katagiri C, Murata Y, Hamazoe R, Morita K. Indication for histological examination of endometrium in breast

Sonohysterography for evaluation of endometrial abnormalities in breast cancer patients under tamoxifen therapy

Nahid Rahbar (M.D)¹, Farahnaz Ghahremanfard (M.D)², Zahra Torshizi (M.D)¹, Raheb Ghorbani (Ph.D)^{*3,4}

1 - Abnormal Uterine Bleeding Research Center, Semnan University of Medical Sciences, Semnan, Iran

2 - Cancer Research Center, Semnan University of Medical Sciences, Semnan, Iran

3 - Social Determinants of Health Research Center, Semnan University of Medical Sciences, Semnan, Iran

4- Epidemiology & Biostatistics Department, Faculty of Medicine, Semnan University of Medical Sciences, Semnan, Iran

* Corresponding author. +98 23-33654367 ghorbani.raheb93@gmail.com

Received: 15 Sep 2019; Accepted: 5 Jan 2020

Introduction: Tamoxifen may have secondary adverse effects on the endometrium. The aim of this study was to investigate the endometrial evaluation in women with breast cancer under tamoxifen therapy with Saline infusion Sonohysterography (SIS).

Materials and Methods: This cross-sectional study was performed on 40 breast cancer patients under adjunct tamoxifen (20 mg/day for at least 6 months) therapy referred to Amir-al-Momenin hospital in Semnan, Iran, gynecological clinic, by oncologist during 2018 to 2019. Requested data including individual characteristics and results of vaginal sonography, Sonohysterography, Pathology and hysteroscopy were recorded in checklist.

Results: The mean±SD age of patients was 46.0 ± 6.4 years. 39 patients (97.5%) had amenorrhea. The mean±SD duration of breast cancer was 3.1±1.3 years and the duration of tamoxifen use was 26.3 ± 13.7 months. Sonohysterography was performed without any complication in all patients. The most important findings in the Sonohysterography were endometrial thickness ≥ 5 mm in 6(15%), echogenic lesion in uterine cavity in 4(10%) and subendometrial cysts in 13 (32.5%) patients. Notably, vaginal sonography found endometrial thickness ≥5 in 16 cases, while Sonohysterography had abnormal findings just in 8 (50%) patients. Overall agreement of Sonohysterography with pathology, hysteroscopy and vaginal sonography was 80%, 80% and 75% respectively.

Conclusion: The findings showed that patients under adjunct tamoxifen therapy are at risk for endometrial pathologies such as polyps and hyperplasia. Sonohysterography is well tolerated and has a good overall agreement with pathologic findings and in comparison with vaginal sonography reduces unnecessary invasive interventions.

Keywords: Saline Infusion Sonohysterography, Hysteroscopy, Vaginal Sonography, Tamoxifen, Breast Cancer, Endometrial Abnormality.