

## کاربرد طیف نگاری تشدید مغناطیسی در بررسی تغییرات متابولیک قشر سینگولیت قدامی در بیماری آلزایمر

عرفان ساعت‌چیان<sup>۱</sup> (M.Sc)، سینا احسانی<sup>۱</sup> (M.Sc)، علیرضا منتزرابدی<sup>۲</sup> (Ph.D)

۱- مرکز تحقیقات فیزیک پزشکی، دانشگاه علوم پزشکی مشهد، مشهد، ایران

۲- گروه فیزیک پزشکی، دانشکده پزشکی، دانشگاه علوم پزشکی مشهد، مشهد، ایران

تاریخ دریافت: ۱۳۹۸/۱۱/۷ تاریخ پذیرش: ۱۳۹۹/۲/۲۸

alireza.motazerabadi@gmail.com

\* نویسنده مسئول، تلفن: ۰۵۱-۲۲۲۵-۳۸۰

### چکیده

هدف: بیماری آلزایمر (Alzheimer's disease, AD) شایع‌ترین علت دمانس در سرتاسر جهان است. اختلال شناختی خفیف اغلب مرحله‌ی مقدماتی بیماری آلزایمر است. بیش‌تر بیماران دچار اختلال شناختی خفیف مستعد تغییرات پاتولوژیک جهت ایجاد بیماری آلزایمر هستند و با نرخ سالانه ۱۵ درصد افراد درگیر این بیماری دچار بیماری آلزایمر می‌شوند. شواهد فزاینده نشان می‌دهد که تغییرات غیرمتمقارنی در سمت راست و چپ مغز در مراحل ابتدایی بیماری آلزایمر اتفاق می‌افتد. با این حال، ویژگی‌های تغییرات غیرمتمقارن در قشر سینگولیت قدامی (Anterior Cingulate cortex, ACC) هنوز روشن نیست. از این رو در این مطالعه تغییرات غیرمتمقارن چپ-راست متابولیت‌ها در قشر سینگولیت قدامی بررسی شد.

مواد و روش‌ها: بر روی ۱۴ مورد بیمار دچار آلزایمر خفیف که معیارهای بیماری آلزایمر NINDS-ADRD را برآورده می‌کردند، ۱۲ مورد اختلال شناختی خفیف مطابق با معیارهای کلینیک مرکز پژوهش بیماری آلزایمر مایو و ۱۵ مورد کنترل (NC)، طیف نگاری تشدید مغناطیسی پروتون (<sup>1</sup>H-MRS)، به منظور اندازه‌گیری نسبت‌های NAA/mI، NAA/Cho، Cho/Cr و mI/Cr در ACC به صورت دو طرفه انجام گرفت. اطلاعات طیف‌نگاری تشدید مغناطیسی را توسط تی-تست جفت شده آنالیز شد تا عدم تقارن اطلاعات متابولیک ACC سمت چپ و راست را تایید شود.

یافته‌ها: در آلزایمر، تفاوت معنی‌داری در نسبت mI/Cr بین ACC راست و چپ وجود داشت ( $P < 0.001$ )، در اختلال شناختی خفیف نیز یک تفاوت معنی‌دار در mI/Cr بین ACC چپ و راست وجود داشت ( $P < 0.001$ ). در گروه کنترل، تفاوتی در نسبت متابولیت‌های Cho/Cr، NAA/Cr و mI/Cr وجود نداشت.

نتیجه‌گیری: عدم تقارن چپ-راست mI/Cr در ACC ممکن است یک نشانگر زیستی مهم از بیماری آلزایمر خفیف باشد.

واژه‌های کلیدی: طیف نگاری تشدید مغناطیسی، بیماری آلزایمر، اختلال شناختی

### مقدمه

همراه با بیماری آلزایمر در داخل بدن، تصویربرداری تشدید مغناطیسی (MRI) ساختاری است. با این حال، اندازه‌های مربوط به آتروفی مغز یا تصاویر ساختاری از MRI معمولاً منعکس‌کننده‌ی مراحل نسبتاً تاخیری از آسیب نوروئی است و ممکن است برای شناسایی تغییرات نوروپاتولوژیک مناسب نباشد. از این رو، علاوه بر MRI ساختاری، طیف‌نگاری تشدید مغناطیسی (MRS) که از ابزارهای پیشرفته تصویربرداری تشدید مغناطیسی است برای مطالعات علمی فرایندهای پاتوفیزیولوژیک زمینه‌ای ایجاد بیماری آلزایمر پذیرفته شده‌اند [۸،۹].

طیف‌نگاری تشدید مغناطیسی پروتون (<sup>1</sup>H-MRS) یک فناوری مهم برای بررسی عملکرد مغز انسان می‌باشد که می‌تواند

بیماری آلزایمر (Alzheimer's Disease, AD) شایع‌ترین علت دمانس و مشکلات در حال رشد مرتبط با سلامتی است. بیماری آلزایمر بیش از ۳۵/۶ میلیون فرد را در جهان تحت تأثیر قرار می‌دهد [۱] که انتظار می‌رود تا سال ۲۰۵۰ سه برابر شود [۲]. با این حال، مکانیزم‌های زمینه‌ای بروز بیماری آلزایمر باید کاملاً روشن شوند و هیچ درمان مؤثری علیه بیماری آلزایمر در پزشکی کنونی وجود ندارد [۳]. از این رو، تشخیص سریع بیماری آلزایمر یک هدف مهم است [۴]. تصویربرداری عصبی به شکل فزاینده‌ای در مطالعه و تشخیص بالینی بیماری آلزایمر اهمیت پیدا کرده است [۵،۶]. فناوری تصویربرداری عصبی رایج مورد استفاده برای بررسی تغییرات ساختاری و آسیب نوروئی

اغلب مرحله‌ی مقدماتی برای بیماری آلزایمر است [۲۸]، و سالانه ۱۵ درصد از افراد دچار اختلال شناختی خفیف ممکن است به بیماری آلزایمر دچار شوند [۲۹]. از این‌رو، اختلال شناختی خفیف اغلب به‌عنوان یک هدف مناسب برای تشخیص سریع بیماری آلزایمر و برای مداخلات درمانی در نظر گرفته می‌شود. هدف این مطالعه بررسی قشر سینگولیت قدامی با استفاده از MRS می‌باشد تا تغییرات متابولیک نامتقارن که با پیشرفت بیماری آلزایمر رخ می‌دهد را بررسی کند.

### مواد و روش‌ها

۱۴ بیمار دچار بیماری آلزایمر خفیف، ۱۲ بیمار دچار اختلال شناختی خفیف و ۱۵ نمونه کنترل از تابستان سال ۱۳۹۷ تا تابستان ۱۳۹۸ در بیمارستان قائم مشهد، استان خراسان رضوی انتخاب شدند. همه‌ی موارد وارد شده به مطالعه در بیماری آلزایمر، تشخیص دمانس به دلیل بیماری آلزایمر را برآورده کردند: راهنماهای موسسه ملی آلزایمر به منظور تشخیص بیماری آلزایمر احتمالی در نظر گرفته شد [۳۰]. امتیازات در محدوده‌ی ۲۰ تا ۲۴ در آزمون MMSE و امتیاز ۱ در رتبه‌بندی دمانس بالینی (CDR) بود.

بیماران اختلال شناختی خفیف توسط معیارهای مرکز پژوهش بیماری آلزایمر کلینیک مایو توسط نوپمن و همکاران تشخیص داده شدند: «الف». وجود یک شکایت جدید از حافظه فرد که ترجیحاً توسط یک فرد آگاه تأیید شود؛ ب). شواهد عینی در اختلال حافظه کوتاه‌مدت؛ ج). نقص در عملکردهای طبیعی شناختی کلی؛ د). عدم ایجاد تداخل با کار، فعالیت‌های اجتماعی معمول یا سایر فعالیت‌های زندگی روزمره؛ ه). عدم دمانس.» [۲۸] با امتیازاتی بین ۲۴-۲۸ در MMSE و ۰/۵ در DR. همه‌ی بیماران راست‌دست بودند، بیش از ۶ سال تحصیلات داشتند و سنشان بین ۶۵-۸۰ سال بود. ما بیمارانی با سابقه‌ی اختلال نورولوژیک، بیماری روانی و سوء‌مصرف الکل را از مطالعه خارج کردیم. هم‌چنین بیمارانی که دو یا بیش‌تر ضایعه‌ی با قطر  $\geq 5$  mm یا بیش‌تر از ۴ ضایعه با قطری بین ۰-۵ mm در تصویر MRI با اکوی دوگانه داشتند نیز از مطالعه خارج شدند. همه‌ی شرکت‌کنندگان (یا نمایندگان قانونی‌شان) رضایت آگاهانه‌ی مکتوبشان را ارائه داده بودند. پروتکل پژوهش توسط کمیته‌ی اخلاق دانشگاه علوم پزشکی مشهد (کد طرح: ۹۸۰۴۸۸) تأیید شده است.

تصویربرداری تشدید مغناطیسی (MRI) و طیف‌نگاری تشدید مغناطیسی (MRS). تصویربرداری تشدید مغناطیسی و طیف‌نگاری تشدید مغناطیسی با یک مگنت ۱/۵ تسلا (زیمنس مگنتوم) با استفاده از یک کویل سر آرایه فازی ۸ کانالی انجام

سطوح متابولیت‌های نوروشیمیایی را اندازه‌گیری کند که منعکس‌کننده‌ی درجه‌ی پاتولوژی در مغز قبل از تغییرات ساختاری است. از جمله این متابولیت‌ها می‌توان به ان-استیل آسپاراتات (NAA) به عنوان نشانگر تراکم نورونی، میو-اینوزیتول (mi) به عنوان نشانگر تکثیر گلیال، کولین (Cho) که نشان‌دهنده‌ی تغییر و تبدیل غشای سلولی است و کراتین (Cr) به عنوان نشانگری از متابولیسم و مقدار مرجع اندازه‌گیری اشاره نمود. طیف‌نگاری تشدید مغناطیسی برای تشخیص سریع و تشخیص افتراقی بیماری آلزایمر استفاده شده است [۱۰]. طیف‌نگاری تشدید مغناطیسی ناحیه‌ی هیپوکامپ در بیماران بیماری آلزایمر و اختلال شناختی خفیف کاهش در NAA و افزایش mi را نشان داده است در حالی که کاهش نسبت NAA/Cr پیش‌بینی‌کننده‌ی تبدیل اختلال شناختی خفیف به بیماری آلزایمر در آینده بوده است [۱۱، ۱۰]. تغییرات متابولیت ناحیه‌ای در افراد حائز شرایط پیری نرمال و کسانی با اختلال شناختی خفیف و بیماری آلزایمر، یک فرایند تدریجی دژنراسیون مغز را نشان می‌دهد که در ابتدا سمت چپ هیپوکامپ را تحت تأثیر قرار می‌دهد در حالی که سمت راست را تحت تأثیر قرار نمی‌دهد که منجر به تغییرات نامتقارن در طیف‌نگاری تشدید مغناطیسی می‌شود [۱۳]. تغییرات مشابه در تأیید عدم تقارن هیپوکامپ در مطالعات مبتنی بر مورفولوژی نیز گزارش شدند [۱۴-۱۷]؛ بنابراین، عدم تقارن تغییرات متابولیک در هیپوکامپ ممکن است علامت مشخصه‌ی مراحل اولیه‌ی بیماری آلزایمر باشد.

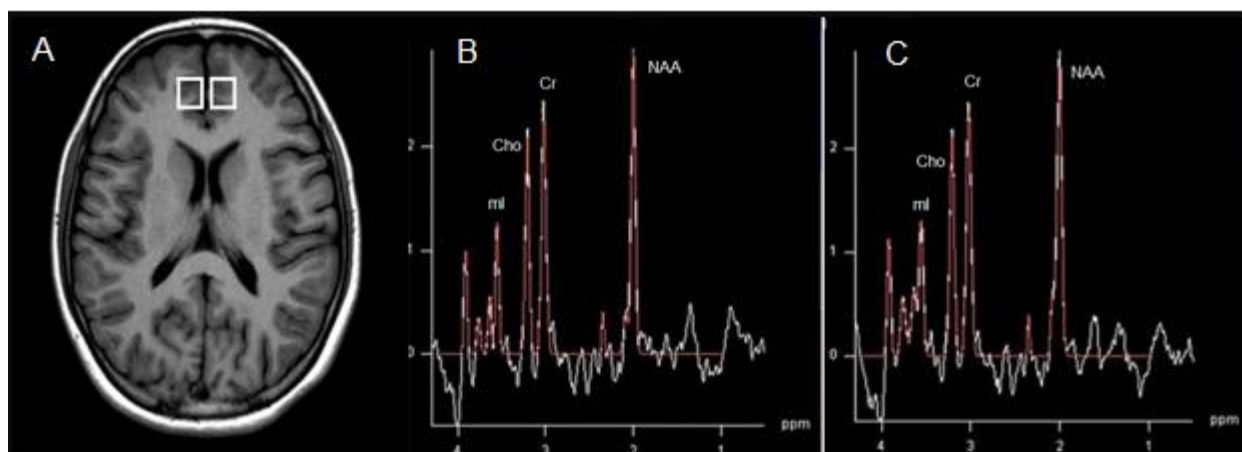
قشر سینگولیت ساختار دیگری در سیستم لیمبیک است. قشر سینگولیت قدامی (ACC) به نظر در مراحل خیلی ابتدایی بیماری آلزایمر دخیل است. برای مثال، در قشر سینگولیت قدامی در بیماران بیماری آلزایمر نسبت  $mi/Cr$  افزایش یافته در حالی که  $NAA/Cr$  بدون تغییر باقی ماند [۲۳]. در مقابل، مطالعه‌ی دیگری تفاوتی در  $mi/Cr$  و  $NAA/Cr$  بین گروه بیماری آلزایمر و گروه کنترل (NC) گزارش نکرد [۲۴]. یک بررسی که اخیراً انجام شده است تغییرات متابولیت‌ها در قشر سینگولیت قدامی را به صورت افزایش نسبت  $mi/Cr$  گزارش کرده است و ارتباط آن با پیشرفت بیماری آلزایمر نشان داده شده است که تأکید می‌کند پیشرفت نوروپاتولوژیک بیماری آلزایمر ممکن است در امتداد محور قدامی-خلفی نامتقارن باشد خصوصاً با توجه به در نظر گرفتن قشر سینگولیت [۲۵].

بنابراین، تغییرات متابولیت نامتقارن چپ-راست در قشر سینگولیت قدامی طی پیشرفت پاتولوژی بیماری آلزایمر از طریق تبدیل اختلال شناختی خفیف به بیماری آلزایمر می‌تواند از لحاظ علمی یک فاکتور مهم باشد. اختلال شناختی خفیف

شد. از پدهای فومی و هدفون به منظور کاهش حرکت بیمار و کاهش صدای مگنت و راحتی بیمار استفاده گردید. شیمینگ پیشرفته میدان مغناطیسی به طور خودکار اعمال گردید. یک پروتکل تک وکسل مبتنی بر تکنیک PRESS استفاده شد تا طیف‌نگاری تشدید مغناطیسی همراه با سرکوب سیگنال آب به‌طور هم‌زمان از ناحیه‌ی سینگولیت قدامی چپ و راست به دست آید. پارامترهای مورد استفاده عبارتند از: زمان اکو (TE): ۳۵ میلی‌ثانیه، زمان تکرار (TR): ۱۵۰۰ میلی‌ثانیه و تعداد تصویرگیری: ۴، حالت «وزن‌دهی شده» برای تکمیل فضای K استفاده شد، اندازه‌ی ماتریکس: ۱۶×۱۶ بدون درون‌یابی، FOV=mm۱۶۰، VOI=۸۰ mm، ضخامت برش: ۱/۵ سانتی‌متر، حالت کدگذاری فاز CHESSE برای سرکوب آب استفاده شد. تصاویر T2 گرادیان اکو ساژیتال، کرونال و عرضی (

شده). تصاویر T2 گرادیان اکو ساژیتال، کرونال و عرضی (

شده). تصاویر T2 گرادیان اکو ساژیتال، کرونال و عرضی (



تصویر ۱. A. تصویر اکسیال جهت تعیین موقعیت وکسل‌های مورد نظر که در قشر سینگولیت قدامی چپ و راست قرار گرفته‌اند. اندازه وکسل ۱۰\*۱۰\*۱۰ میلی‌متر تعیین شده است. B. طیف آزمون طیف نگاری تشدید مغناطیسی از قشر سینگولیت قدامی چپ بیمار آلزایمری - C. طیف آزمون طیف نگاری تشدید مغناطیسی از قشر سینگولیت قدامی راست بیمار آلزایمری

امتیازات MMSE ( $F=78/428$ ,  $P<0/0001$ ) را آشکار کرد که با کاهش معنی‌دار در امتیازات MMSE در گروه بیماری آلزایمر در مقایسه با گروه کنترل ( $P<0/0001$ ) و همچنین گروه اختلال شناختی خفیف بود ( $P<0/001$ ). امتیازات MMSE هم‌چنین به شکل معنی‌داری بین گروه‌های اختلال شناختی خفیف و کنترل متفاوت بود ( $P<0/001$ ).

در گروه کنترل، هیچ تفاوتی در مقدار نسبت متابولیت‌های NAA/mI، NAA/Cr، Cho/Cr، و mI/Cr بین قشر سینگولیت قدامی چپ و راست وجود نداشت ( $P>0/05$ ) (جدول ۲). در گروه اختلال شناختی خفیف، تنها mI/Cr به شکل معنی‌داری بین قشر سینگولیت قدامی چپ و راست تفاوت داشت ( $0/53 \pm 0/05$  vs.  $0/09 \pm 61/09$  به ترتیب؛  $P<0/001$ ،  $t=5/3248$ ) و هیچ تفاوتی بین قشر سینگولیت قدامی چپ و راست برای متابولیت‌های دیگر وجود نداشت ( $P>0/05$ )

آنالیز داده‌ها، آنالیزهای آماری با استفاده از بسته‌ی آماری SPSS برای ویندوز نسخه ۱۵ انجام شد. مشخصه‌های دموگرافیک و بالینی در تمام گروه‌های بیماری آلزایمر، اختلال شناختی خفیف و گروه کنترل توسط آزمون ANOVA یک‌طرفه ارزیابی شد و توسط آزمون‌های تفاوت معنی‌دار حداقلی (LSD) دنبال شد. تفاوت‌ها بین قشر سینگولیت قدامی چپ و راست در متابولیت‌ها نسبت به NAA/mI، Cr (NAA/mI)، NAA/Cr، Cho/Cr و mI/Cr توسط آزمون تی تست جفت شده آزمایش شد [۳۲]. معنی‌داری آماری در  $P<0/05$  تنظیم شد.

## نتایج

اطلاعات دموگرافیک و بالینی گروه‌های مطالعه در جدول ۱ فهرست شده‌اند. ANOVA تفاوت‌های گروهی از میانگین

سینگولیت قدامی راست چپ متفاوت بود ( $t=0.84 \pm 0.18$ ) vs.  $0.73 \pm 0.13$  به ترتیب؛ ( $P=0.0151$ )، ( $t=2.6445$ ) (جدول ۲). سایر متابولیت‌ها هیچ تفاوتی بین قشر سینگولیت قدامی راست و چپ نشان ندادند.

(جدول ۲). در گروه بیماری آلزایمر،  $mI/Cr$  به صورت معنی داری بین قشر سینگولیت قدامی چپ و راست متفاوت بود ( $P < 0.001$ ) vs.  $0.52 \pm 0.16$  به ترتیب؛  $P < 0.001$ ،  $t=4.6082$ .)  $Cho/Cr$  هم به صورت معنی داری بین قشر

شاخص	اختلال شناختی خفیف	بیماری آلزایمر	گروه کنترل	P value
تعداد (مرد/زن)	۱۲ (۷/۵)	۱۴ (۷/۷)	۱۵ (۸/۷)	۰/۸۴۵
سن (سال)	۷۴/۱ (۵/۴۵)	۷۱/۹ (۵/۰۲)	۷۳/۲ (۳/۹۵)	۰/۷۳۳
آزمون MMSE	۲۵/۹ (۱/۷۵)	۲۱/۶ (۲/۵۶)	۳۰/۱ (۰/۳۱)	<۰/۰۰۰۱

جدول ۱. اطلاعات دموگرافیک و بالینی گروه‌های مطالعه که با استفاده از آزمون ANOVA مورد بررسی قرار گرفته است (اطلاعات بر حسب میانگین به همراه انحراف معیار در پرانتز بیان شده است). MMSE: Mini-Mental State Examination.

شاخص	نسبت های متابولیک	ACC چپ	ACC راست	t	P value
گروه کنترل	NAA/mI	۳/۲۷ (۰/۸۴)	۳/۲۳ (۰/۸۱)	-۰/۰۵۳۴	۰/۹۶۸۷
	NAA/Cr	۱/۶۵ (۰/۴۵)	۱/۵۹ (۰/۴۶)	۰/۱۸۱۰	۰/۸۷۵۶
	Cho/Cr	۰/۸۹ (۰/۱۳)	۰/۷۹ (۰/۱۶)	-۰/۴۹۲۳	۰/۶۵۸۷
اختلال شناختی خفیف	mI/Cr	۰/۶۳ (۰/۳۲)	۰/۶۵ (۰/۲۳)	-۰/۲۲۳۱	۰/۸۶۵۱
	NAA/mI	۲/۵۶ (۰/۶۵)	۲/۶۵ (۰/۳۲)	-۰/۶۵۲۱	۰/۵۸۲۳
	NAA/Cr	۱/۴۵ (۰/۳۲)	۱/۳۵ (۰/۱۵)	۱/۲۴۵۶	۰/۲۱۵۴
بیماری آلزایمر	Cho/Cr	۰/۹۵ (۰/۱۲)	۰/۹۳ (۰/۱۰)	۱/۹۸۲۱	۰/۰۸۹۷
	mI/Cr	۰/۶۱ (۰/۰۹)	۰/۵۳ (۰/۰۵)	۵/۴۲۵۶	۰/۰۰۰۱*
	NAA/mI	۲/۸۵ (۰/۷۵)	۲/۶۵ (۰/۵۶)	۱/۳۲۵۱	۰/۲۵۳۶
	NAA/Cr	۱/۵۴ (۰/۳۷)	۱/۴۳ (۰/۳۰)	۱/۲۵۷۰	۰/۲۳۵۴
	Cho/Cr	۰/۹۸ (۰/۱۳)	۰/۸۴ (۰/۱۸)	۲/۷۵۴۵	۰/۰۱۲۵*
mI/Cr	۰/۸۶ (۰/۱۷)	۰/۵۲ (۰/۱۶)	۴/۶۸۷۴	۰/۰۰۰۱*	

جدول ۲. نسبت های متابولیت های نوروشیمیایی حاصل از آزمون طیف نگاری تشدید مغناطیسی که با استفاده از آزمون آماری تی-تست جفت شده مورد بررسی قرار گرفته است. (اطلاعات بر حسب میانگین به همراه انحراف معیار در پرانتز بیان شده است). ACC: قشر سینگولیت قدامی. MI: myo-، Cho: Choline. Cr: creatin. NAA; N-acetylaspartat. inositol

## بحث و نتیجه گیری

در مطالعه‌ی حاضر، با استفاده از طیف‌نگاری تشدید مغناطیسی به تغییرات متابولیک معنی‌داری در سمت چپ و راست قشر سینگولیت قدامی در گروه‌های کنترل، اختلال شناختی خفیف و بیماری آلزایمر دست یافتیم که نشان‌دهنده‌ی فرایند دژنراتیو پیش‌رونده است. با استفاده از تصویربرداری ساختاری، مطالعات پیشین دریافته‌اند که آتروفی قشر سینگولیت قدامی پیش‌بینی‌کننده‌ی تبدیل اختلال حافظه به بیماری آلزایمر است که نشان می‌دهد این ناحیه ممکن است نسبتاً زودتر در طی دوره‌ی بیماری آلزایمر تحت تأثیر قرار بگیرد [۳۳]. در یک مطالعه‌ی دیگری که بر روی تغییرات متابولیک مغز از اختلال شناختی خفیف به بیماری آلزایمر پرداخته شده است، در افرادی که روند تبدیل بیماری را نشان

دادند کاهش معنی‌دار متابولیت‌ها در قشر سینگولیت قدامی چپ نسبت به کسانی که تبدیل بیماری صورت نگرفت، گزارش شده است [۳۴]. به علاوه، گزارش شده است که حجم سینگولیت در سمت راست در همه‌ی نواحی در بیماری آلزایمر بزرگ‌تر بود و اختلاف‌های حجمی متفاوتی بین نواحی سمت چپ و راست به اثبات رسیده است [۶۴]. که این اختلاف‌ها برای ناحیه سری سینگولیت در بیماری آلزایمر بیش‌تر بوده است [۳۴]. در مطالعه حاضر، ما دریافتیم که  $mI/Cr$  بهترین شاخص عدم تقارن هنگام مقایسه با  $NAA/mI$ ،  $NAA/Cr$  و  $Cho/Cr$  می‌باشد.  $mI/Cr$  با فرایندهای پاتولوژیک پیش‌بالینی در بیماری آلزایمر مرتبط است [۵۱]. مطالعات اولیه با استفاده از طیف‌نگاری تشدید مغناطیسی در بیماران دچار اختلال شناختی خفیف یک افزایش در  $mI/Cr$  و عدم تغییر در سطوح  $NAA/Cr$  نشان داده است

[۵۲]. در یک مطالعه‌ی دیگر، سطح  $mi/Cr$  با مرحله‌ی بیماری آلزایمر هم‌بستگی داشت در حالی‌که هیچ هم‌بستگی دیگری از  $NAA/Cr$  با مراحل پاتولوژیک اولیه‌ی بیماری آلزایمر وجود نداشت. از این‌رو، تغییرات  $mi$  ممکن است پیش از تغییرات  $NAA$  در دمانس رخ دهد [۵۳]. هم‌چنین ما مشاهده نکردیم که بیماران گروه کنترل عدم تقارن متابولیک در قشر سینگولیت قدامی نشان دهند. در مطالعه‌ی حاضر، سینگولیت به‌صورت جانبی آسیب‌دیده بود و قشر سینگولیت چپ زودتر از سمت راست آسیب‌دیده بود. مطالعات مبتنی بر مورفولوژی قبلی نشان داده‌اند که کاهش ماده‌ی خاکستری در اختلال شناختی خفیف و بیماری آلزایمر در نیمکره‌ی چپ بیش‌تر بود [۴۹، ۵۴-۵۷] و علاوه بر این، الگوی نامتقارن کاهش ماده‌ی خاکستری در نیمکره‌ی چپ در نقص‌های شناختی مشارکت می‌کند [۵۸]. توسط روش‌های نوین نقش‌برداری مغز، تامسون و همکاران یک موج کاهش ماده‌ی خاکستری منتشر دینامیک را در مغز بیماران دچار بیماری آلزایمر شناسایی و نقش‌برداری کردند. این الگوی آسیب در چهار جهت مجسم شد چنان‌که طی زمان از قشرهای تمپورال و لیمبیک به نواحی فرونتال و اکسیپیتال گسترش یافت. این نقص‌های تغییرکننده نامتقارن بودند (نیمکره‌ی چپ < نیمکره‌ی راست) و با وضعیت شناختی پیش‌رونده هم‌بستگی داشت. میزان کاهش ماده‌ی خاکستری موضعی هم در نیمکره‌ی چپ نسبت به راست سریع‌تر گزارش شده است [۵۹]. نوپگروسول و همکاران قبلاً عدم تقارن‌های نیمکره‌ی راست-چپ در حجم سینگولیت (راست < چپ) را در بیماری آلزایمر گزارش کرده بودند [۳۰] این عدم تقارن چپ-راست ممکن است به دلیل هیپوپرفیوژن مزمن [۶۱]، افزایش حساسیت به استرس [۶۲] یا پاتولوژی میکروواسکولار نیمکره‌ی چپ باشد [۶۳].

قشر سینگولیت قدامی در وظایف پیچیده‌ی مربوط به توجه و هوشیاری دخیل است و توجه و هوشیاری اولین حوزه‌ی غیر حافظه‌ای است که در بیماری آلزایمر تحت تأثیر قرار می‌گیرد [۳۵]. یک مطالعه‌ی ساختاری نشان داد که قشر سینگولیت یک ناحیه‌ی هتروژن است که غنی از سلول‌های هرمی است [۳۶]. به‌طور جالبی، در آن مطالعه، کلاف‌های نوروفیبریلاری (NFTs)، یک نشانگر هیستوپاتولوژیک بیماری آلزایمر، به‌صورت انتخابی درون نورون‌های هرمی در قشر رسوب کردند و توزیع تصادفی از خود نشان ندادند [۳۶]. مطالعات نوروپاتولوژیک نیز نشان داده‌اند که بیماران آلزایمری کاهش معنی‌داری را در سلول‌های هرمی بزرگ در لایه‌های قشری III و V نواحی مربوطه نشان می‌دهند [۳۷] و هم‌چنین کاهش آکسون‌های کولینرژیک و نورون‌های هرمی کولینورسپتو

گزارش شده است [۳۸]. NFTs و پلاک‌های آمیلوئید علائم مشخصه‌ی پاتولوژیک بیماری آلزایمر هستند، مطالعات تازه نشان می‌دهد که NFTs ممکن است پیش از پاتولوژی پلاک آمیلوئید رخ می‌دهد و ممکن است نشان‌دهنده‌ی مرحله‌ی زودرس بیماری آلزایمر باشد [۳۹، ۴۰]. آسیب‌پذیری قشر سینگولیت قدامی در بیماری آلزایمر هم‌چنین ممکن است مربوط به ارتباطات دوطرفه‌ی مترکم با ساختارهای لیمبیک باشد که در آن پاتولوژی بیماری آلزایمر شروع می‌شود [۴۱]. NFTs در بیماری آلزایمر می‌تواند نواحی به‌هم پیوسته را تحت تأثیر قرار دهد و فرایند بیماری ممکن است در امتداد فیبرهای اتصالی گسترش یابد. پاتولوژی در قشر سینگولیت قدامی ممکن است به‌عنوان قطع ارتباط به دلیل دژنراسیون والریان (Wallerian degeneration) تفسیر شود. تشکیل NFT در نواحی قشری مربوطه‌ی لوب تمپورال پیش‌نیاز ایجاد بیماری آلزایمر است [۴۲]. در مطالعات مشابهی که در این زمینه انجام شده است یافته‌های حاصل از این مطالعه مانند افزایش نسبت  $mi/Cr$  در لب فرونتال گزارش شده است [۶۵] در صورتی‌که در برخی مطالعات تفاوتی در سطوح  $NAA/Cr$  و  $Cho/Cr$  گزارش نشده است [۶۶].

از آن‌جایی‌که تشخیص سریع بیماری آلزایمر یک هدف مهم است تصویربرداری عصبی به شکل فزاینده‌ای در مطالعه و تشخیص بالینی بیماری آلزایمر اهمیت پیدا کرده است. فناوری تصویربرداری عصبی رایج مورد استفاده برای بررسی تغییرات ساختاری و آسیب نورونی همراه با بیماری آلزایمر در داخل بدن، MRI ساختاری است با این‌حال، تصاویر ساختاری از MRI معمولاً منعکس‌کننده‌ی مراحل نسبتاً تاخیری از آسیب نورونی است و ممکن است برای شناسایی تغییرات نوروپاتولوژیک مناسب نباشد. طیف‌نگاری تشدید مغناطیسی پروتون ( $^1H$ -MRS) یک فناوری مهم برای بررسی عملکرد مغز انسان می‌باشد که می‌تواند سطوح متابولیت را اندازه‌گیری کند که منعکس‌کننده‌ی درجه‌ی پاتولوژی در مغز قبل از تغییرات ساختاری است.

با در نظر گرفتن محدودیت‌های این مطالعه از جمله تعداد نمونه‌های کم و هم‌چنین استفاده از مگنت  $1/5$  تسلا که می‌تواند منجر به ایجاد پیک‌های طیف مناسب‌تری شود، در مطالعات بعدی می‌توان با اطمینان بیش‌تری در مورد تغییرات غیر متقارن متابولیت‌های نوروشیمیایی سخن گفت.

در این مطالعه به بررسی تغییرات زود هنگام متابولیت‌ها در فرایند بیماری آلزایمر پرداختیم و دریافتیم که  $mi/Cr$  بهترین شاخص عدم تقارن هنگام مقایسه با  $NAA/mi$ ،  $NAA/Cr$  و  $Cho/Cr$  در ناحیه قشر سینگولیت قدامی می‌باشد. به طور

ageing: is Alzheimer disease an exaggerated aging process? *AJNR Am J Neuroradiol* 2001; 22: 1680-1685.

[16] Derflinger S, Sorgb C, Gaserc C, Myers N, Arsic M, Kurz A, et al. Grey-Matter Atrophy in Alzheimer's disease is Asymmetric but not lateralized. *J Alzheimers Dis* 2011; 25: 347-357.

[17] Shi F, Liu B, Zhou Y, Yu C, Jiang T. Hippocampal volume and asymmetry in mild cognitive impairment and Alzheimer's disease: Meta-analyses of MRI studies. *Hippocampus* 2009; 19: 1055-1064.

[18] Tumati S, Martens S, Aleman A. Magnetic resonance spectroscopy in mild cognitive impairment: systematic review and meta-analysis. *Neurosci Biobehav Rev* 2013; 37: 2571-2586.

[19] Kantarci K, Jack CR, Xu YC, Campeau NG, O'Brien PC, Smith GE, et al. Regional metabolic patterns in mild cognitive impairment and Alzheimer's disease: a 1H MRS study. *Neurology* 2000; 55: 210-217.

[20] Modrego PJ, Fayed N, Sarasa M. Magnetic resonance spectroscopy in the prediction of early conversion from amnesic mild cognitive impairment to dementia: a prospective cohort study. *BMJ Open* 2011; 1: e000007.

[21] Wang Z, Zhao C, Yu L, Zhou W, Li K. Regional metabolic changes in the hippocampus and posterior cingulate area detected with 3-Tesla magnetic resonance spectroscopy in patients with mild cognitive impairment and Alzheimer disease. *Acta Radiol* 2009; 50: 312-319.

[22] Kantarci K. 1H magnetic resonance spectroscopy in dementia. *Br J Radiol* 2007; 80: 146-152.

[23] Siger M, Schuff N, Zhu X, Miller BL, Weiner MW. Regional myo-inositol concentration in mild cognitive impairment using 1H magnetic resonance spectroscopic imaging. *Alzheimer Dis Assoc Disord* 2009; 23: 57-62.

[24] Mihara M, Hattori N, Abe K, Sakoda S, Sawada T. Magnetic resonance spectroscopic study of Alzheimer's disease and frontotemporal dementia/Pick complex. *Neuroreport* 2006; 17: 413-416.

[25] Lima TS, Honga YH, Leeb HY, Choi JY, Kim HS, Moon SY. Metabolite investigation in both anterior and posterior cingulate gyri in Alzheimer's disease spectrum using 3-tesla MR spectroscopy. *Dement Geriatr Cogn Disord* 2012; 33: 149-155.

[26] Bozzali M1, Padovani A, Caltagirone C, Borroni B. Regional grey matter loss and brain disconnection across Alzheimer disease evolution. *Curr Med Chem* 2011; 18: 2452-2458.

[27] Salat DH1, Chen JJ, van der Kouwe AJ, Greve DN, Fischl B, Rosas HD. Hippocampal degeneration is associated with temporal and limbic gray matter/white matter tissue contrast in Alzheimer's disease. *Neuroimage* 2011; 54: 1795-1802.

[28] Sperling RA, Aisen PS, Beckett LA, Bennett DA, Craft S, Fagan AM, et al. Toward defining the preclinical stages of Alzheimer's disease: recommendations from the National Institute on Aging-Alzheimer's Association work groups on diagnostic guidelines for Alzheimer's disease. *Alzheimer's Dement* 2011; 7: 280-292.

[29] Knopman DS, Boeve BF, Petersen RC. Essentials of the proper diagnoses of mild cognitive impairment, dementia, and major subtypes of dementia. *Mayo Clin Proc* 2003; 78: 1290-1308.

[30] Neugroschl J, Wang S. Alzheimer's disease: diagnosis and treatment across the spectrum of disease severity. *Mt Sinai J Med* 2011; 78: 596-612.

[31] Jones BF, Barnes J, Uylings H, Fox NC, Frost C, Witter MP, Scheltens P. Differential regional atrophy of the cingulate Gyrus in Alzheimer disease: a volumetric MRI study. *Cereb Cortex* 2006; 16: 1701-1708.

[32] Blair RC, Karniski W. An alternative method for significance testing of waveform difference potentials. *Psychophysiology* 1993; 30: 518-524.

[33] Killiany RJ, Gomez-Isla T, Moss M, Kikinis R, Sandor T, Jolesz F, et al. Use of structural magnetic resonance imaging to predict who will get Alzheimer's disease. *Ann Neurol* 2000; 47: 430-439.

[34] Fouquet M, Desgranges B, Landeau B, Duchesnay E, Mézenge F, de la Sayette V, et al. Longitudinal brain metabolic changes from amnesic mild cognitive impairment to Alzheimer's disease. *Brain* 2009; 132: 2058-2067.

[35] Mesulam MM, Nobre AC, Kim YH, Kim YH, Parrish TB, Gitelman DR. Heterogeneity of cingulate contributions to spatial attention. *Neuro Image* 2001; 13: 1065-1072.

[36] Smith AD. Imaging the progression of Alzheimer pathology through the brain. *Proc Natl AcadSci U S A* 2002; 99: 4135-4137.

خلاصه این مطالعه نشان داد که الگوی غیرمتقارن تغییرات متابولیک که توسط طیف‌نگاری تشدید مغناطیسی در ناحیه قشر سینگولیت قدامی چپ و راست کسب می‌شود می‌تواند نشانگر بیولوژیک مهمی در شناسایی بیماری آلزایمر خفیف باشد.

## تشکر و قدردانی

این مقاله منتج از طرح مصوب گروه فیزیک پزشکی دانشگاه علوم پزشکی مشهد به شماره ۹۸۰۴۸۸ می‌باشد. نویسندگان این مقاله از جناب آقای دکتر طالبی متخصص روان‌پزشکی کلینیک ویژه بیمارستان امام رضا بابت همکاری در اجرای پروژه کمال تشکر را دارند.

## منابع

- [1] Alzheimer's Association. Alzheimer's disease facts and figures. *Alzheimer's Dement* 2015; 11: 332-384.
- [2] Yan Y, Yang H, Xie Y, Ding Y, Kong D, Yu H. Research progress on Alzheimer's disease and resveratrol. *Neurochem Res* 2020; 107: 9-14.
- [3] de Oliveira FF, Bertolucci PH, Chen ES, de Arruda Cardoso Smith M. Pharmacological modulation of cognitive and behavioral symptoms in patients with dementia due to Alzheimer's disease. *J Neurol Sci* 2014; 336: 103-108.
- [4] Sperling RA, Aisen PS, Beckett LA, Bennett DA, Craft S, Fagan AM, et al. Toward defining the preclinical stages of Alzheimer's disease: recommendations from the National Institute on Aging-Alzheimer's Association work groups on diagnostic guidelines for Alzheimer's disease. *Alzheimer's Dement* 2011; 7: 280-292.
- [5] Chincarini A, Bosco P, Calvini P, Gemme G, Esposito M, Olivieri Ch, et al. Local MRI analysis approach in the diagnosis of early and prodromal Alzheimer's disease. *Neuroimage* 2011; 58: 469-480.
- [6] Liu Y, Paajanen T, Zhang Y, Westman E, Wahlund LO, Simmons A, et al. Analysis of regional MRI volumes and thicknesses as predictors of conversion from mild cognitive impairment to Alzheimer's disease. *Neurobiol Aging* 2010; 31: 1375-1385
- [7] Risacher SL, SaykinAJ. Neuroimaging and other biomarkers for Alzheimer's disease: the changing landscape of early detection. *Annu Rev Clin Psychol* 2013; 9: 621-648.
- [8] Bayer AJ. The role of biomarkers and imaging in the clinical diagnosis of dementia. *Age Ageing* 2018; 47: 641-643.
- [9] Li TQ, Wahlund LO. The search for neuroimaging biomarkers of Alzheimer's disease with advanced MRI techniques. *Acta Radiol* 2011; 52: 211-222.
- [10] Targosz-Gajniak MG, Siuda JS, Wicher MM, Banasik TJ, Bujak MA, Augusciak-Duma AM, Opala G. Magnetic resonance spectroscopy as a predictor of conversion of mild cognitive impairment to dementia. *J Neurol Sci* 2013; 335: 58-63.
- [11] Gao F, Barker PB. Various MRS application tools for Alzheimer disease and mild cognitive impairment. *Am J Neuroradiol* 2014; 35: S4-11.
- [12] Menezes TL, Andrade-Valona LPA, Valona MM. Magnetic resonance imaging study cannot individually distinguish individuals with mild cognitive impairment, mild Alzheimer's disease, and normal aging. *Arq Neuropsiquiatr* 2013; 71: 207-212.
- [13] Watanabe T, Shiino A, Akiguchi I. Hippocampal metabolites and memory performances in patients with amnesic mild cognitive impairment and Alzheimer's disease. *Neurobiol Learn Mem* 2012; 97: 289-293.
- [14] Frisoni GB, Testa C, Zorzan A, Sabatoli F, Beltramello A, Soininen H, Laakso MP. Detection of grey matter loss in mild Alzheimer's disease with voxel based morphometry. *J Neurol Neurosurg Psychiatry* 2002; 73: 657-664.
- [15] Ohnishi T, Matsuda H, Tabira T, Asada T, Uno M. Changes in brain morphology in Alzheimer disease and normal

- [52] Kantarci K, Jack CR Jr, Xu YC, Campeau NG, O'Brien PC, Smith GE, et al. Regional metabolic patterns in mild cognitive impairment and Alzheimer's disease: A 1H MRS study. *Neurology* 2000; 55: 210-217.
- [53] Kantarci K, Knopman DS, Dickson DW, Parisi JE, Whitwell JL, Weigand SD, et al. Alzheimer disease: postmortem neuropathologic correlates of antemortem 1H MR spectroscopy metabolite measurements. *Radiology* 2008; 248: 210-220.
- [54] Karas GB, Scheltens P, Rombouts S, Visser PJ, van Schijndel RA, Fox NC, Barkhof F. Global and local gray matter loss in mild cognitive impairment and Alzheimer's disease. *Neuroimage* 2004; 23: 708-716.
- [55] Karas GB, Burton EJ, Rombouts SA, van Schijndel RA, O'Brien JT, Scheltens Ph, et al. A comprehensive study of gray matter loss in patients with Alzheimer's disease using optimized voxel-based morphometry. *Neuroimage* 2003; 18: 895-907.
- [56] Thompson PM, Mega RS, Woods RP, Zoumalan CI, Lindshield CJ, Blanton RE, et al. Cortical change in Alzheimer's disease detected with a disease-specific population-based brain atlas. *Cereb Cortex* 2001; 11: 1-16.
- [57] Baron JC, Chetelat G, Desgranges B, G Perchev, Landeau B, de la Sayette V, Eustache F. In vivo mapping of gray matter loss with voxel-based morphometry in mild Alzheimer's disease. *Neuroimage* 2001; 14: 298-309.
- [58] Sabine D, Christian S, Christian G, Myers N, Arsic M, Kurz A, et al. Grey-Matter atrophy in Alzheimer's disease is asymmetric but not lateralized. *J Alzheimers Dis* 2011; 25: 347-357.
- [59] Thompson PM, Hayashi KM, de Zubicaray G, Janke AL, Rose SE, Semple J, et al. Dynamics of gray matter loss in Alzheimer's disease. *J Neurosci* 2003; 23: 994-1005.
- [60] Janke AL, de Zubicaray G, Rose SE, Griffin M, Chalk JB, Galloway GJ. 4D deformation modeling of cortical disease progression in Alzheimer's dementia. *Magn Reson Med* 2001; 46: 661-666.
- [61] Ott BR, Heindel WC, Tan Z, Noto RB. Lateralized cortical perfusion in women with Alzheimer's disease. *J Gend Specif Med* 2000; 3: 29-35.
- [62] Smith ME. Bilateral hippocampal volume reduction in adults with post-traumatic stress disorder: a meta-analysis of structural MRI studies. *Hippocampus* 2005; 15: 798-807.
- [63] Giannakopoulos P, Kovari E, Herrmann FR, Hof PR, Bouras C. Interhemispheric distribution of Alzheimer disease and vascular pathology in brain aging. *Stroke* 2009; 40: 983-986.
- [64] Abedelahi A, Hasanzadeh Namaghi H, Hadizadeh Khrazi H, Joghataie MT, Negahdar F, Shakeri N. A morphometric magnetic resonance imaging study of age and gender-related volumetric changes of putamen nucleus in healthy humans. *Koomesh* 2010; 11: 231-239. (Persian).
- [65] Chen Q, Boeve BF, Tosakulwong N, Lesnick T, Brushaber D, Dheel C, et al. Frontal lobe 1H MR spectroscopy in asymptomatic and symptomatic MAPT mutation carriers. *Neurology* 2019; 93: 758-765.
- [66] Yeh YC, Li CW, Kuo YT, Huang MF, Liu TL, Jaw TS, et al. Association between altered neurochemical metabolites and apathy in patients with Alzheimer's disease. *Int Psychogeriatr* 2018; 30: 761-768.
- [37] Brun A, Englund E. Regional pattern of degeneration in Alzheimer's disease: neuronal loss and histopathological grading. *Histopathology* 1981; 5: 549-564.
- [38] Mesulam MM. A plasticity-based theory of the pathogenesis of Alzheimer's disease. *Ann N Y Acad Sci* 2000; 924: 42-52.
- [39] Thal DR, von Arnim C, Griffin WS, Yamaguchi H, Mrak RE, Attems J, Upadhaya AR. Pathology of clinical and preclinical Alzheimer's disease. *Eur Arch Psychiatry Clin Neurosci* 2013; 2: S137-145.
- [40] Braak H, Zetterberg H, Del Tredici K, Blennow K. Intraneuronal tau aggregation precedes diffuse plaque deposition, but amyloid- $\beta$  changes occur before increases of tau in cerebrospinal fluid. *Acta Neuropathol* 2013; 126: 631-641.
- [41] Arriagada PV, Marzloff K, Hyman BT. Distribution of Alzheimer-type pathologic changes in nondemented elderly individuals matches the pattern in Alzheimer's disease. *Neurology* 1992; 42: 1681-1688.
- [42] Giannakopoulos P, Hof PR, Michel JP, Guimon J, Bouras C. Cerebral cortex pathology in aging and Alzheimer's disease: a quantitative survey of large hospital-based geriatric and psychiatric cohorts. *Brain Res Brain Res Rev* 1997; 25: 217-245.
- [43] Rami L, Gómez-Ansón B, Bosch B, Sánchez-Valle R, Monte GC, Villar A, Molinuevo JL. Cortical brain metabolism as measured by proton spectroscopy is related to memory performance in patients with amnesic mild cognitive impairment and Alzheimer's disease. *Dement Geriatr Cogn Disord* 2007; 24: 274-279.
- [44] Tumatia S, Martensa S, Alemana A. Magnetic resonance spectroscopy in mild cognitive impairment: Systematic review and meta-analysis. *Neurosci Biobehav Rev* 2013; 37: 2571-2586.
- [45] Good CD, Johnsrude I, Ashburner J, Henson RN, Friston KJ, Frackowiak RS. Cerebral asymmetry and the effects of sex and handedness on brain structure: a voxel-based morphometric analysis of 465 normal adult human brains. *Neuroimage* 2001; 14: 685-700.
- [46] Luders E, Gaser C, Jancke L, Schlaug G. A voxel-based approach to gray matter asymmetries. *Neuroimage* 2004; 22: 656-664.
- [47] Watkins KE, Paus T, Lerch JP, Zijdenbos A, Collins DL, Neelin P, et al. Structural asymmetries in the human brain: a voxel-based statistical analysis of 142 MRI scans. *Cereb Cortex* 2001; 11: 868-877.
- [48] Luders E, Narr KL, Thompson PM, Rex DE, Jancke L, Toga AW. Hemispheric asymmetries in cortical thickness. *Cereb Cortex* 2006; 16: 1232-1238.
- [49] Kim JH, Lee JW, Kim GH, Roh JH, Kim MJ, Seo SW, et al. Cortical asymmetries in normal, mild cognitive impairment, and Alzheimer's disease. *Neurobiol Aging* 2012; 33: 1959-1966.
- [50] Carter SF, Schöll M, Almkvist O, Wall A, Engler H, Långström B, Nordberg A. Evidence for astrocytosis in prodromal Alzheimer disease provided by 11 C-Deuterium-L-Deprenyl: a multitracers PET paradigm combining 11C-pittsburgh compound B and 18F-FDG. *J Nucl Med* 2012; 53: 37-46.
- [51] Kantarci K, Lowe V, Przybelski SA, Senjem ML, Weigand SD, Ivnik RJ, et al. Magnetic resonance spectroscopy,  $\beta$ -amyloid load, and cognition in a population-based sample of cognitively normal older adults. *Neurology* 2011; 77: 951-958.

# Application of magnetic resonance spectroscopy for evaluating metabolic alteration in anterior cingulate cortex in Alzheimer's disease

Erfan Saatchian (M.Sc)<sup>2,1</sup>, Sina Ehsani (M.Sc)<sup>2,1</sup>, Alireza Montazerabadi (Ph.D)<sup>\*2,1</sup>

1 - Medical Physics Research Center, Mashhad University of Medical Sciences, Mashhad, Iran

2 - Dept. of Medical Physics, School of Medicine, Mashhad University of Medical Sciences, Mashhad, Iran

\* Corresponding author. +98 51 38002325 alireza.motazerabadi@gmail.com

Received: 27 Jan 2020; Accepted: 17 May 2020

**Introduction:** Alzheimer's disease (AD) is the most common cause of dementia worldwide. Mild cognitive impairment (MCI) is often the prodromal stage to AD. Most patients with MCI harbor the pathologic changes of AD and demonstrate transition to AD at a rate of 10–15% per year. Accumulating evidence indicates that the asymmetry changes of left and right brain have happened in the early stage of AD. However, the features of asymmetry changes in anterior cingulate cortex (ACC) is still unclear.

**Materials and Methods:** We examined the left-right asymmetry changes of metabolites in ACC. In this account, 14 cases of mild AD patients meeting criteria for probable AD of NINDS-ADRDA, 12 cases of MCI according to the Mayo Clinic Alzheimer's Disease Research Center criteria, and 15 cases of age-matched normal controls (NC) received Proton magnetic resonance spectroscopy (1H-MRS) for measurement of NAA/mI, NAA/Cr, Cho/Cr, and mI/Cr ratios in the ACC bilaterally. We analyzed MRS data by paired t-test to validate the left-right asymmetry of MRS data in the ACC.

**Results:** In AD, there was a significant difference in mI/Cr between the left and right ACC ( $P < 0.001$ ). In MCI, there was a significant difference in mI/Cr between the left and right ACC ( $P < 0.001$ ). In NC, there were no differences in the ratio value of metabolites NAA/mI, NAA/Cr, Cho/Cr, and mI/Cr between the left and right ACC.

**Conclusion:** The left-right asymmetry of mI/Cr in the ACC may be an important biological indicator of mild AD.

**Keywords:** Magnetic Resonance Spectroscopy, Alzheimer Disease, Cognitive Dysfunction