اثرات آنتی اکسیدانی و محافظتی عصاره الکلی ریشه گیاه شلغم در برابر سمیّت کبدی سیسپلاتین در موش صحرایی

داریوش مهاجری،[۱] یوسف دوستار،[۲] غفور موسوی[۳]

۱. دانشیار پاتولوژی، دانشگاه آزاد اسلامی واحد تبریز، دانشکده دامپزشکی
۲. استادیار پاتولوژی، دانشگاه آزاد اسلامی واحد تبریز، دانشکده دامپزشکی
۳. استادیار جراحی دامپزشکی، دانشگاه آزاد اسلامی واحد تبریز، دانشکده دامپزشکی

تاریخ دریافت مقاله: ۸۹/۹/۱۱
تاریخ پذیرش مقاله: ۸۹/۱۰/۱

Downloaded from zjrms.ir at 22:20 +0430 on Tuesday May 14th 2019

چکیده

زمینه و هدف: سیسپلاتین به‌عنوان یک داروی ضدسرطان، در دوزهای بالا برای کبد سمّی می‌باشد. مشخص شده که استرس اکسیداتیو در سمّیت سیسپلاتین دخیل است. با توجه به خواص آنتی‌اکسیدانی ریشه گیاه شلغم، این مطالعه، برای ارزیابی اثرات محافظتی عصاره الکلی ریشه شلغم (TREE) در برابر سمیّت کبدی سیسپلاتین در موش‌صحرایی طراحی گردید.

مواد و روش‌کار: در این مطالعه تجربی آزمایشگاهی ۴۰ سر موش صحرایی نر ویستار به‌طور تصادفی در چهار گروه مساوی تقسیم گردید. گروه ۱ به‌عنوان شاهد انتخاب شد. به گروه‌های ۲ و ۴ TREE (۲۰۰mg/kg) به‌مدت ۱۵ روز متمادی گاواژ گردید. گروه‌های ۳ و ۴ تک دوز سیسپلاتین (۷/۵ mg/kg) را در دهمین روز آزمایش به‌روش داخل صفاقی دریافت کردند. در پایان، سطوح سرمی آنزیم‌های آسپارتات و آلانین آمینوترانسفراز و لاکتات دهیدروژناز و بیلی‌روبین تام، آلبومین و پروتئین تام اندازه‌گیری شد. میزان مالون‌دی‌آلدئید، گلوتاتیون احیاء و فعالیت آنزیم‌های سوپراکسید دیسموتاز، کاتالاز، گلوتاتیون پراکسیداز و گلوتاتیون ردوکتاز نیز در هموژنات بافت کبد اندازه‌گیری شد. در نهایت، یافته‌های بیوشیمیایی با نتایج هیستوپاتولوژی تطبیق داده شد.

یافته‌ها: در گروه ۴، TREE به‌طور معنی‌داری (p=۰/۰۰۰۱) میزان افزایش یافته آنزیم‌های شاخص آسیب کبد و بیلی‌روبین تام را کاهش و سطوح کاهش یافته آلبومین و پروتئین تام سرم را به‌طور معنی‌داری (به ترتیب p=۰/۰۰۱ و p=۰/۰۳۲) افزایش داد. در این گروه، TREE به طور معنی‌داری (p=۰/۰۰۰۱) میزان پراکسیداسیون لیپیدی را کاهش و سطوح آنتی‌اکسیدان‌های کبد را افزایش داد. از لحاظ هیستوپاتولوژی نیز تغییرات بافتی همراستا با یافته‌های بیوشیمیایی بودند.

نتیجه‌گیری: TREE با خواص آنتی‌اکسیدانی خود، کبد موش‌های صحرایی را در برابر سمّیت سیسپلاتین محافظت می‌کند. **[م ت ع پ ز،۱۳۹۰؛ ۱۳(۹): ۱۵-۸]**

کلیدواژه‌ها: ریشه شلغم، سیسپلاتین، سمیت کبدی، موش صحرایی

مقدمه

سیسپلاتین یکی از مهم‌ترین داروهای ضد سرطان است که به وفور برای درمان انواع مختلف سرطان به‌کاربرده می‌شود. این دارو دارای خاصیت ضد سرطانی قوی علیه طیف وسیعی از بدخیمی‌ها از جمله سرطان‌های تخمدان، بیضه، ناحیه گردن، مثانه، ریه و هم‌چنین سایر تومورهای مقاوم به رژیم‌های درمانی ضد سرطان می‌باشد.[۱] با وجود اثرات مفید بالینی سیسپلاتین در درمان سرطان، این دارو دارای اثرات جانبی سمّی متعدد ازجمله سمّیت کلیوی (Nephrotoxicity)، سمّیت عصبی (Neurotoxicity) و سمّیت سیستم شنوایی (Ototoxicity) می‌باشد.[۲] اثرات سمّی کلیوی سیسپلاتین بسیار جدّی بوده و استفاده از آن را محدود به دوز می‌نماید، به‌طوری‌که در استفاده از دوزهای بالای آن، آب‌درمانی و تجویز توام داروهای مدر در جهت کاهش سمّیت کلیوی آن، توصیه می‌گردد.[۳] در پروتکل‌های درمانی تهاجمی (Aggressive)، که دوزهای بالای سیسپلاتین جهت مهار تومور مورد استفاده قرار می‌گیرد، سمیّت کبدی دارو نیز ظاهر می‌شود. لازم به ذکر است زمانی‌که دوزهای پایین دارو به طور مکرّر مورد استفاده قرار می‌گیرد، اثرات سمّی کبدی آن هم‌چنان بروز می‌نماید.[۴] با این وجود، سمیّت کبدی سیسپلاتین کمتر مورد توجه قرار گرفته و اطلاعات اندکی در مورد مکانیسم‌های زمینه‌ساز این آسیب در دسترس می‌باشد. گزارش گردیده است که استرس‌های اکسیداتیو از طریق تولید گونه‌های فعال اکسیژن (Reactive Oxygen Species; ROS)،[۵] کاهش سیستم تدافعی آنتی‌اکسیدانی شامل آنزیم‌های آنتی‌اکسیدان و مولکول غیرآنزیمی گلوتاتیون احیاء (non-enzymatic molecule reduced glutathione; GSH) تغییرات اساسی هستند که متعاقب درمان با سیسپلاتین رخ می‌دهند.[۶] هم‌چنین اختلال در ساختار و عملکرد میتوکندری، وقوع آپوپتوز[۷] و درگیری ژن‌های پیش‌آماسی نظیر COX-2 و iNOS (inducible Nitric Oxide Synthetase) ممکن است نقشی اساسی در مکانیسم سمیّت کبدی سیسپلاتین داشته باشند.[۸]

تحقیقات متعددی جهت ارزیابی اثرات محافظتی ترکیبات شیمیایی مختلف در جهت کاهش اثرات توکسیک سیسپلاتین انجام شده است، ولی متاسفانه بعضی از ترکیباتی که به‌عنوان کموپروتکتور (Chemoprotector) جهت کاهش اثرات سوء و توکسیک سیسپلاتین در پروتکل‌های درمانی مورد استفاده قرار می‌گیرند، باعث کاهش اثرات ضد سرطانی آن می‌شوند و برخی دیگر به‌طور کامل اثرات توکسیک این دارو را برطرف نمی‌کنند.[۹] گیاهان دارویی به علت سهولت دسترسی، کاهش عوارض جانبی و قیمت مناسب، به عنوان جایگزین‌های شایسته داروهای صناعی، همواره مورد توجه بوده و در چند دهه اخیر به‌طور خاص مورد توجه پژوهشگران قرار گرفته‌اند. مواد بیولوژیک با منشأ گیاهی نیز شاخه‌ای از فارماکوتراپی مدرن بیماری‌ها را تشکیل می‌دهند. اگر چه عوامل دارویی متنوعی برای درمان انواع

۸ آدرس نویسنده مسئول: دانشگاه آزاد اسلامی واحد تبریز، دانشکده دامپزشکی
email: daryoushmohajeri@yahoo.com

Downloaded from zjrms.ir at 22:20 +0430 on Tuesday May 14th 2019

بیماری‌ها وجود دارد، لکن اغلب بیماران قادر به تحمل اثرات جانبی داروهای شیمیایی نیستند. با توجه به این‌که گیاهان اثرات جانبی بسیار اندکی در بیماران به جای می‌گذارند، تلاش برای یافتن هر فرآورده طبیعی در این زمینه از اهمیت بالینی ویژه‌ای برخوردار است. در این راستا، در سال‌های اخیر دستیابی به انواع جدید آنتی‌اکسیدان با منشا گیاهی جهت غلبه بر آسیب‌های ناشی از عوامل شیمیایی توکسیک به‌طور جدی مورد توجه محققین بوده است. مصرف گیاهان جنس شلغم با سلامت انسان در ارتباط بوده و این خصوصیت اغلب به گیاشیمی (phytochemistry) این گیاه به‌خصوص گلوکوزینولات‌ها (glucosinolates)[10] و ترکیبات فنولیک (phenolic compounds)[11] آن، نسبت داده می‌شود. با توجه به اثرات مفید و متعدد درمانی مواد موجود در شلغم (گلوکوزینولات‌ها و ترکیبات فنولیک)، به‌خصوص اثرات آنتی‌اکسیدانی،[12,13] فرض بر این است که این گیاه می‌تواند کبد را در مقابل اثرات اکسیداتیو سمّی سیسپلاتین محافظت کند. در هر صورت با توجه به بررسی منابع، مطالعه‌ای در رابطه با اثرات محافظتی شلغم در مقابل سمیّت کبدی سیسپلاتین یافت نشد. بدیهی است قبل از آن‌که دارویی جدید وارد عرصه طب شود، لازم است مطالعات متعددی در چندین مرحله روی دارو انجام شود. در اولین مرحله، دارو در محیط‌های بی‌جان (in-vitro) و نیز روی حیوانات زنده (in-vivo) بررسی می‌شود که در این مرحله ویژگی‌های کلی را روی طرح مطالعه (pharmacological profile) بررسی می‌نمایند. بعد از این مرحله است که دارو روی انسان آزمایش می‌شود. بنابراین، مطالعه حاضر برای اولین بار جهت ارزیابی اثرات محافظتی عصاره الکلی ریشه گیاه شلغم در مقابل سمیّت کبدی سیسپلاتین در موش‌های صحرایی طراحی گردید.

روش‌کار

مطالعه حاضر از نوع تجربی آزمایشگاهی بوده و در سال ۱۳۸۹ در مرکز تحقیقات دانشگاه آزاد اسلامی تبریز انجام گردید. جامعه آماری این مطالعه شامل موش‌های صحرایی نر نژاد ویستار در محدوده وزنی ۲۰±۱۸۰ گرم و سن ۹ هفته بود. نمونه‌ای به حجم ۴۰ سَر موش صحرایی از مرکز پرورش حیوانات آزمایشگاهی دانشگاه آزاد اسلامی تبریز تهیه و به‌طور تصادفی به ۴ گروه مساوی ۱۰ تایی شامل: ۱- گروه شاهد سالم (Normal Control; NC) ۲- گروه تیمار با عصاره الکلی ریشه شلغم (Turnip Root Ethanolic Extract; TREE) ۳- گروه شاهد داروی سمّی سیسپلاتین (Toxicant Control; Cis) ۴- گروه تیمار با عصاره و داروی سمّی (TREE + Cis) تقسیم گردید. موش‌های صحرایی برای سازگاری با محیط جدید، قبل از آغاز مطالعه یک هفته در قفس‌های فایبرگلاس مخصوص در شرایط ۱۲ ساعت روشنایی و ۱۲ ساعت تاریکی و دمای ۲۳±۲°C و دسترسی آزاد به مقادیر دلخواه آب و غذای پودر شده استاندارد نگه‌داری شدند. در این مطالعه کلیه ملاحظات اخلاقی و پروتکل‌های کار روی حیوانات آزمایشگاهی، مورد تائید کمیته نظارت بر حقوق حیوانات آزمایشگاهی مرکز تحقیقات دانشگاه آزاد اسلامی تبریز بود و به دلیل رعایت حقوق حیوانات آزمایشگاهی، از حداقل تعداد حیوانات مورد نیاز جهت انجام آزمایش استفاده شد. جهت جلوگیری از تورّش (Bias) در تحقیق، مراحل مختلف مطالعه به‌صورت دوسو کور انجام شد. برای انجام کورسازی، کارآزمایی به نحوی برنامه‌ریزی شد که نه تیمارگر و نه آزمایشگاه، در هیچ یک از مراحل متوجه نوع مواد مورد تزریق و هم‌چنین گاواژ شده و همین‌طور، گروه‌های تخصیص یافته (تیمار و شاهد) نبودند. لذا، در ابتدا، مواد مورد آزمایش و گروه‌ها کُدگذاری شده، سپس وارد مراحل مختلف آزمایش گردیدند.

ریشه شلغم مورد استفاده در این بررسی پس از تهیه، توسط گروه فارماکوگنوزی دانشگاه آزاد اسلامی تأیید شد. ریشه‌های تازه (۱۰۰ گرم) با آب تمیز به‌طور کامل شسته شده و پس از برش، سه بار توسط اتانول عصاره‌گیری شدند. محلول به دست آمده صاف، سپس توسط دستگاه روتاری اواپوراتور تحت خلأ کاملاً خشک گردید. عصاره تهیه شده (۱۰/۶ گرم) تا زمان استفاده در یخچال و تحت شرایط انجماد نگه‌داری شد.[14]

به موش‌های صحرایی گروه‌های ۱ (NC) و ۳ (Cis) نرمال سالین و به موش‌های صحرایی گروهای ۲ (TREE) و ۴ (TREE + Cis) عصاره الکلی ریشه گیاه شلغم به میزان ۲۰۰ mg/kg در ۱۰ml/kg نرمال سالین،[13] به مدت ۱۵ روز متوالی گاواژ گردید در روز ۱۰ آزمایش به موش‌های صحرایی گروه‌های ۳ (Cis) و ۴ (TREE + Cis)، تک دوز سیسپلاتین (Sigma Chemical Company, St. Louis, MO, U.S.A) به‌میزان ۷/۵ mg/kg در ۱۰ ml/kg نرمال سالین،[15] و به موش‌های صحرایی گروه‌های ۱ (NC) و ۲ (TREE)، فقط نرمال سالین (۱۰ ml/kg) از طریق داخل صفاقی تزریق شد.

سنجش فاکتورهای بیوشیمیایی: در پایان روز ۱۵، ۲ میلی‌لیتر خون جهت اندازه‌گیری فاکتورهای بیوشیمیایی شاخص عملکرد کبد از سینوس پشت کره چشم (Retro-Orbital plexus) موش‌های صحرایی اخذ و سرم نمونه‌های خون توسط سانتریفیوژ با سرعت ۲۵۰۰ دور در دقیقه و به مدت ۱۵ دقیقه در دمای ۳۰°C جدا شد. سرم موش‌های صحرایی جهت اندازه‌گیری مقادیر سرمی آنزیم‌های آلانین آمینوترانسفراز، آسپارتات آمینوترانسفرازو لاکتات دهیدروژناز، آلبومین، پروتئین تام و بیلی‌روبین تام، مورد استفاده قرار گرفت.[16] اندازه‌گیری فعالیت آنتی‌اکسیدانی: هم‌زمان همه موش‌های صحرایی با ایجاد دررفتگی در مهره‌های گردن (Cervical dislocation) راحت‌کشی (Euthanasia) شدند. کبد موش‌های صحرایی سریعاً خارج و در سالین سرد شستشو و هموژنات ۱۰ درصد در ۱/۱۵ درصد (w/v) کلرور پتاسیم تهیه گردید. هموژنات با سرعت ۷۰۰۰ دور در دقیقه و به مدت ۱۰ دقیقه در دمای ۴°C سانتریفیوژ شد و محلول شناور جهت سنجش میزان پراکسیداسیون لیپیدی از طریق اندازه‌گیری مقدار مالون‌دی‌آلدئید (Malondialdehyde) و هم‌چنین برای اندازه‌گیری فعالیت آنزیم‌های آنتی‌اکسیدانی سوپراکسید دیسموتاز (Superoxide dismutase)، کاتالاز (Catalase)، گلوتاتیون پرکسیداز (Glutathione peroxidase) و گلوتاتیون ردوکتاز (Glutathione reductase) مورد استفاده قرار گرفت. مالون‌دی‌آلدئید، به‌عنوان مقیاسی از پراکسیداسیون چربی، در قالب TBARS (Thiobarbituric acid reacting substances) و با استفاده از روش Esterbauer و Cheesman مورد

Downloaded from zjrms.ir at 22:20 +0430 on Tuesday May 14th 2019

سنجش قرار گرفت و مقدار TBARS به‌صورت نانومول در میلی‌گرم پروتئین بیان گردید.[۱۷] فعالیت سوپراکسید دیسموتاز توسط روش Nishikimi،[۱۸] مورد سنجش و توسط روش Kakkar،[۱۹] نیز تعدیل گردید. هر واحد از فعالیت سوپراکسید دیسموتاز به‌صورت غلظت آنزیم مورد نیاز برای ممانعت از تولید رنگ تا ۵۰ درصد در ۱ دقیقه، تحت شرایط مطالعه، تعیین گردید. فعالیت کاتالاز توسط روش Claiborne[۲۰] و براساس تجزیه پراکسید هیدروژن، مورد سنجش قرار گرفت. فعالیت گلوتاتیون پراکسیداز با استفاده از روش Rotruck و همکاران[۲۱] و بر اساس واکنش:

H2O2 + 2GSH (گلوتاتیون احیاء) → 2H2O + GSSG (گلوتاتیون اکسید)

مورد سنجش قرار گرفته و به‌صورت میکرومول گلوتاتیون اکسید/دقیقه/میلی‌گرم پروتئین بیان گردید.

فعالیت گلوتاتیون ردوکتاز نیز با استفاده از روش Mohandas و همکاران بر اساس واکنش: NADPH + H+ + GSSG → NADP+ + 2GSH اندازه‌گیری شد.[۲۲] قسمت باقی‌مانده کبد موش‌های صحرایی جهت پایدارسازی در فرمالین بافری ۱۰ درصد قرار داده شد. از سمت دیافراگماتیک لوب چپ نمونه‌های کبدی فوق با استفاده از شیوه‌های رایج پاساژ بافت و تهیه مقاطع آسیب‌شناسی، برش‌های پی در پی با ضخامت ۵ میکرون آماده و از هر ۱۰ برش یک مقطع و در مجموع از هر نمونه ۳ مقطع با رنگ‌آمیزی هماتوکسیلین- ائوزین تهیه گردید. میزان التهاب در ناحیه پورتال، نکروز سلول‌های کبدی و ارتشاح سلول‌های آماسی به صورت نیمه کمی (semiquantitative scale) و دوسو کور طبق روش ارائه شده توسط Frei و همکاران در سال ۱۹۸۴ ارزیابی گردید. شدت آسیب، از صفر تا ۴ (صفر: عدم وجود آسیب، ۱: حداقل آسیب، ۲: آسیب ملایم، ۳: آسیب متوسط و ۴: آسیب شدید) رتبه‌بندی شد.[۲۳] کلیه درجه‌بندی‌ها با بزرگنمایی ۱۰۰× و در ۵ میدان میکروسکوپی از هر برش، به‌طور تصادفی، با میکروسکوپ نوری مدل نیکون (ECLIPSE E200، ساخت کشور ژاپن) انجام گردید. برای تحلیل داده‌ها از بسته نرم‌افزاری SPSS-13 استفاده شد. داده‌های به‌دست آمده کمّی، به صورت میانگین±انحراف استاندارد (Mean±SD) ارائه و اختلاف معنی‌دار بین گروه‌ها توسط آزمون آماری آنالیز واریانس یک‌طرفه (ANOVA) و آزمون تعقیبی توکی در سطح $\alpha=۰/۰۵$ مورد بررسی قرار گرفت. اختلافات در سطح $p<۰/۰۵$ معنی‌دار تلقی شدند.

یافته‌ها

در موش‌های صحرایی گروه ۲ (TREE)، عصاره الکلی ریشه گیاه شلغم تغییر معنی‌داری را در هیچ یک از پارامترهای مورد سنجش در مقایسه با گروه ۱ (NC) ایجاد نکرد. در موش‌های صحرایی گروه ۳ (Cis)، سیسپلاتین سطوح سرمی آنزیم‌های آلانین آمینوترانسفراز، آسپارتات آمینوترانسفراز و لاکتات دهیدروژناز و بیلی‌روبین تام سرم را در مقایسه با گروه ۱ (NC)، به‌طور معنی‌داری($p=۰/۰۰۱$) افزایش و میزان پروتئین تام و آلبومین سرم را به‌طور معنی‌داری (به ترتیب $p=۰/۰۰۱$ و $p=۰/۰۳۲$) کاهش داد. در گروه ۴ (TREE + Cis) تیمار با عصاره ریشه گیاه شلغم مانع از افزایش آنزیم‌های شاخص آسیب کبد و بیلی‌روبین تام سرم و هم‌چنین مانع از کاهش پروتئین تام و آلبومین سرم در اثر سیسپلاتین شد به‌طوری که، تفاوت معنی‌داری بین این گروه و گروه شاهد سالم برآورد نگردید (جدول ۱).در گروه ۳ (Cis)، سیسپلاتین مقادیر گلوتاتیون احیاء و آنزیم‌های سوپراکسید دیسموتاز، کاتالاز، گلوتاتیون پراکسیداز و گلوتاتیون ردوکتاز را در مقایسه با گروه ۱ (NC) ، به طور معنی‌داری($p=۰/۰۰۰۱$) کاهش و میزان مالون‌دی‌آلدئید را به طور معنی‌داری($p=۰/۰۰۰۱$) افزایش داد. در گروه ۴ (TREE + Cis) تیمار با عصاره ریشه گیاه شلغم مانع از افزایش مالون دی‌آلدئید و هم‌چنین مانع از کاهش مقادیر گلوتاتیون احیاء و آنزیم‌های سوپراکسید دیسموتاز، کاتالاز، گلوتاتیون پراکسیداز و گلوتاتیون ردوکتاز در اثر سیسپلاتین شد به‌طوری‌که، تفاوت معنی‌داری بین این گروه و گروه ۱ (NC) برآورد نگردید (جدول ۲).

در آسیب‌شناسی بافتی همان‌طوری‌که در تصویر ۱ نشان داده شده است، ساختار لوبولی و سلولی کبد در موش‌های صحرایی گروه ۱ (NC) طبیعی و سالم بود (تصویر ۱: الف). هیچ‌گونه تغییر پاتولوژیکی خاصی در کبد موش-های صحرایی گروه ۲ (TREE)، نیز مشاهده نشد به‌طوری‌که، ساختار لوبولی کبد، با وریدچه مرکزی و طناب‌های شعاعی رو به مرکز هپاتوسیت‌ها، کاملاً طبیعی به نظر می‌رسید (تصویر ۱: ب). در کبد موش‌های صحرایی گروه ۳ (Cis)، نکروز هپاتوسیت‌ها توام با ارتشاح متوسط سلول‌های آماسی در اطراف وریدچه مرکزی (تصویر ۱: ج) و آماس شدید در ناحیه پورتال (تصویر ۱: د) هم‌چنین کانون‌های پراکنده نکروز در قسمت‌های مختلف لوبول‌های کبدی مشاهده می‌شد (تصویر ۱: هـ). در گروه ۴ (TREE + Cis)، تیمار با عصاره ریشه گیاه شلغم، به‌طور قابل توجهی مانع از بروز تغییرات پاتولوژیک در بافت کبد موش‌های صحرایی شده بود و تنها آسیب قابل مشاهده، تغییرات دژنراتیو خفیفی بود که به‌صورت واکوئولاسیون سیتوپلاسم هپاتوسیت‌ها به‌خصوص در اطراف وریدچه مرکزی، جلب توجه می‌کرد (تصویر ۱: و). مشاهدات ریزبینی بافت کبد موش‌های صحرایی گروه‌های تحت مطالعه به‌طور کمّی در جدول ۳ آورده شده است.

جدول ۱ : تاثیر عصاره الکلی ریشه گیاه شلغم بر پارامترهای بیوشیمیایی سرم موش صحرایی در آسیب کبدی ناشی از سیسپلاتین

گروه	تیمار	پارامترهای بیوشیمیایی					
		آلانین آمینوترانسفراز (U/L)	آسپارتات آمینوترانسفراز (U/L)	لاکتات دهیدروژناز (U/L)	بیلی‌روبین تام سرم (mg/dL)	آلبومین (g/dL)	پروتئین تام سرم (g/dL)
۱	NC	۷۶/۶±۱/۶[a]	۱۶۰/۳±۵/۰[a]	۶۹۲/۳±۲۲/۷[a]	۰/۸۲±۰/۰۴[a]	۴/۴±۰/۵[a]	۸/۳±۰/۷[a]
۲	TREE	۷۸/۶±۲/۴[a]	۱۵۴/۱±۴/۹[a]	۷۰۲/۰±۲۰/۴[a]	۰/۸۷±۰/۰۷[a]	۴/۳۱±۰/۴۱[a]	۷/۳±۰/۶[a]
۳	Cis	۱۷۶/۶±۳/۱[b]	۲۳۵/۷±۷/۲[b]	۱۱۲۵/۹±۲۶/۴[b]	۱/۴۸±۰/۰۷[b]	۲/۶±۰/۴[b]	۴/۸±۰/۵[b]
٤	TREE + Cis	۷۸/۲±۱/۹[a]	۱۷۱/۹±۴/۳[a]	۷۲۱/۶±۲۴/۶[a]	۰/۸۵±۰/۰۵[a]	۴/۳±۰/۴[a]	۷/۳±۰/۶[a]
P		$p=۰/۰۰۱$	$p=۰/۰۰۰۱$	$p=۰/۰۰۰۱$	$p=۰/۰۰۰۱$	$p=۰/۰۱۶$	$p=۰/۰۰۱$

a,b: حروف غیرمشابه در هر ستون نشانگر اختلاف معنی‌دار است ($p<۰/۰۵$).

Downloaded from zjrms.ir at 22:20 +0430 on Tuesday May 14th 2019

جدول ۲: تاثیر عصاره الکلی ریشه شلغم بر فعالیت آنتی اکسیداتیوی کبد موش صحرایی در آسیب ناشی از سیسپلاتین

گروه	تیمار	پارامترهای بیوشیمیایی					
		گلوتاتیون احیاء (µg/mg protein)	مالون‌دی‌آلدئید (nmol/g protein)	سوپراکسید دیسموتاز (U/mg protein)	کاتالاز (U/mg protein)	گلوتاتیون پراکسیداز (U/mg protein)	گلوتاتیون ردوکتاز (U/mg protein)
۱	NC	۹/۵±۰/۶[a]	۳/۲±۰/۲[a]	۱۷/۰±۰/۹[a]	۶۹/۲±۴/۷[a]	۱۳/۳±۱/۱[a]	۱۱۸/۵±۳/۶[a]
۲	TREE	۹/۳±۰/۷[a]	۳/۳±۰/۲[a]	۱۵/۴±۱/۰[a]	۶۳/۸±۳/۴۶[a]	۱۳/۱±۰/۷[a]	۱۱۱/۳±۳/۲[a]
۳	Cis	۴/۹±۰/۶[b]	۴/۴±۰/۲[b]	۱۰/۹±۰/۸[b]	۴۲/۸±۳/۳[b]	۷/۲±۰/۷[b]	۷۸/۶±۱/۹[b]
٤	TREE + Cis	۹/۰±۰/۷[a]	۳/۳±۰/۱[a]	۱۶/۰±۰/۵[a]	۶۴/۷±۲/۳[a]	۱۱/۴±۰/۶[a]	۱۱۲/۳±۲/۲[a]
نتیجه آزمون آنالیز واریانس یکطرفه		p=۰/۰۰۰۱	p=۰/۰۰۰۱	p=۰/۰۰۰۱	p=۰/۰۰۰۱	p=۰/۰۰۰۱	p=۰/۰۰۰۱

a,b: حروف غیرمشابه در هر ستون نشانگر اختلاف معنی‌دار است (p<۰/۰۵).

جدول ۳ : تاثیر عصاره الکلی ریشه شلغم بر آسیب بافت کبد موش‌های صحرایی ناشی از سیسپلاتین

گروه‌ها درجه‌بندی آسیب بافتی	شاهد سالم (NC)	سالم تیمار با عصاره (TREE)	داروی سمی سیسپلاتین (Cis)	تیمار با عصاره و سیسپلاتین (TREE + Cis)
پر خونی و آماس در ناحیه پورتال				
درجه ۰	۱۰	۱۰	۰	۵
درجه ۱	۰	۰	۰	۴
درجه ۲	۰	۰	۰	۱
درجه ۳	۰	۰	۶	۰
درجه ٤	۰	۰	۴	۰
نکروز				
درجه ۰	۱۰	۱۰	۰	۷
درجه ۱	۰	۰	۰	۲
درجه ۲	۰	۰	۱	۱
درجه ۳	۰	۰	۷	۰
درجه ٤	۰	۰	۲	۰
ارتشاح بینابینی سلول‌های آماسی				
درجه ۰	۱۰	۹	۰	۶
درجه ۱	۰	۱	۰	۳
درجه ۲	۰	۰	۳	۱
درجه ۳	۰	۰	۶	۰
درجه ٤	۰	۰	۱	۰

صفر: عدم وجود آسیب، ۱: حداقل آسیب، ۲: آسیب ملایم، ۳: آسیب متوسط و ۴: آسیب شدید..

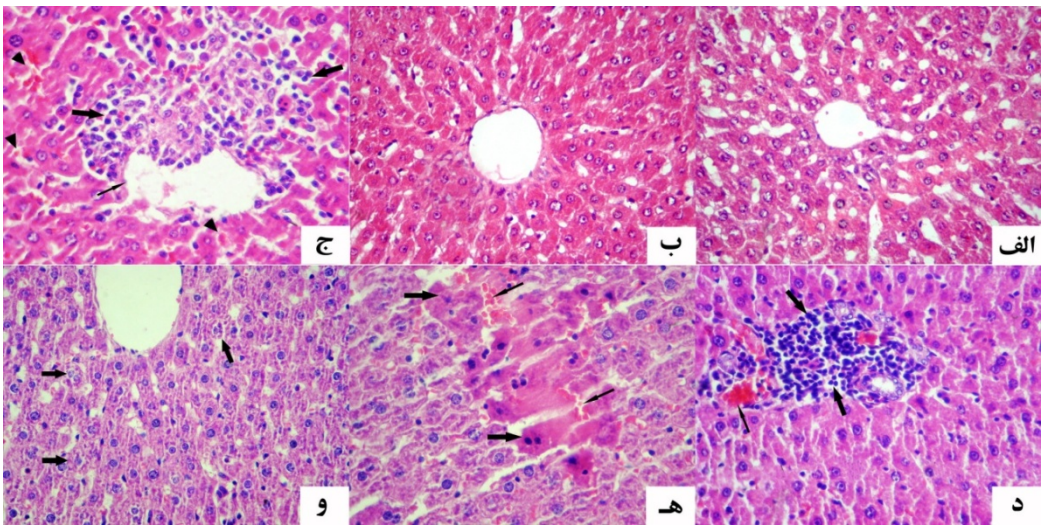

تصویر ۱ : نمای ریزبینی از کبد موش‌های صحرایی مورد آزمایش (هماتوکسیلین-ائوزین، بزرگنمایی ۴۰۰×). نمای ریزبینی از کبد گروه ۱ (NC) که ساختار آن طبیعی است (الف). نمای ریزبینی از کبد گروه ۲ (TREE) که بافت آن سالم به‌نظر رسیده و تغییر پاتولوژیک خاصی ندارد (ب). نمای ریزبینی از کبد گروه ۳ (Cis) که در آن نکروز هپاتوسیت‌ها توام با ارتشاح متوسط سلول‌های آماسی (پیکان‌های ضخیم) در اطراف وریدچه مرکزی (پیکان نازک) و خونریزی‌های پراکنده (نوک پیکان‌ها) (ج) و آماس شدید (پیکان‌های ضخیم) و پرخونی (پیکان نازک) در ناحیه پورتال (د) و همچنین کانون‌های نکروز (پیکان‌های ضخیم) و خونریزی (پیکان‌های نازک) در قسمت‌های مختلف لوبول‌های کبدی مشاهده می‌شود (هـ). نمای ریزبینی از کبد گروه ۴ (TREE + Cis) که دژنرسانس هیدروپیک خفیفی را (پیکان‌ها) در اطراف وریدچه مرکزی نشان می‌دهد (د).

Downloaded from zjrms.ir at 22:20 +0430 on Tuesday May 14th 2019

بحث

یافته‌های بیوشیمیایی بررسی حاضر حکایت از آسیب توکسیک کبد در اثر سیسپلاتین دارد که با نتایج Cersosimo در سال ۱۹۹۳ هماهنگ می‌باشد.[۲۴] در این مطالعه، سیسپلاتین باعث افزایش معنی‌دار مقادیر سرمی آنزیم‌های آسپارتات و آلانین آمینوترانسفراز و لاکتات دهیدروژناز و بیلی‌روبین تام و کاهش معنی‌دار پروتئین تام و آلبومین سرم در مقایسه با گروه شاهد سالم شد. تغییرات معنی‌دار در مقادیر سرمی پارامترهای مذکور متعاقب تیمار با سیسپلاتین که نشان‌دهنده آسیب کبد می‌باشند، قبلاً توسط Yousef و همکاران در سال ۲۰۰۹ گزارش شده است.[۱۵] غلظت سرمی آلبومین می‌تواند مستقیماً در اثر آسیب گلومرول‌های کلیه نیز تحت تاثیر قرار گیرد.[۲۵] بنابراین، در مطالعه حاضر کاهش معنی‌دار آلبومین سرم ممکن است حکایت از آسیب کلیوی سیسپلاتین نیز داشته باشد. در بررسی حاضر، یافته‌های هیستوپاتولوژی نیز حاکی از آسیب شدید بافت کبد در اثر سیسپلاتین بود که از این لحاظ با یافته‌های Iseri و همکاران در سال ۲۰۰۷ هم‌خوانی دارد.[۲۶] در این مطالعه که برای اولین بار برای ارزیابی اثرات محافظتی عصاره الکلی ریشه گیاه شلغم در برابر سمیّت کبدی سیسپلاتین در موش صحرایی انجام شده است، تیمار با عصاره الکلی ریشه گیاه شلغم با دوز ۲۰۰mg/kg به مدت ۱۵ روز، به‌طور معنی‌داری مانع از بروز اثرات سمّی سیسپلاتین (۷/۵ mg/kg) در کبد موش‌های صحرایی گردید. این اثر احتمالاً به دلیل محافظت غشاء سلول و ممانعت از نشت آنزیم‌های داخل آن حاصل می‌گردد.[۲۷] کنترل موثر سطوح بیلی‌روبین، آلبومین و پروتئین تام سرم، بهبود زود هنگام مکانیسم‌های عملکردی و ترشحی سلول‌های کبدی را نشان می‌دهد.

با تجویز عصاره الکلی ریشه شلغم در کنار سیسپلاتین، فقط تغییرات دژنراتیو خفیف هپاتوسیت‌ها مشاهده گردید و اثری از نکروز دیده نشد که این خود اثرات حفاظتی عصاره ریشه شلغم در مقابل سمیت کبدی سیسپلاتین را نشان می‌دهد. مطالعات ریزبینی، در توافق با نشانه‌ها و شواهد، با نتایج بیوشیمیایی به‌دست آمده از این بررسی هم‌راستا می‌باشد. اثرات مفید فوق را می‌توان به اثرات آنتی‌اکسیدانی و کاهش استرس‌های اکسیداتیو ترکیبات موجود در عصاره مربوط دانست.[۱۲] به این معنا که عصاره با جلوگیری از پراکسیداسیون لیپیدی منجر به تثبیت غشاءهای سلولی شده و مانع از نشت آنزیم‌ها می‌گردد.[۱۵] در بررسی حاضر، افزایش میزان مالون‌دی‌آلدئید (MDA) و کاهش میزان ذخیره گلوتاتیون احیاء (GSH) در بافت کبد، متعاقب مواجه با سیسپلاتین، نشان می‌دهد که استرس‌اکسیداتیو ناشی از رادیکال‌های آزاد، یکی از مکانیسم‌های احتمالی در پاتوفیزیولوژی سمیّت کبدی سیسپلاتین می‌باشد. تحقیقات Partibha و همکاران در سال ۲۰۰۶ نشان داده است که پراکسیداسیون چربی و تخلیه گلوتاتیون احیاء (GSH) متعاقب تیمار با سیسپلاتین در بافت کبد موش صحرایی اتفاق می‌افتد که این یافته با نتایج مطالعه ما مشابه می‌باشد.[۲۸] گلوتاتیون احیاء جزء مهمی از سیستم آنتی‌اکسیدانی غیرآنزیماتیک بوده و نقش مهمی را در کنترل اثرات توکسیک سیسپلاتین بر عهده دارد.[۱] بنابراین، کاهش میزان گلوتاتیون احیاء می‌تواند به عنوان عاملی مستقیم در پراکسیداسیون چربی ناشی از سیسپلاتین مطرح باشد. نقش استرس اکسیداتیو و مداخله گونه‌های فعال اکسیژن (ROS) در پاتوژنز سمیت کبدی سیسپلاتین به اثبات رسیده است.[۲۹] بررسی‌های Koc و همکاران نشان داده است که سیسپلاتین مانع از فعالیت آنزیم‌های سوپراکسید دیسموتاز، کاتالاز و گلوتاتیون پراکسیداز شده و میزان مالون‌دی‌آلدئید را در کبد موش‌های صحرایی افزایش می‌دهد.[۳۰] در مطالعه ما نیز تغییراتی در سیستم تدافعی آنتی‌اکسیدانی و میزان مالون‌دی‌آلدئید بافت کبد موش‌های صحرایی متعاقب تیمار با سیسپلاتین مشاهده شد که با نتایج مطالعه ایشان همسو می‌باشد. کاهش فعالیت سوپراکسید دیسموتاز شاخصی حساس برای آسیب سلول‌های کبدی است. این آنزیم یکی از مهم‌ترین عوامل در سیستم تدافعی آنتی‌اکسیدانی آنزیماتیک است. سوپراکسیددیسموتاز آنیون سوپراکسید را از طریق تبدیل آن به پراکسید هیدروژن زدوده و بدین ترتیب اثرات سمّی آن را کاهش می‌دهد.[۳۱]

در بررسی حاضر، میزان سوپراکسید دیسموتاز در موش‌های صحرایی تیمار شده با سیسپلاتین به دلیل تشکیل فراوان آنیون‌های سوپراکسید، به طور معنی‌داری کاهش یافت که در پی آن فعالیت آنزیم‌های زداینده پراکسید هیدروژن یعنی کاتالاز و گلوتاتیون پراکسیداز نیز در این موش‌های صحرایی به طور معنی‌داری کاهش یافته بود. به نظر می‌رسد که غیرفعال شدن سوپراکسید دیسموتاز توسط آنیون‌های افزایش یافته سوپراکسید، منجر به غیرفعال شدن آنزیم‌های کاتالاز و گلوتاتیون پراکسیداز می‌شود. کاتالاز با تجزیه پراکسید هیدروژن بافت‌ها را در برابر رادیکال‌های بسیار فعال هیدروکسیل محافظت می‌کند. بنابراین، کاهش فعالیت کاتالاز ممکن است منجر به برخی اثرات مخرب ناشی از رادیکال سوپراکسید و پراکسید هیدروژن گردد.[۳۲] گلوتاتیون ردوکتاز یک آنزیم سیتوزولی کبدی است که در کاهش گلوتاتیون اکسید (GSSG)، به عنوان محصول نهایی فعالیت گلوتاتیون پراکسیداز روی گلوتاتیون احیاء (GSH)، دخالت دارد.[۳۳]

در مطالعه ما، مصرف عصاره ریشه شلغم مانع از کاهش سوپراکسید دیسموتاز، کاتالاز، گلوتاتیون پراکسیداز در اثر سیسپلاتین شد که این واقعه ممکن است در اثر زدایش رادیکال‌ها توسط عصاره اتفاق افتاده باشد که باعث حفظ و بقاء این آنزیم‌ها شده است. هم‌چنین، متعاقب تیمار با سیسپلاتین کاهش قابل توجهی در میزان گلوتاتیون پراکسیداز حاصل گردید که منجر به دسترسی گلوتاتیون ردوکتاز به سوبسترا شده و بدین ترتیب فعالیت گلوتاتیون ردوکتاز کاهش یافت. چنین به نظر می‌رسد که عصاره ریشه شلغم در کنار سیسپلاتین فعالیت گلوتاتیون ردوکتاز را مجدداً برقرار نموده که مصرف گلوتاتیون اکسید را جهت تشکیل گلوتاتیون احیاء و افزایش سم‌زدایی متابولیت‌های فعال توسط کونژوگاسیون با گلوتاتیون احیاء برقرار می‌کند. نتایج بررسی حاضر، گزارش سایر محققین[۱۲] را در خصوص اثرات آنتی‌اکسیدانی و زدایش رادیکال آزاد ریشه شلغم مورد تائید قرار می‌دهد. تحقیقاتی که توسط Kim و همکارانش در مورد اثرات محافظتی عصاره الکلی ریشه گیاه شلغم در برابر سمیت کلیوی سیسپلاتین انجام شده، نشان داده است که این عصاره از طریق کاهش استرس‌های اکسیداتیو نقش

Downloaded from zjrms.ir at 22:20 +0430 on Tuesday May 14th 2019

حفاظتی خود را در برابر سیسپلاتین اعمال می‌دارد به طوری که، میزان مالون‌دی‌آلدئید را کاهش و میزان گلوتاتیون احیاء و فعالیت آنزیم‌های سیستم تدافعی آنتی‌اکسیدانی نظیر سوپراکسید دیسموتاز، کاتالاز و گلوتاتیون پراکسیداز را افزایش می‌دهد.[۱۳] مکانیسم عملکرد عصاره الکلی ریشه گیاه شلغم در مطالعه ایشان با نتایج بررسی حاضر هم‌خوانی دارد. مطالعات انجام شده توسط Rafatullah و همکارانش نشان داده است که تیمار با عصاره شلغم مانع از بروز آسیب سلول‌های کبدی توسط تتراکلریدکربن می‌شود. طبق نظر ایشان اثر محافظتی عصاره شلغم احتمالاً به دلیل خواص آنتی‌اکسیدانی آن بوده است.[۳۴] در مطالعه‌ای که توسط Choi و همکارانش انجام شده، اثرات آنتی‌اکسیدانی و هپاتوپروتکتیو عصاره اتانولی شلغم در هر دو شرایط درون‌تنی (in-vivo) و برون‌تنی (in-vitro) مورد مطالعه قرار گرفته است. در مطالعه ایشان تجویز خوراکی عصاره اتانولی شلغم به موش‌های صحرایی که کبد آن‌ها توسط d-Galactosamine آسیب دیده بود، منجر به بهبود وضعیت کبد گردیده است.[۳۵] مطالعات انجام شده توسط Franciscoa و همکارانش نشان داده است که گیاه شلغم منبعی است سرشار از آنتی‌اکسیدان‌های فنولیک به خصوص فلاوونول‌ها (flavonols) و هیدروکسی سینامیک اسید (hydroxycinnamic acids) می‌باشد. این ترکیبات دارای اثرات مستقیم و بسیار قوی آنتی‌اکسیدانی و فعالیت‌های بسیار موثر زدایندگی رادیکال‌های آزاد هستند و هم‌چنین می‌توانند باعث بیان تنوعی از ژن‌های دخیل در کدگذاری (encoding) آنزیم‌های متابولیکی مؤثر در کاهش خطر ابتلا به گروهی از بیماری‌ها و اختلالات، گردند.[۱۲]

با توجه به مجموعه فوق‌الذّکر، احتمالاً عصاره ریشه گیاه شلغم از طریق خواص آنتی‌اکسیدانی خود، کبد را در برابر اثرات اکسیداتیو سمّی سیسپلاتین محافظت می‌کند. بنابراین، پس از انجام کارآزمایی‌های شاهدار اتفاقی و حصول نتایج مثبت، ریشه گیاه شلغم می‌تواند به‌عنوان یک داروی گیاهی جهت پیشگیری از آسیب‌های اکسیداتیو کبدی ناشی از سیسپلاتین در بیماران سرطانی توصیه و به عنوان یک منبع قابل دسترس با خاصیت آنتی‌اکسیدانی به‌صورت مکمل و افزودنی‌غذایی و یا از طریق صنایع داروسازی به‌طور هم‌زمان با داروی سیسپلاتین مورد استفاده قرار گیرد. این‌که آیا عصاره ریشه گیاه شلغم باعث کاهش اثرات درمانی سیسپلاتین می‌شود یا خیر در این مطالعه نامشخص مانده و امکان مقایسه از نظر تاثیرات در مواردی که دچار نئوپلازی هستند، فراهم نشده است. هم‌چنین چگونگی تاثیر دوزهای مختلف عصاره و شناخت دقیق ماده یا مواد موثره اصلی، مکان و مکانیسم یا مکانیسم‌های مولکولی و سلولی مؤثر در عملکرد فارماکولوژیکی آن ناشناخته مانده و نیاز به مطالعات آتی و گسترده‌تری دارد.

سپاسگزاری

مؤلفین مراتب سپاس خود را از معاونت پژوهشی دانشگاه آزاد اسلامی واحد تبریز جهت تصویب این طرح پژوهشی با کد ۵۱۰۲۵۸۹۰۴۲۸۰۰۱ ابراز می‌دارند.

References

1. Hanigan MH, Devarajan P. Cisplatin nephrotoxicity: Molecular mechanisms. Cancer Ther 2003; 1: 47-61.
2. Rabik CA, Dolan ME. Molecular mechanisms of resistance and toxicity associated with platinating agents. Cancer Treat Rev 2007; 33(1): 9-23.
3. Borch RF, Markman M. Biochemical modulation of cisplatin toxicity. Pharmacol Ther 1989; 41(1-2): 371-80.
4. Lee KJ, Choi JH, Khanal T, et al. Protective effect of caffeic acid phenethyl ester against carbon tetrachloride-induced hepatotoxicity in mice. Toxicology 2008; 248(1): 18-24.
5. Chirino YI, Pedraza-Chaverri J. Role of oxidative and nitrosative stress in cisplatin-induced nephrotoxicity. Exp Toxicol Pathol 2009; 61(3): 223-42.
6. Sadzuka Y, Shoji T, Takino Y. Effect of cisplatin on the activities of enzymes which protect against lipid peroxidation. Biochem Pharmacol 1992; 43(8): 1872-5.
7. Martins NM, Santos NA, Curti C, et al. Cisplatin induces mitochondrial oxidative stress with resultant energetic metabolism impairment, membrane rigidification and apoptosis in rat liver. J Appl Toxicol 2008; 28(3): 337-44.
8. Kim SH, Hong KO, Chung WY, et al. Abrogation of cisplatin-induced hepatotoxicity in mice by xanthorrhizol is related to its effect on the regulation of genetranscription. Toxicol Appl Pharmacol 2004; 196(3): 346-55.
9. Aamdal S, Fodstad O, Pihl A. Some procedures to reduce cis-platinum toxicity reduce antitumor activity. Cancer Treat Rev 1987; 14(3-4): 389-95.
10. Mithen R, Faulkner K, Magrath R, et al. Development of isothiocyanate enriched broccoli, and its enhanced ability to induce phase 2 detoxification enzymes in mammalian cells. Theor Appl Genet 2003; 106(4): 727-34.
11. Hertog MGL. Epidemiological evidence on potential health properties of flavonoids. Proc Nutr Soc 1996; 55(1B): 385-97.
12. Franciscoa M, Morenob DA, Carteaa ME, et al. Simultaneous identification of glucosinolates and phenolic compounds in a representative collection of vegetable Brassica rapa. J Chromatogr A 2009; 1216(38): 6611-19.
13. Kim YH, Kim YW, Oh YJ, et al. Protective effect of the ethanol extract of the roots of Brassica rapa on cisplatin-induced nephrotoxicity in LLC-PK1 cells and rats. Biol Pharm Bull 2006; 29(12): 2436-41.
14. Jung UJ, Baek NI, Chung HG, et al. Effects of the ethanol extract of the roots of Brassica rapa on glucose and lipid metabolism in C57BL/KsJ-db/db mice. Clin Nutr 2008; 27(1): 158-67.
15. Yousef MI, Saad AA, El-Shennawy LK. Protective effect of grape seed proanthocyanidin extract against oxidative stress induced by cisplatin in rats. Food Chem Toxicol 2009; 47(6): 1176-83.
16. Teitz NW. Fundamentals of clinical chemistry. Philadelphia: WB Saunders Company; 1987: 638.
17. Esterbauer H, Cheesman KH. Determination of aldehydic lipid peroxidation products: Malonaldehyde and 4-hydroxynonenal. Methods Enzymol 1990; 186: 407-21.

Downloaded from zjrms.ir at 22:20 +0430 on Tuesday May 14th 2019

18. Nishikimi M, Rao NA, Yagi K. The occurrence of superoxide anion in the reaction of reduced phenazine methosulphate and molecular oxygen. Biochem Biophys Res Commun 1972; 46(2): 849-54.
19. Kakkar P, Das B, Viswanathan PN. A modified spectrophotometric assay of superoxide dismutase. Indian J Biochem Biophys 1984; 21(2): 130-2.
20. Claiborne A. Catalase activity. In: Boca Raton FL. CRC Handbook of methods for oxygen radical research. Florida: CRC Press, Boca Raton; 1985: 542.
21. Rotruck JT, Pope AL, Ganther HE, et al. Selenium: Biochemical role as a component of glutathione peroxidase. Science 1973; 179(73): 588-90.
22. Mohandas J, Marshal JJ, Duggin GG, et al. Low activities of glutathione-related enzymes as factors in the genesis of urinary bladder cancer. Cancer Res 1984; 44(11): 5086-91.
23. Frei A, Zimmermann A, Weigand K. The N-terminal propeptide of collagen type III in serum reflects activity and degree of fibrosis in patients with chronic liver disease. Hepatology 1984; 4(5): 830-4.
24. Cersosimo RJ. Hepatotoxicity associated with cisplatin chemotherapy. Ann Pharm 1993; 27(4): 438-41.
25. Venkatesan N, Punithavathi D, Arumugam V. Curcumin prevents adriamycin nephrotoxicity in rats. Brit J Pharmacol 2000; 129(2): 231-4.
26. Iseri S, Ercan F, Gedik N, et al. Simvastatin attenuates cisplatin-induced kidney and liver damage in rats. Toxicology 2007; 230(2-3): 256-64.
27. Thabrew MI, Joice PD, Rajatissa W. A comparative study of the efficacy of Pavetta indica and Osbeckia octanda in the treatment of liver dysfunction. Planta Med 1987; 53(3): 239-41.
28. Partibha R, Sameer R, Rataboli PV, et al. Enzymatic studies of cisplatin induced oxidative stress in hepatic tissue of rats. Eur J Pharmacol 2006; 532(3): 290-3.
29. Iraz M, Ozerol E, Gulec M, et al. Protective effect of caffeic acid phenethyl ester (CAPE) administration on cisplatin-induced oxidative damage to liver in rat. Cell Biochem Funct 2006; 24(4): 357-61.
30. Koc A, Duru M, Ciralik H, et al. Protective agent, erdosteine, against cisplatin-induced hepatic oxidant injury in rats. Mol Cell Biochem 2005: 278(1-2): 79-84.
31. Curtis SJ, Mortiz M, Sondgrass PJ. Serum enzymes derived from liver cell fractions I The response to carbon tetrachloride intoxication in rats. Gastroentrology 1972; 62(1): 84-92.
32. Chance B, Greenstein DS, Roughton RJW. The mechanism of catalase action. 1. Steady-state analysis. Arch Biochem Biophys 1952; 37(2): 301-21.
33. Naik SR, Panda VS. Hepatoprotective effect of Ginkgoselect Phytosome in rifampicin induced liver injurym in rats: Evidence of antioxidant activity. Fitoterapia 2008; 79(6): 439-45.
34. Rafatullah S, Al-Yahya M, Mossa J, et al. Preliminary phytochemical and hepatoprotective studies on Turnip Brassica rapa L. Int J Pharmacol 2006; 2(6): 670-73.
35. Choi HJ, Han MJ, Baek NI, et al. Hepatoprotective effects of Brassica rapa (Turnip) on d-Galactosamine induced liver injured rats. Kor J Pharmacogn 2006; 37(4): 258-65.

Protective and antioxidant activities of turnip root ethanolic extract against cisplatin induced hepatotoxicity in rats

Daryoush Mohajeri, [1] **Yousef Doustar,** [2] **Ghafour Mousavi**[3]

Received: 2/Dec/2010
Accepted: 22/Dec/2010

Downloaded from zjrms.ir at 22:20 +0430 on Tuesday May 14th 2019

Background: Cisplatin is an antineoplastic drug and at high doses is hepatotoxic. Oxidative stress has been proven to be involved in cisplatin-induced hepatotoxicity. Because of antioxidant potential of turnip (*Brassica rapa.* L) root, the objective of this study was to examine the protective effect of turnip root ethanolic extract (TREE), on cisplatin-induced hepatotoxicity in rat.

Materials and Method: Forty male Wistar rats were randomly allocated into four equal groups. Group 1 was used as control; groups 2 and 4 were orally treated with TREE (200 mg/kg) for 15 consecutive days. Groups 3 and 4 received a single intraperitoneal dose of cisplatin (7.5 mg/kg) on the 10th day of the experiment. At the end of experiment, serum levels of aspartate and alanine transaminases, lactate dehydogenase and total bilirubin, albumin and total proteins were assessed. Malondialdehyde, reduced glutathione and activities of superoxide dismutase, catalase and glutathione peroxidase and glutathione reductase were assayed in liver homogenates. Finally, the biochemical findings were matched with histopathological verifications.

Results: In group 4, TREE significantly (p=0.0001) decreased the elevated levels of serum biomarkers of hepatic injury and total bilirubin; and significantly increased the reduced levels of serum albumin and total proteins (respectively p=0.001, p=0.032). In this group, TREE significantly (p=0.0001) decreased the lipid peroxidation and elevated the decreased values of hepatic antioxidants. Histopathologically, the changes were in the same direction with biochemical findings.

Conclusion: Because of anti-oxidant potentials of TREE, it may have a protective effect against cisplatin induced hepatotoxicity in rats. [ZJRMS, 2012; 13(9): 8-15]

Keywords: Turnip (*Brassica rapa.* L) root, cisplatin, hepatotoxicity, rat

1. Associate Professor of Pathology, Dept. of Pathobiology, School of Veterinary Medicine, Islamic Azad University, Tabriz Branch, Tabriz, Iran.
2. Assistant Professor of Pathology, Dept. of Pathobiology, School of Veterinary Medicine, Islamic Azad University, Tabriz Branch, Iran.
3. Assistant Professor of Veterinary Surgery, Dept. of Clinical Science, School of Veterinary Medicine, Islamic Azad University, Tabriz Branch, Iran.

Please cite this article as: Mohajeri D, Doustar Y, Mousavi G. Protective and antioxidant activities of turnip root ethanolic extract against cisplatin induced hepatotoxicity in rats. Zahedan J Res Med Sci (ZJRMS) 2012; 13(9): 8-15.