تاثیر عصاره الکلی ریشه شلغم بر نفروپاتی پیشرس دیابتی در موش‌های صحرایی

بهرام عمواوغلی تبریزی،[1] داریوش مهاجری[2]

۱. استادیار کلینیکال پاتولوژی، دانشگاه آزاد اسلامی واحد تبریز، دانشکده دامپزشکی

۲. دانشیار پاتولوژی، دانشگاه آزاد اسلامی واحد تبریز، دانشکده دامپزشکی

تاریخ دریافت مقاله: ۸۹/۷/۳۰

تاریخ پذیرش مقاله: ۸۹/۸/۲۷

Downloaded from zjrms.ir at 0:49 +0430 on Thursday May 16th 2019

چکیده

زمینه و هدف: دیابت ملیتوس اختلالی متابولیکی بوده و نارسایی کلیوی از عوارض مهم آن به‌شمار می‌رود. گیاهان بسیاری جهت مداوای افراد دیابتی توصیه شده‌اند. هدف از این مطالعه ارزیابی اثرات محافظتی عصاره الکلی ریشه گیاه شلغم بر آسیب پیشرس کلیه در موش‌های صحرایی دیابتی شده توسط آلوکسان می‌باشد.

مواد و روش‌کار: در این مطالعه تجربی ۸۰ سر موش صحرایی نر نژاد ویستار، به طور تصادفی در ۴ گروه برابر شامل گروه‌های: شاهد سالم، سالم تیمار با عصاره، دیابتی و دیابتی تیمار با عصاره توزیع گردیدند. دیابت با تزریق داخل صفاقی تک دوز آلوکسان (۱۲۰ mg/kg) ایجاد گردید. به گروه‌های تیمار، عصاره (mg/kg ۲۰۰) روزانه و به مدت ۸ هفته گاواژ گردید. در پایان، سطوح سرمی اوره، اسید اوریک و کراتینین موش‌ها اندازه‌گیری شد. ماحصل پراکسیداسیون لیپیدی (TBARS) و فعالیت سوپراکسید دسموتاز، کاتالاز و گلوتاتیون پراکسیداز نیز در بافت کلیه مورد سنجش قرار گرفت. در نهایت، یافته‌های بیوشیمیایی با نتایج هیستوپاتولوژی تطبیق داده شد. از لحاظ آماری داده‌های به‌دست آمده کمّی توسط آزمون آنالیز واریانس یک طرفه و آزمون تعقیبی توکی بین گروه‌های مورد مطالعه مقایسه گردیدند. سطح معنی‌داری $p<۰/۰۵$ در نظر گرفته شد.

یافته‌ها: در موش‌های دیابتی، عصاره الکلی ریشه گیاه شلغم به طور معنی‌داری میزان شاخص‌های سرمی آسیب کلیه را کاهش داد. هم‌چنین، عصاره به طور معنی‌داری میزان پراکسیداسیون لیپیدی را در موش‌های دیابتی کاهش و سطوح کاهش یافته آنزیم‌های آنتی‌اکسیدان را افزایش داد. از لحاظ هیستوپاتولوژی نیز تغییرات بافتی هم‌راستا با یافته‌های بیوشیمیایی بودند.

نتیجه‌گیری: عصاره الکلی ریشه شلغم مانع از بروز آسیب زود هنگام کلیه در موش‌های صحرایی دیابتی می‌گردد.**[م ت ع پ ز، ۱۳(٦): ۱۹-۱۳(۱۳۹۰)]**

کلید واژه‌ها: شلغم، آلوکسان، دیابت، آسیب کلیوی، موش صحرایی

مقدمه

دیابت نوع ۲ به‌عنوان یک مسئله بهداشت جهانی هم‌چنان رو به افزایش بوده و شایع‌ترین نوع دیابت در جهان به‌شمار می‌رود.[1] اگرچه پاتوژنز دیابت نوع ۲ دقیقاً مشخص نشده است، لکن اختلال در متابولیسم گلوکز و چربی را در این امر دخیل می‌دانند.[2] شواهد زیادی در دست است که حکایت از نقش استرس اکسیداتیو و به دنبال آن تولید رادیکال‌های آزاد در بیماران دیابتی و دخالت این عوامل در پاتوژنز دیابت دارند.[3] مشخص شده است که هیپرگلیسمی با افزایش تولید گونه‌های فعال اکسیژن (Reactive Oxygen Species; ROS) منجر به تنش‌های شدید اکسیداتیو در سلول‌ها می‌گردد.[4] تحقیقات نشان داده است که سیستم‌های تدافعی آنزیماتیک و غیرآنزیماتیک زداینده رادیکال‌های آزاد در سلول‌های بیماران دیابتی، تضعیف و میزان پراکسیداسیون لیپیدی سلول‌ها افزایش می‌یابد.[5] بر همین اساس، آسیب‌های متعدد و شدیدی در اندام‌های مختلف بدن افراد دیابتی به وقوع می‌پیوندد به طوری‌که، نارسایی کلیوی دیابت از عوامل عمده مرگ و میر در بیماران دیابتی شناخته شده است.[6] پیشرفت‌های قابل توجهی در زمینه کنترل دیابت نوع ۲ توسط داروهای صناعی حاصل شده است، ولی تقاضای بیماران دیابتی برای استفاده از محصولات طبیعی با خواص ضد دیابتی هم‌چنان رو به افزایش است چرا که انسولین و داروهای کاهنده قند خون خوراکی دارای اثرات جانبی نامطلوب زیادی هستند.[7] بنابراین، تلاش برای یافتن عوامل طبیعی برای مقابله با این بیماری از ارزش بالینی بسیاری برخوردار است. گیاهان در طب سنتی به‌وفور جهت درمان دیابت مورد استفاده قرار گرفته‌اند و نشان داده شده است که برخی از گیاهان می‌توانند عوارض ناشی از دیابت را همراه یا بدون کاهش قند خون بهبود بخشند.[8] بیش از چندصد گونه گیاهی وجود دارد که دارای اثرات ضد دیابتی هستند، لکن فقط تعداد اندکی از آن‌ها مورد مطالعه قرار گرفته‌اند.[9]

گیاهان خانواده Brassicacea به‌طور گسترده‌ای در سراسر جهان کشت داده شده و مورد استفاده قرار می‌گیرند. در این میان، گونه Brassica rapa دارای واریته‌های مهمی ازجمله شلغم (Brassica rapa var. rapa; Turnip) می‌باشد.[10] شلغم دارای ترکیبات بیولوژیک فعالی نظیر: ۱- فلاوونوئیدها (Flavonoids) شامل ایزورامنتین (Isorhamnetin)، کیمپفرول (Kaempferol) و گلیکوزیدهای کوئرستین (Quercetin glycosides)، ۲-مشتقات فنیل پروپانوئید (Phenyl propanoid derivatives)،[11] ۳- آلکالوئیدهای ایندول (Indole alkaloids)، و ۴- گلوکوزیدهای استرول (Sterol glucosides)[12] می‌باشد. فلاوونوئیدها دارای اثرات بسیار مفیدی به‌خصوص در بیماری دیابت هستند. به‌عنوان مثال گلیکوزید ایزورامنتین بر آنزیم آلدوز ردوکتاز (Aldose reductase) که دارای نقش اساسی در عوارض ناشی از دیابت است، اثر مهاری دارد.[13] گلیکوزید کیمپفرول در موش‌های دیابتی دارای اثرات هیپوگلیسمیک بوده و جذب گلوکز را در عضلات موش‌های صحرایی سالم نیز افزایش می‌دهد.[14] در مطالعه دیگری، کوئرستین باعث کاهش قند و افزایش میزان انسولین پلاسما در موش‌های صحرایی دیابتی شده با استرپتوزوتوسین، شده است.[15]

آدرس نویسنده مسئول: دانشگاه آزاد اسلامی واحد تبریز، دانشکده دامپزشکی

Downloaded from zjrms.ir at 0:49 +0430 on Thursday May 16th 2019

Jung و همکارانش، با تحقیق در مورد موش‌های دیابتیک نشان داده‌اند که عصاره ریشه گیاه شلغم با افزایش متابولیسم گلوکز و چربی دارای اثرات ضد دیابتی در دیابت نوع ۲ می‌باشد.[۱۶] مهم‌تر از همه این‌که، فلاوونوئیدها و مشتقات هیدروکسی سینامیک اسید (Hydroxycinnamic acid derivatives) که به‌وفور در ریشه گیاه شلغم وجود دارند، دارای اثرات مستقیم و قوی آنتی‌اکسیدانی و فعالیت موثر زداینده‌گی رادیکال آزاد هستند.[۱۷]

با توجه به اثرات متنوع اجزاء گیاشیمی (Phytochemical) شلغم، به خصوص خواص هیپوگلیسمیک و آنتی‌اکسیدانی آن، فرض بر این است که عصاره ریشه این گیاه می‌تواند عوارض نفروپاتی دیابت را کاهش دهد. در هر صورت با توجه به این‌که تاکنون مطالعه‌ای در خصوص اثرات محافظتی ریشه گیاه شلغم بر آسیب بافتی کلیه به عنوان پیامد و عارضه‌ای از بیماری دیابت انجام نشده است، مطالعه حاضر به منظور ارزیابی اثرات حفاظتی عصاره ریشه غده‌ای این گیاه بر آسیب زودرس کلیوی در موش‌های صحرایی دیابتی شده توسط آلوکسان طراحی و اجراء گردید.

روش‌کار

مطالعه حاضر از نوع تجربی بوده و در سال ۱۳۸۹ در مرکز تحقیقات دانشگاه آزاد اسلامی تبریز انجام و کلیّه ملاحظات اخلاقی و پروتکل‌های کار روی حیوانات آزمایشگاهی، مورد تائید کمیته نظارت بر حقوق حیوانات آزمایشگاهی مرکز تحقیقات دانشگاه آزاد اسلامی تبریز بود. جهت جلوگیری از سوگرایی (Bias) در تحقیق، مراحل مختلف مطالعه به‌صورت دوسو کور انجام شد. بدین معنی که، کارآزمایی به نحوی برنامه‌ریزی شد که نه تیمارگر و نه آزمایشگاه، در هیچ یک از مراحل متوجه گروه‌های تخصیص یافته مورد (تیمار) و شاهد نبودند.

برای انجام این مطالعه، تعداد ۸۰ سر موش صحرایی نر نژاد ویستار با وزن تقریبی ۲۰±۲۰۰ گرم و سن ۱۰ هفته که از مرکز پرورش حیوانات آزمایشگاهی دانشگاه آزاد اسلامی تبریز تهیه شده بود، مورد استفاده قرار گرفت. موش‌ها به طور تصادفی در ۴ گروه ۲۰ سَری شامل گروه‌های: ۱- شاهد سالم، ۲- سالم تیمار با عصاره ریشه گیاه شلغم، ۳- شاهد دیابتی و ۴- دیابتی تیمار با عصاره ریشه گیاه شلغم توزیع گردیدند. شرایط تغذیه و نگهداری برای تمام گروه‌ها یکسان و به صورت ۱۲ ساعت روشنایی/تاریکی و دمای ۲±۲۱ ^{o}C در نظر گرفته شد و جیره غذایی استاندارد و آب به‌طور آزاد در دسترس موش‌ها قرار گرفت. برای دیابتی کردن موش‌ها، محلول تازه تهیه شده آلوکسان با دوز ۱۲۰mg/kg به‌صورت محلول در آب مقطر (۵٪)، بعد از ۱۵ ساعت پرهیز غذایی، به‌صورت داخل صفاقی به موش‌های گروه‌های دیابتی تزریق شد. قند خون در محدوده ۲۵۰ mg/dl-۱۲۰، به عنوان دیابتی برای این مطالعه در نظر گرفته شد.[۱۸] از کیت سنجش گلوکز، ساخت شرکت زیست شیمی ایران (Ziest Chem) نیز برای سنجش قند خون استفاده گردید.

ریشه شلغم مورد استفاده در این بررسی پس از تهیه، توسط گروه فارماکوگنوزی دانشگاه آزاد اسلامی تأیید شد. ریشه‌های تازه با آب تمیز به‌طور کامل شستشو و پس از برش، سه بار توسط اتانول عصاره‌گیری شدند. محلول حاصله صاف گردید و توسط دستگاه روتاری اواپوراتور تحت خلأ کاملاً خشک شد. عصاره خشک شده تا زمان استفاده در یخچال و تحت شراط انجماد نگه‌داری گردید. قبل از شروع تیمار با عصاره، میزان قند خون ناشتای همه گروه‌ها پس از ۱۲ ساعت پرهیز غذایی، با خون‌گیری از سینوس پشت کره چشم اندازه‌گیری شد. به موش‌های گروه‌های تیمار با عصاره (گروه‌های ۲ و ۴)، عصاره الکلی ریشه گیاه شلغم به میزان ۲۰۰ mg/kg در ۱۰ml/kg نرمال سالین[۱۹] به مدت ۸ هفته متوالی گاواژ گردید. هم‌زمان، به موش‌های گروه ۱ و ۳ نیز نرمال سالین با حجمی برابر، گاواژ شد. شرایط نگه‌داری در سایر موارد برای تمامی گروه‌ها یکسان در نظر گرفته شد. در پایان دوره آزمایش، پس از ۱۲ ساعت پرهیز غذایی، جهت اندازه‌گیری قند خون و برخی فاکتورهای بیوشیمیایی شامل اوره، اسید اوریک و کراتینین،[۲۰] نمونه خون از سینوس پشت کره چشم اخذ گردید. سرم نمونه‌های خون توسط سانتریفیوژ با سرعت ۲۵۰۰ دور در دقیقه و به مدت ۱۵ دقیقه در دمای ۳۰ ^{o}C جدا شد. همه موش‌ها با ایجاد دررفتگی در مهره‌های گردن (Cervical dislocation) راحت‌کُشی شدند.

کلیه راست موش‌ها سریعاً خارج و در سالین سرد شستشو و هموژنات ۱۰ درصد در ۱/۱۵ درصد (w/v) کلرور پتاسیم تهیه گردید. هموژنات با سرعت ۷۰۰۰ دور در دقیقه و به مدت ۱۰ دقیقه در دمای ۴ ^{o}C سانتریفیوژ شد و محلول شناور جهت سنجش میزان پراکسیداسیون لیپیدی از طریق اندازه‌گیری مقدار مالون‌دی‌آلدئید (Malondialdehyde) و هم‌چنین برای اندازه‌گیری فعالیت آنزیم‌های آنتی‌اکسیدانی سوپراکسیددیسموتاز (Superoxide dismutase)، کاتالاز (Catalase) و گلوتاتیون پرکسیداز (Glutathione peroxidase) مورد استفاده قرار گرفت. مالون‌دی‌آلدئید، به‌عنوان مقیاسی از پراکسیداسیون لیپیدی، در قالب TBARS (Thiobarbituric acid reacting substances) و با استفاده از روش Esterbauer و Cheesman مورد سنجش قرار گرفت و مقدار TBARS به‌صورت نانومول در میلی‌گرم پروتئین بیان گردید.[۲۱] فعالیت سوپراکسید دسموتاز توسط روش Nishikimi[۲۲] مورد سنجش قرار گرفت. هر واحد از فعالیت سوپراکسید دسموتاز به‌صورت غلظت آنزیم مورد نیاز برای ممانعت از تولید رنگ تا ۵۰ درصد در ۱ دقیقه، تحت شرایط مطالعه، تعیین گردید. فعالیت کاتالاز توسط روش Claiborne[۲۳] و براساس تجزیه پراکسید هیدروژن، مورد سنجش قرار گرفت. فعالیت گلوتاتیون پراکسیداز با استفاده از روش Rotruck و همکاران[۲۴] و بر اساس واکنش:

H2O2+2GSH (گلوتاتیون احیاء) → 2H2O+GSSG (گلوتاتیون اکسید)

مورد سنجش قرار گرفته و به صورت میکرومول گلوتاتیون اکسید/دقیقه/میلی‌گرم پروتئین بیان گردید. کلیه چپ موش‌ها نیز جهت پایدارسازی در فرمالین بافری ۱۰ درصد قرار داده شدند. از نمونه‌های فوق با استفاده از شیوه‌های رایج پاساژ بافت و تهیه مقاطع آسیب‌شناسی، برش‌های پی در پی با ضخامت ۵ میکرون آماده و از هر ۱۰ برش یک مقطع و در مجموع از هر نمونه ۳ مقطع با رنگ‌آمیزی هماتوکسیلین-ائوزین تهیه و با

Downloaded from zjrms.ir at 0:49 +0430 on Thursday May 16th 2019

میکروسکوپ نوری مدل نیکون (ECLIPSE E200، ساخت کشور ژاپن) مورد مطالعه قرار گرفت. داده‌های به‌دست آمده کمّی، به صورت میانگین± انحراف استاندارد ارائه شد. برای مقایسه میانگین متغیرهای کمّی در بین گروه‌های مورد مطالعه از آزمون آماری آنالیز واریانس یک‌طرفه و آزمون تعقیبی توکی توسط نرم‌افزار SPSS-13، در سطح α=۰/۰۵ استفاده شد. اختلافات در سطح p<۰/۰۵ معنی‌دار تلقی شدند.

یافته‌ها

در موش‌های گروه ۳ (دیابتی)، سطوح سرمی اوره، اسید اوریک و کراتینین در مقایسه با گروه شاهد به‌طور معنی‌داری افزایش یافت (p=۰/۰۰۰۱). در گروه ۴ (دیابتی تیمار با عصاره)، تیمار موش‌های دیابتی توسط عصاره الکلی ریشه گیاه شلغم، مقادیر افزایش‌یافته در پارامترهای مذکور را به‌طور معنی‌دار و تا حد نرمال کاهش داد (p=۰/۰۰۱). در موش‌های گروه ۲ (سالم تیمار با عصاره) تیمار با عصاره الکلی ریشه گیاه شلغم، تغییر معنی‌داری را در پارامترهای مورد مطالعه شاخص آسیب کلیوی ایجاد نکرد (جدول۱). در گروه ۳ (دیابتی)، فعالیت آنزیم‌های سوپراکسید دیسموتاز، کاتالاز و گلوتاتیون پراکسیداز در مقایسه با گروه شاهد سالم، به طور معنی‌داری (p=۰/۰۰۰۱) کاهش و میزان TBARS به‌عنوان مقیاسی از پراکسیداسیون لیپیدی به طور معنی‌داری (p= ۰/۰۰۰۱) افزایش یافته بود. در گروه ۴ (دیابتی تیمار با عصاره)، تیمار با عصاره الکلی ریشه گیاه شلغم به‌طور معنی‌داری (p= ۰/۰۰۱) مانع از افزایش TBARS و به‌طور معنی‌داری (p= ۰/۰۰۱) مانع از کاهش فعالیت آنزیم‌های سوپراکسید دیسموتاز، کاتالاز و گلوتاتیون پراکسیداز در اثر دیابت شد (جدول ۲). در موش‌های گروه ۲ (سالم تیمار با عصاره) تیمار با عصاره الکلی ریشه گیاه شلغم، تغییر معنی‌داری را در میزان پراکسیداسیون لیپیدی در سلول‌های بافت کلیه و فعالیت آنزیم‌های آنتی‌اکسیدانی آن ایجاد نکرد (جدول۲). در موش‌های گروه ۲ (سالم تیمار با عصاره)، ۸ هفته تیمار با عصاره الکلی ریشه گیاه شلغم، میزان قند خون را به‌طور معنی‌داری کاهش داد (p= ۰/۰۱). در موش‌های گروه ۴ (دیابتی تیمار با عصاره)، ۸ هفته تیمار با عصاره الکلی ریشه گیاه شلغم، میزان قند خون را به‌طور معنی‌دار (p= ۰/۰۳) و تا حدّ نرمال کاهش داد (جدول۳). در گروه‌های سالم و سالم تیمار با عصاره، بافت کلیه کاملاً طبیعی بود و تفاوت قابل ملاحظه‌ای از لحاظ آسیب‌شناسی بافتی بین آنها مشاهده نشد. تغییرات هیستوپاتولوژیک کلیه در موش‌های صحرایی دیابتی و دیابتی تیمار با عصاره الکلی ریشه غده‌ای گیاه شلغم در تصویر ۱ نشان داده شده است.

جدول ۱: تاثیر عصاره الکلی ریشه گیاه شلغم بر سطوح سرمی اوره، اسید اوریک و کراتینین در موش‌های صحرایی سالم و دیابتی

گروه	تیمار	فراسنجه‌های بیوشیمیایی		
		اوره (mg/dl)	اسید اوریک (mg/dl)	کراتینین (mg/dl)
۱	شاهد سالم	۲۵/۵۵±۰/۴۴	۱/۲۳±۰/۱۱	۱/۰۲±۰/۰۷
۲	سالم تیمار با عصاره	۲۴/۷±۰/۵۷	۱/۲۷±۰/۱۴	۱/۰۵±۰/۱۱
۳	دیابتی	۳۸/۲۱±۰/۶۵*	۲/۶۵±۰/۳۳*	۲/۵۲±۰/۲۴*
۴	دیابتی تیمار با عصاره	۲۷/۱۷±۰/۶۸	۱/۲۸±۰/۱۹	۱/۱۱±۰/۱۶
	آنالیز واریانس یکطرفه	p=۰/۰۰۰۱	p=۰/۰۰۰۱	p=۰/۰۰۰۱

جدول ۲: تاثیر عصاره الکلی ریشه شلغم بر فعالیت آنتی اکسیداتیوی کلیه موش‌های صحرایی سالم و دیابتی

گروه	تیمار	پارامترهای بیوشیمیایی			
		TBARS (nmol/g protein)	سوپراکسید دیسموتاز (U/mg protein)	کاتالاز (U/mg protein)	گلوتاتیون پراکسیداز (U/mg protein)
۱	شاهد سالم	۲۰/۳۲±۱/۳۶	۹/۶۴±۰/۵۴	۵۲/۶۶±۵/۱۳	۲۷/۸۴±۱/۶۵
۲	سالم تیمار با عصاره	۱۸/۲۴±۱/۳۱	۱۰/۲۳±۰/۴۱	۵۴/۶۴±۵/۲۵	۲۹/۳۷±۱/۹۳
۳	دیابتی	*۴۵/۵۶±۱/۶۸	۵/۵۳±۰/۲۲*	۲۶/۴۴±۲/۷۴*	۱۸/۲۵±۰/۷۴*
۴	دیابتی تیمار با عصاره	۲۳/۱۲±۱/۱۹	۸/۷۵±۰/۳۳	۴۹/۶۲±۴/۸۱	۲۶/۸۵±۱/۳۴
	آنالیز واریانس یکطرفه	p=۰/۰۰۰۱	p=۰/۰۰۰۱	p=۰/۰۰۰۱	p=۰/۰۰۰۱

جدول ۳: تاثیر عصاره الکلی ریشه شلغم بر میزان قند خون موش‌های صحرایی سالم و دیابتی

	شاهد سالم	سالم تیمار با عصاره	دیابتی	دیابتی تیمار با عصاره	نتیجه آزمون آنالیز واریانس یکطرفه
گلوکز (mg/dl)					
روز صفر	۸۸/۷±۴/۲	۸۶/۵±۳/۴	۱۵۶/۷±۵/۴*	۱۵۴/۳±۴/۸*	p<۰/۰۵
پایان دوره آزمایش	۸۶/۸±۳/۷	۶۱/۳±۲/۳*	۱۵۴/۲±۶/۱*	۹۰/۱±۳/۵	p<۰/۰۵

مقادیر به‌صورت میانگین ± انحراف استاندارد برای ۲۰ موش صحرایی در هر گروه ارائه شده است.

*: نشانگر اختلاف معنی‌دار با گروه شاهد سالم (p<۰/۰۵).

Downloaded from zjrms.ir at 0:49 +0430 on Thursday May 16th 2019

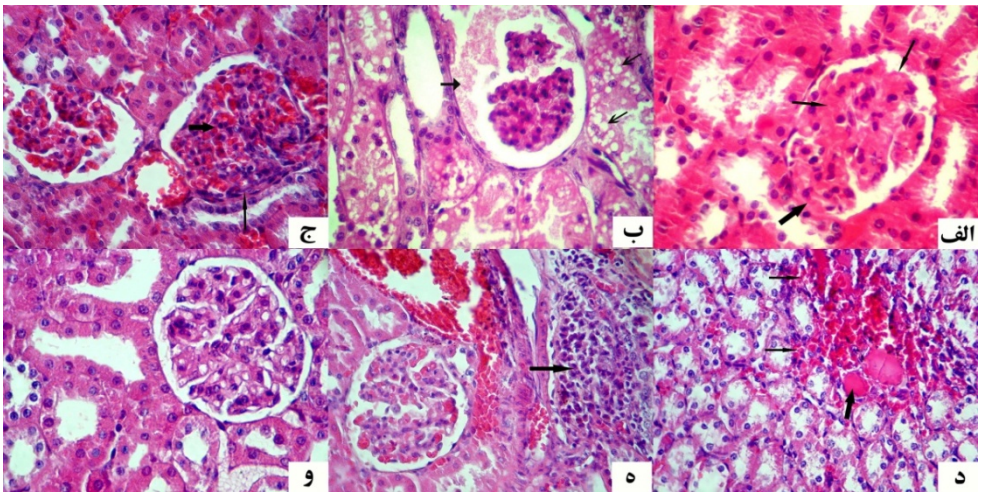

تصویر ۱- نمای ریزبینی از کلیه موش‌های صحرایی دیابتی و دیابتی تیمار با عصاره (هماتوکسیلین-ائوزین، بزرگنمایی ۴۰۰×). نمای ریزبینی از کلیه یک موش‌صحرایی دیابتی که افزایش قابل توجه در ماتریکس مزانژیال (پیکان‌های نازک) و چسبندگی پرده‌های احشایی و جداری کپسول بومن به همدیگر (پیکان ضخیم) را نشان می‌دهد (الف). اتساع فضای ادراری همراه با تجمع مواد پروتئینی (فلش ضخیم) و تغییر چربی (fatty change) در سیتوپلاسم سلول‌های اپی‌تلیال توبول‌ها (فلش‌های باریک)، به‌صورت واکوئول‌های ریز و متعدد شفاف در اطراف هسته در کلیه یک موش‌صحرایی دیابتی مشخص می‌باشد (ب). هیپرسلولاریتی مزانژیال (پیکان ضخیم) همراه با پرخونی گلومرول و چسبندگی پرده‌های احشایی و جداری کپسول بومن به همدیگر (پیکان‌های نازک) توام با پرخونی و خونریزی خفیف بینابینی در کلیه یک موش‌صحرایی دیابتی قابل مشاهده می‌باشد (ج). کست‌های هیالن (پیکان ضخیم) همراه با خونریزی (پیکان‌های نازک) در بافت بینابینی کلیه موش‌صحرایی دیابتی مشخص می‌باشد (د). نکروز سلول‌های توبولی و ارتشاح تک هسته‌ای‌ها (پیکان) در بافت بینابینی کلیه دیابتی کاملاً مشخص می‌باشد (ه). نمای ریزبینی از کلیه یک موش‌صحرایی متعلق به گروه دیابتی تیمار با عصاره الکلی ریشه گیاه شلغم که در آن، بافت کلیه تقریباً طبیعی بوده و به غیر از تورم خفیف سلول‌ها (hydropic degeneration) تغییر پاتولوژیک خاصی در آن مشاهده نمی‌شود (و).

در بافت کلیه موش‌های دیابتی افزایش ماتریکس مزانژیال مشاهده شد. اتساع فضای ادراری همراه با تجمع قطرات ریز هیالنی پروتئینی (Hyaline proteinaceouse droplets) در آن، چسبندگی پرده‌های احشایی و جداری کپسول بومن (Synechiae) به همدیگر و هیپرسلولاریتی ملایم مزانژیال همراه با پرخونی و گاهی اوقات نکروز سلول‌های سنگفرشی پرده جداری کپسول بومن نیز قابل مشاهده بود. در لوله‌های ادراری تورم سلول‌های پوششی و افزایش ضخامت غشاء بازال توبولی نیز قابل توجه بود. کست‌های هیالن که در برخی مواقع با انسداد و اتساع توبول‌ها همراه بودند، در داخل توبول‌ها قابل مشاهده بودند. مناطق پرخونی و خونریزی همراه با ادم و ارتشاح لنفوسیتی در بافت بینابینی کلیه کاملاً مشخص بود. عصاره الکلی ریشه گیاه شلغم به‌طور قابل ملاحظه‌ای مانع از بروز آسیب‌های پاتولوژیک فوق در موش‌های دیابتی شده بود، به‌طوری‌که در بافت کلیه آن‌ها به‌جز پرخونی جزئی و تورم خفیف سلول‌های توبولی، آسیب قابل توجهی مشاهده نشد.

بحث

در این مطالعه مصرف خوراکی عصاره الکلی ریشه گیاه شلغم به میزان ۲۰۰ mg/kg و به مدت ۸ هفته باعث کاهش قند خون در موش‌های صحرایی سالم و دیابتی شده توسط آلوکسان گردید. اثرات هیپوگلیسمیک عصاره الکلی ریشه گیاه شلغم در موش‌های صحرایی سالم و دیابتی تجربی با نتایج یافته‌های Jorge و همکاران در سال ۲۰۰۴، Vessal و همکاران در سال ۲۰۰۳ و Jung و همکاران در سال ۲۰۰۸ هم‌خوانی دارد.[۱۴-۱۶] بررسی حاضر، همان‌طورکه قبلاً نیز به آن اشاره شد، اولین مطالعه‌ای است که در آن به بررسی اثرات محافظتی عصاره الکلی ریشه گیاه شلغم در آسیب پیشرفته کلیوی دیابت پرداخته شده است. نتایج بیوشیمیایی و هیستوپاتولوژی این مطالعه حکایت از آسیب بافت کلیه در موش‌های صحرایی دیابتی شده توسط آلوکسان دارد. در این مطالعه، القاء تجربی دیابت باعث افزایش معنی‌دار مقادیر سرمی اوره، اسید اوریک و کراتینین و هم‌چنین افزایش معنی‌دار میزان مالون‌دی‌آلدئید و کاهش معنی‌دار آنزیم‌های آنتی اکسیدانی سوپراکسید دیسموتاز، کاتالاز، گلوتاتیون پراکسیداز بافت کلیه در مقایسه با گروه شاهد سالم شد که با نتایج مطالعات Kaneto و همکاران در سال ۲۰۰۷ همخوانی دارد.[۳] تغییرات معنی‌دار در مقادیر پارامترهای مذکور حکایت از آسیب کلیوی دیابت دارد.[۲۵] در مطالعه ما، مصرف عصاره الکلی ریشه شلغم به‌طور معنی‌داری مانع از افزایش مقادیر سرمی اوره، اسید اوریک و کراتینین در موش‌های صحرایی دیابتی شده توسط آلوکسان شد. هم‌چنین مصرف عصاره مانع از افزایش میزان مالون‌دی‌آلدئید و کاهش سوپراکسید دیسموتاز، کاتالاز، گلوتاتیون پراکسیداز بافت کلیه در اثر دیابت شد که این اثر ممکن است به‌دلیل زدایش رادیکال‌ها توسط عصاره باشد که منجر به حفظ و بقاء این آنزیم‌ها شده است. نتایج بررسی حاضر از لحاظ تاثیر عصاره الکلی ریشه شلغم بر ماحصل پراکسیداسیون لیپیدی (TBARS) و فعالیت آنزیماتیک سوپراکسید دسموتاز، کاتالاز و گلوتاتیون پراکسیداز به‌عنوان شاخص‌های آنتی‌اکسیدانی در بافت کلیه با نتایج مطالعه Kim و همکاران در سال ۲۰۰۶ که اثرات محافظتی عصاره مزبور را در برابر سمیت کلیوی سیسپلاتین مطالعه کرده بودند، هم‌خوانی دارد.[۱۹] در بررسی حاضر، افزایش میزان مالون‌دی‌آلدئید در بافت کلیه موش‌های صحرایی دیابتی شده توسط آلوکسان، نشان می‌دهد که استرس اکسیداتیو ناشی از رادیکال‌های آزاد،

Downloaded from zjrms.ir at 0:49 +0430 on Thursday May 16th 2019

یکی از مکانیسم‌های احتمالی در پاتوفیزیولوژی نفروپاتی دیابتی می‌باشد. نقش استرس اکسیداتیو و مداخله گونه‌های فعال اکسیژن (ROS) در پاتوژنز نفروپاتی دیابتی به اثبات رسیده است.[۲۶] سوپراکسید دیسموتاز، کاتالاز، گلوتاتیون پراکسیداز آنزیم‌های آنتی اکسیدانی هستند که سیستمی تدافعی را علیه گونه‌های فعال اکسیژن (ROS) تشکیل داده‌اند.[۲۷] سوپراکسید دیسموتاز، آنیون سوپراکسید را ازطریق تبدیل آن به پراکسید هیدروژن زدوده و بدین ترتیب اثرات توکسیک آن را کاهش می‌دهد.[۲۸] در بررسی حاضر، میزان سوپراکسید دیسموتاز در موش‌های دیابتی شده توسط آلوکسان به دلیل تشکیل فراوان آنیون‌های سوپراکسید، به طور معنی‌داری کاهش یافت که در پی آن فعالیت آنزیم‌های زداینده پراکسید هیدروژن یعنی کاتالاز و گلوتاتیون پراکسیداز نیز در این موش‌ها به طور معنی‌داری کاهش یافته بود. به نظر می‌رسد که غیرفعال شدن سوپراکسید دیسموتاز توسط آنیون‌های افزایش یافته سوپراکسید، منجر به غیرفعال شدن آنزیم‌های کاتالاز و گلوتاتیون پراکسیداز می‌شود. کاتالاز آنزیم آنتی‌اکسیدانی است که در بافت‌های حیوانی به طور گسترده‌ای منتشر می‌شود و دارای بیشترین فعالیت در کبد و گلبول‌های قرمز است. کاتالاز، پراکسید هیدروژن را تجزیه می‌کند و باعث محافظت بافت‌ها از رادیکال‌های بسیار فعال هیدروکسیل می‌شود.[۲۹] بنابراین، کاهش فعالیت کاتالاز ممکن است منجر به برخی اثرات مخرب ناشی از رادیکال سوپراکسید و پراکسید هیدروژن گردد. پر واضح است که نفروپاتی دیابتی توسط فاکتورهای متعددی ایجاد می‌گردد و لذا تنها از طریق کنترل هیپرگلیسمی و فشار خون قابل پیشگیری نیست. اگر چه در مراحل اولیه بیماری، تغییرات نفروپاتی دیابتی توسط هیپرگلیسمی القاء می‌شود، اما آسیب‌های بعدی به ابقاء هیپرگلیسمی ارتباط ندارد.[۳۰] از این‌رو، کنترل گلوکز خون به تنهایی برای به‌تعویق انداختن روند نفروپاتی دیابتی کافی نیست.

استرس‌های اکسیداتیو توأم با افزایش تولید ECM (Extra Cellular Matrix) نقش اساسی در آسیب‌های پاتولوژیک کلیوی دارند. در بررسی حاضر، کلیه موش‌های دیابتی شده توسط آلوکسان، دچار آسیب‌های سلولی متعددی شده بودند که این آسیب‌ها احتمالاً با آسیب غشاءهای سلولی همراه بوده است که ممکن است در اثر استرس‌های اکسیداتیو ناشی از هیپرگلیسمی ایجاد شده باشند. آسیب پیشرس کلیوی ایجاد شده در این مطالعه با نتایج مطالعه Liu و همکاران در سال ۲۰۰۸ در زمینه نفروپاتی دیابتی هم‌خوانی دارد.[۳۱] بر اساس مطالعه ایشان، هیپرگلیسمی باعث افزایش تولید AGEs (Advanced Glycation End Products) می‌گردد که باعث تسهیل در تولید رادیکال‌های آزاد از طریق اختلال در تولید زداینده‌های درونزاد ROS مثل superoxide desmotase و کاتالاز می‌گردند.[۳۱] استرس اکسیداتیو ناشی از آنیون‌های سوپراکسید (superoxide anions) در پاتوفیزیولوژی نفروپاتی دیابتی دخیل می‌باشد.[۳۲] بنابراین محافظت بافت کلیه توسط عصاره الکلی ریشه گیاه شلغم در دیابت تجربی را، علاوه بر اثرات هیپوگلیسمیک عصاره[۱۶-۱۴] می‌توان به اثرات آنتی‌اکسیدانی و کاهش استرس‌های اکسیداتیو ترکیبات موجود در عصاره[۱۷] مربوط دانست. آسیب مهمی که در کلیه موش‌های دیابتی شده توسط آلوکسان در بررسی حاضر مشاهده شد، افزایش ضخامت غشاهای پایه گلومرولی و ماتریکس مزانژیال بود. یافته‌های هیستوپاتولوژیک بررسی حاضر از این لحاظ با یافته‌های مطالعه Kotajima و همکاران در سال ۲۰۰۰ هم‌خوانی دارد.[۳۳] مشخص شده است که افزایش ماتریکس مزانژیال در نفروپاتی دیابتی، در ارتباط با تغییرات ماتریکس خارج سلولی می‌باشد.[۳۴] طبق نظر Kotajima و همکاران وی در بیماری دیابت، هیدروکسی‌پرولین که از اجزای ویژه کلاژن بافتی است، در کلیه افزایش می‌یابد. افزایش ماتریکس مزانژیال با افزایش سنتز کلاژن نوع ۴ که یکی از اجزاء ماتریکس خارج سلولی در کلیه است، حاصل می‌گردد.[۳۳] مشخص شده است که MMPs (Matrix metalloproteinase) مسئول تجزیه و زوال ماتریکس خارج سلولی هستند و در این میان MMP2 و MMP9 به‌طور اختصاصی مسئول تجزیه و نابودی کلاژن هستند.[۳۵] در نفروپاتی دیابتی فعالیت MMP2 و MMP9 کاهش می‌یابد که در نهایت به افزایش EMC منجر خواهد شد. این احتمال وجود دارد که عصاره الکلی ریشه گیاه شلغم باعث بازگشت فعالیت MMP2 و MMP9 به حالت طبیعی گردیده که مانع از افزایش ماتریکس مزانژیال و در نهایت اسکلروز گلومرولی و فیبروز کلیه‌ها می‌شود. با توجه به مجموعه فوق‌الذکر و پس از شناخت دقیق ماده یا مواد موثر اصلی عصاره الکلی ریشه گیاه شلغم و تعیین دقیق مکان و مکانیسم یا مکانیسم‌های مؤثر در عملکرد فارماکولوژیکی آن که نیاز به مطالعات گسترده‌تری دارد، این عصاره می‌تواند پس از انجام کارآزمایی‌های بالینی شاهددار اتفاقی به‌عنوان یک عامل پیشگیری‌کننده و یا درمانی بی‌خطر علیه نفروپاتی در دیابت ملیتوس پیشنهاد گردد. به هر حال چگونگی تاثیر دوزهای مختلف عصاره نامشخص بوده و نیاز به انجام مطالعات دیگری دارد.

سپاسگزاری

مؤلفین مراتب سپاس خود را از معاونت پژوهشی دانشگاه آزاد اسلامی واحد تبریز برای تصویب این طرح تحقیقاتی با شماره ثبت ۵۱۰۲۵۸۸۱۲۰۹۰۴۱ در تاریخ ۸۹/۳/۶ ابراز می‌دارند.

References

1. Alberti KG, Zimmet PZ. Definition, diagnosis and classification of diabetes mellitus and its complications. Part 1: diagnosis and classification of diabetes mellitus provisional report of a WHO consultation. Diabet Med 1998; 15(7): 539-53.
2. McGarry JD. What if Minkowski had been ageusic? An alternative angle on diabetes. Science 1992; 258(5083): 766-70.
3. Kaneto H, Katakami N, Kawamori D, et al. Involvement of oxidative stress in the pathogenesis of diabetes. Antioxide Redox Signal 2007; 9(3): 355-66.
4. Signorini AM, Fondelli C, Renzoni E, et al. Antioxidant effect of gliclazide, glibenclamide and metformin in patients with type 2 diabetes mellitus. Curr Ther Res 2002; 63(7): 411-20.
5. Wohaieb SA, Godin DV. Alterations in free radical tissue defense mechanism in STZ induced diabetes in

Downloaded from zjrms.ir at 0:49 +0430 on Thursday May 16th 2019

rat, effects of insulin treatment. Diabetes 1987; 36(9): 1014-18.
6. Pickup JC, William G. Epidemiology of diabetes mellitus. Textbook of diabetes. 2nd ed. UK: Blackwell, Oxford; 1997: 3.1-3.28.
7. Rao BK, Rao CH. Hypoglycemic and antihyperglycemic activity of alternifolium (Wt.) Walp. Seed extracts in normal and diabetic rats. Phytomedicine 2001; 8(2):88-93.
8. Neef H, Declercq P, Laekeman G. Hypoglycaemic activity of selected European plants. Phytother Res 1995; 9(1): 45-8.
9. Noel PH, Pugh JA, Larne AC and Marsh G. The use of traditional plant medicines for non-insulin dependent diabetes mellitus in South Texas. Phytother Res 1997; 11(7): 512-7.
10. Sasaki K, Takahashi T. A flavonoid from Brassica rapa flower as the UV-absorbing nectar guide. Phytochemistry 2002; 61(3): 339-43.
11. Romani A, Vignolini P, Isolani L, et al. HPLC-DAD/MS characterization of flavonoids and hydrocinnamic derivatives in turnip top (Brassica rapa L. Subsp. Sylvestris L.). J Agric Food Chem 2006; 54(4): 1342-46.
12. Schonhof I, Krumbein A, Bruckner B. Genoypic effects on glucosinolates and sensory properties of broccoli and cauliflower. Nahrung 2004; 48(1): 25-33.
13. Lim SS, Jung YJ, Hyun SK, et al. Rat lens aldose reductase inhibitory constituents of Nelumbo nucifera stamens. Phytother Res 2006; 20(10): 825-30.
14. Jorge AP, Horst H, de Sousa E, et al. Insulinomimetic effects of kaempferitrin on glycaemia and on 14C-glucose uptake in rat soleus muscle. Chem Biol Interact 2004; 149(2-3): 89-96.
15. Vessal M, Hemmati M, Vasei M. Antidiabetic effects of quercetin in streptozotocin-induced diabetic rats. Comp Biochem Physiol Toxicol Pharmacol 2003; 135(3): 357-64.
16. Jung UJ, Baek NI, Chung HG, et al. Effects of the ethanol extract of the roots of Brassica rapa on glucose and lipid metabolism in C57BL/KsJ-db/db mice. Clin Nutr 2008; 27(1): 158-167.
17. Bennett RN, Rosa EAS, Mellon FA and Kroon PA. Ontogenic profiling of glucosinolates, flavonoids, and other secondary metabolites in Eruca sativa (salad rocket), Diplotaxis erucoides (wall rocket), Diplotaxis tenuifolia (wild rocket), and Bunias orientalis (Turkish rocket). J Agric Food Chem 2006; 54(11): 4005-15.
18. Gupta RK, Kesari AN, Murthy PS, et al. Hypoglycemic and antidiabetic effect of ethanolic extract of leaves of Annona squamosa L. in experimental animals. J Ethnopharmacol 2005; 99(1): 75-81.
19. Kim YH, Kim YW, Oh YJ, et al. Protective effect of the ethanol extract of the roots of Brassica rapa on cisplatin-induced nephrotoxicity in LLC-PK1 cells and rats. Biol Pharm Bull 2006; 29(12): 2436-41.
20. Teitz NW. Fundamentals of clinical chemistry. Philadelphia: NB Saunders Company; 1987: 638.
21. Esterbauer H, Cheesman KH. Determination of aldehydic lipid peroxidation products: Malonaldehyde and 4-hydroxynonenal. Methods Enzymol 1990; 186: 407-21.
22. Nishikimi M, Appaji N, Yagi K. The occurrence of superoxide anion in the reaction of reduced phenazine methosulphate and molecular oxygen. Biochem Biophys Res Commun 1972; 46(2): 849-54.
23. Claiborne A. Catalase activity. In: Boca Raton FL. Handbook of methods for oxygen radical research. Florida: CRC Press, Boca Raton; 1985: 542.
24. Rotruck JT, Pope AL, Ganther HE, et al. Selenium: biochemical role as a component of glutathione peroxidase. Science 1973; 179(73): 588-90.
25. Burtis CA, Ashwood ER. Teitz fundamentals of clinical chemistry. 4th ed. Philadelphia: NB Saunders Company; 1996: 312-35.
26. Noyan T, Balaharoglu R, Komuroglu U. The oxidant and antioxidant effects of 25-hydroxyvitamin D3 in liver, kidney and heart tissues of diabetic rats. Clin Exp Med 2005; 5(1): 31-36.
27. Ji LL, Stantman FW, Lardy HA. Antioxidant enzyme systems in rat liver and skeletal muscle. Arch Biochem Biophys 1988; 263(1): 150-6.
28. Curtis SJ, Mortiz M, Sondgrass PJ. Serum enzyme derived from liver cell fractions. The response of carbon tetrachloride intoxication in rats. Gastroentrology 1972; 62(1): 84-92.
29. Chance B, Greenstein DS, Roughton FJ. The mechanism of catalase action. 1. Steady-state analysis. Arch Biochem 1952; 37(2): 301-21.
30. Liu HR, Tang XY, Dai DZ and Dai Y. Ethanol extracts of Rehmannia complex (Di Huang) containing no Corni fructus improve early diabetic nephropathy by combining suppression on the ET-ROS axis with modulate hypoglycemic effect in rats. J Ethnopharmacol 2008; 118(3): 466-72.
31. Cameron NE, Gibson TM, Nangle MR and Cotter MA. Inhibitors of advanced glycation end product formation and neurovascular dysfunction in experimental diabetes. Ann N Y Acad Sci 2005; 1043: 784-92.
32. Vural P, Cevik A, Curgunlu A and Canbaz M. Effects of diabetes mellitus and acute hypertension on plasma nitricoxide and endothelin concentrations in rats. Clin Chim Acta 2002; 320(1-2): 43-7.
33. Kotajima N, Kimura T, Kanda T, et al. Type IV collagen as an early marker for diabetic nephropathy in non-insulin-dependent diabetes mellitus. J Diabetes Complication 2000; 14(1): 13-7.
34. Yamanea T, Yamaguchib N, Yoshidaa Y and Mitsumatac M. Regulation of extracellular matrix production and degradation of endothelial cells by shear stress. International Congress Series 2004; 1262: 407-10.
35. Sottile J. Regulation of angiogenesis by extracellular matrix. Biochim Biophys Acta 2004; 1654(1): 13-22.

Protective effect of turnip root ethanolic extract on early diabetic nephropathy in the rats

Bahram Amouoghli-Tabrizi, [1] **Dariush Mohajeri** [2]

Received: 22/Oct/2010
Accepted: 18/Nov/2010

Background: Diabetes mellitus is a metabolic disorder and one of its most important consequences is renal insufficiency. A multitude of herbs has been described for the treatment of diabetes mellitus. The aim of present study was to assess the protective effect of turnip root ethanolic extract (TREE) on early nephropathy in alloxan-induced diabetic rats.

Materials and Method: Eighty male Wistar rats were randomly allocated into 4 equal groups including: healthy rats, normal healthy rats receiving TREE, diabetic rats and diabetic rats receiving TREE. Diabetes was induced by a single injection of alloxan (120 mg/kg; i.p). The extract (200 mg/kg) was gavaged to TREE treatment groups daily for 8 weeks. At the end of experiment; serum levels of urea, uric acid and creatinine were assessed. The lipid peroxidation product, thiobarbituric acid-reacting substances (TBARS), and activities of superoxide dismutase, catalase and glutathione peroxidase were measured in the renal tissue. Finally, the biochemical findings were matched with histopathological verification. Statistically, the quantitative data obtained, compared among the groups by one-way analysis of variance followed by Tukey post-test. Statistical significance was considered at $p<0.05$.

Results: In the diabetic rats, TREE significantly decreased the levels of serum biomarkers of renal injury. Furthermore, TREE significantly decreased the lipid peroxidation and elevated the decreased levels of antioxidant enzymes in diabetic rats. Histopathological findings were in agreement with the biochemical findings.

Conclusion: TREE has protective effect on early diabetic nephropathy in the rats with experimentally induced diabetes. [ZJRMS, 2011; 13(6): 13-19]

Keywords: *Brassica rapa.* L, alloxan, diabetes, nephropathy, rat

1. **Department of Clinical Sciences, School of Veterinary Medicine, Islamic Azad University, Tabriz Brunch, Tabriz, Iran.**
2. **Department of Pathobiology, School of Veterinary Medicine, Islamic Azad University, Tabriz Brunch, Tabriz, Iran.**

Please cite this article as: Amouoghli-Tabrizi B, Mohajeri D. Protective effect of turnip root ethanolic extract on early diabetic nephropathy in the rats. Zahedan J Res Med Sci (ZJRMS) 2011; 13(6): 13-19.

Downloaded from zjrms.ir at 0:49 +0430 on Thursday May 16th 2019