

اثرات حفاظتی عصاره الکلی کلاله زعفران در مقایسه با سیلیمارین بر سمیت کبدی ریفامپین در موش صحرایی

داریوش مهاجری^۱، یوسف دوستار^۲، علی رضایی^۳، مهران مسگری عباسی^۴

تاریخ دریافت مقاله: ۸۹/۳/۳۱

تاریخ پذیرش مقاله: ۸۹/۶/۲۵

۱. دانشیار پاتوبیولوژی، دانشگاه آزاد اسلامی واحد تبریز، دانشکده دامپزشکی

۲. استادیار پاتوبیولوژی، دانشگاه آزاد اسلامی واحد تبریز، دانشکده دامپزشکی

۳. دانشیار علوم درمانگاهی، دانشگاه آزاد اسلامی واحد تبریز، دانشکده دامپزشکی

۴. استادیار دامپزشکی، مرکز تحقیقات دارویی، دانشگاه علوم پزشکی و خدمات بهداشتی درمانی تبریز

چکیده

زمینه و هدف: داروی ضد سل ریفامپین برای کبد بسیار سمی می‌باشد. هدف از این مطالعه، ارزیابی اثرات محافظتی عصاره الکلی کلاله زعفران در مقایسه با داروی استاندارد سیلیمارین بر سمیت کبدی ریفامپین در موش صحرایی می‌باشد.

مواد و روش کار: این مطالعه تجربی آزمایشگاهی در سال ۸۸، در مرکز تحقیقات دارویی دانشگاه علوم پزشکی تبریز انجام گرفت. ۴۰ موش صحرایی نر و بیستار با میانگین وزنی 20 ± 20 گرم و سن ۱۰ هفته به طور تصادفی در پنج گروه هشت تایی توزیع گردیدند. گروه یک به عنوان شاهد سالم، نرمال سالین (۱۰ ml/kg) و گروه دو به عنوان شاهد مسموم، ریفامپین (۵۰۰ mg/kg) دریافت کرد. به گروه سه به عنوان کنترل مثبت، سیلیمارین (۵۰ mg/kg) توام با ریفامپین (۵۰۰ mg/kg) و به گروه‌های چهار و پنج، عصاره الکلی کلاله زعفران (به ترتیب ۴۰ و ۸۰ mg/kg) همراه با ریفامپین (۵۰۰ mg/kg) تجویز گردید. کلیه تیمارها روزانه و از طریق گاوژ در مدت ۳۰ روز انجام شد. در پایان، سطح سرمی آنزیم‌های شاخص عملکرد کبد (آلانین آمینوترانسفراز، آسپارات آمینوترانسفراز و آلکالین فسفاتاز)، بیلی‌روبین تام، آلبومین و پروتئین تام موش‌ها مورد سنجش قرار گرفت. آسیب‌شناسی بافتی نیز جهت ارزیابی درجات مختلف آسیب کبد انجام شد.

یافته‌ها: عصاره الکلی کلاله زعفران (۸۰ و ۴۰) و سیلیمارین به طور معنی‌داری میزان آنزیم‌های شاخص عملکرد کبد و بیلی‌روبین تام را کاهش و سطوح آلبومین و پروتئین تام سرم را در موش‌های تیمار شده با ریفامپین، افزایش دادند. در آسیب‌شناسی بافتی، سیلیمارین و عصاره الکلی کلاله زعفران، آسیب بافتی ناشی از ریفامپین را بهبود بخشیدند. نتایج هیستوپاتولوژی با یافته‌های بیوشیمیایی یکسان بود.

نتیجه‌گیری: نتایج نشان داد که عصاره الکلی کلاله زعفران (۸۰ mg/kg) از لحاظ محافظت کبد در برابر سمیت ریفامپین، با داروی استاندارد سیلیمارین برابری می‌کند. [م ت ع پ ز، ۱۲ (۵): ۵۹-۵۳]

کلید واژه‌ها: زعفران، ریفامپین، سمیت کبدی، موش صحرایی

مقدمه

مشخص نشده است. برخی از مطالعات نشان داده‌اند که ریفامپین از طریق آسیب اکسیداتیو منجر به پراکسیداسیون لیپیدها و تخلیه آنتی‌اکسیدان تری‌پپتید گلوتاتیون (GSH) و آنزیم‌های زداینده رادیکال‌های آزاد می‌شود.^۵ به‌رحال، ریفامپین به‌عنوان یک القاء‌کننده قوی سیستم اکسیداز مختلط شناخته شده است.^۶ جستجو برای یافتن دارویی مفید در جهت پیش‌گیری از سمیت کبدی داروی ریفامپین هنوز ارزشمند بوده و از اهمیت ویژه‌ای برخوردار می‌باشد و تلاش برای یافتن هر فرآورده طبیعی با اثرات محافظتی در این زمینه از اهمیت بالینی خاصی برخوردار است.^۷

گیاهان دارویی به علت سهولت دسترسی، کاهش عوارض جانبی و قیمت مناسب، به‌عنوان جایگزین‌های شایسته داروهای صنعتی، همواره مورد توجه بوده و در چند دهه اخیر به‌طور خاص مورد توجه پژوهشگران قرار گرفته‌اند. مواد بیولوژیک با منشأ گیاهی نیز شاخه‌ای از فارماکوتراپی مدرن بیماری‌ها را تشکیل می‌دهند. اگر چه عوامل دارویی متنوعی برای درمان انواع بیماری‌ها وجود دارد، لکن اغلب بیماران قادر به تحمل اثرات جانبی داروهای شیمیایی نیستند و از سوی دیگر اکثر گیاهان اثرات جانبی بسیار اندکی در

نارسایی حاد کبد در اثر عوامل متعددی از جمله هپاتیت‌های ویروسی، آسیب‌های توکسیک ناشی از سموم و داروها و هم‌چنین ایسکمی ایجاد می‌شود. کبد اولین سد دفاعی بدن را در برابر آسیب ناشی از مواد بیولوژیک بروزنازاد (Xenobiotics) تشکیل می‌دهد که خود ممکن است به نکرور سلول‌های کبدی بیانجامد. در آسیب‌های توکسیک کبد، استرس‌های اکسیداتیو نقشی اساسی را برعهده دارند. آنتی‌اکسیدان‌های موجود در مواد غذایی و بدن، حتی در مقادیر ناچیز، می‌توانند بدن را در مقابل انواع مختلف آسیب‌های اکسیداتیو ناشی از رادیکال‌های آزاد اکسیژن محافظت کنند.^۱

بیماری سل به‌عنوان یک مسئله بهداشت عمومی در سراسر جهان مطرح می‌باشد و با شیوع بیماری ایدز، سل یکی از عوامل عمده منجر به فوت در مبتلایان بزرگسال می‌باشد.^۲ ریفامپین (Rifampin) که به‌عنوان یک آنتی‌بیوتیک به‌طور معمول برای درمان بیماری سل مورد استفاده قرار می‌گیرد، یک عامل توکسیک قوی برای کبد به‌شمار می‌رود.^۳ به‌طوری که هپاتیت بالینی در ۱/۱ درصد از افراد مسنی که با ریفامپین درمان شده‌اند، گزارش شده است.^۴ مکانیسم آسیب کبد در اثر ریفامپین هنوز به‌طور کامل

دوزهای بالا،^{۱۸} جهت مقایسه نتایج برگزیده شد.

روش کار

این مطالعه تجربی آزمایشگاهی در سال ۸۸، در مرکز تحقیقات دارویی دانشگاه علوم پزشکی تبریز انجام گرفت و کلیه ملاحظات اخلاقی و پروتکل‌های کار روی حیوانات آزمایشگاهی مورد تأیید کمیته نظارت بر حقوق حیوانات آزمایشگاهی این مرکز بود. تعداد ۴۰ سر موش صحرایی نر نژاد ویستار با وزن تقریبی 20 ± 20 گرم و سن ۱۰ هفته که از محل پرورش و نگهداری حیوانات آزمایشگاهی انستیتو پاستور ایران خریداری شده بودند، به طور تصادفی در پنج گروه ۸ سری شامل گروه‌های: ۱- شاهد سالم، ۲- شاهد مسموم، ۳- شاهد مثبت، ۴- تیمار با دوز پائین عصاره و ۵- تیمار با دوز بالای عصاره توزیع گردیدند. شرایط نگهداری برای تمام گروه‌ها یکسان و به صورت ۱۲ ساعت روشنایی و ۱۲ ساعت تاریکی و دمای $20 \pm 21^\circ\text{C}$ در قفس‌های مخصوص و در بستری از پوشال در نظر گرفته شد. جیره غذایی و آب نیز به‌طور آزاد در دسترس قرار گرفت. پس از یک هفته عادت به وضعیت جدید، مطالعه روی موش‌ها انجام گردید. کلیه تیمارها از طریق گاوژ به‌شکل محلول در نرمال سالین (۱۰ ml/kg)، به‌طور روزانه انجام و به‌مدت ۳۰ روز ادامه یافت.

زعفران مورد استفاده در این مطالعه از شرکت نوین زعفران (مشهد، ایران) تهیه گردید. برای تهیه عصاره، ابتدا کلالة زعفران توسط آسیاب مکانیکی کاملاً پودر گردید. سپس به کمک حلال اتانولی اقدام به عصاره‌گیری به‌روش ماسراسیون (Maceration) گردید. در این روش عصاره‌گیری، ده گرم پودر کلالة زعفران در ۵۰۰ میلی‌لیتر اتانول ۸۰ درجه به‌مدت سه روز خیسانده شد. پس از صاف کردن محلول به‌دست آمده با صافی، عصاره‌های حاصله توسط دستگاه روتاری اوپوراتور تحت خلأ و دمای 45°C کاملاً خشک گردید. عصاره خشک شده تا زمان استفاده در یخچال و در دمای زیر صفر درجه نگهداری شد.^{۱۹} گروه یک نرمال سالین را به میزان ۱۰ ml/kg، گروه دو ریفامپین را با دوز ۵۰۰ mg/kg، گروه سه سیلیمارین را با دوز ۵۰ mg/kg همراه با ریفامپین (۵۰۰ mg/kg) و گروه‌های چهار و پنج عصاره الکلی کلالة زعفران را به ترتیب با دوزهای ۴۰ mg/kg و ۸۰ mg/kg همراه با ریفامپین (۵۰۰ mg/kg) دریافت کردند. در پایان دوره آزمایش و ۲۴ ساعت پس از آخرین تیمار، جهت اندازه‌گیری برخی فاکتورهای بیوشیمیایی شاخص عملکرد کبد شامل آنزیم‌های آلانین آمینوترانسفراز (ALT)، آسپاراتات آمینوترانسفراز (AST)، و آلکالین فسفاتاز (ALP)، آلبومین، پروتئین تام و بیلی‌روبین تام، نمونه خون از سینوس پشت کره چشم (Retro-orbital plexus) اخذ گردید.^{۲۰-۲۳} سرم نمونه‌های خون توسط سانتریفیوژ با سرعت ۲۵۰۰ دور در دقیقه و به مدت ۱۵ دقیقه در دمای 30°C جدا شد. هم‌زمان همه موش‌ها با ایجاد دررفتگی در مهره‌های گردن آسان‌گشتی شدند. از کبد موش‌ها سریعاً نمونه‌های بافتی اخذ و جهت پایدارسازی در فرمالین بافری ده درصد قرار داده شدند. از نمونه‌های فوق با استفاده از شیوه‌های رایج پاساژ بافت و تهیه مقاطع آسیب‌شناسی، برش‌هایی با ضخامت پنج میکرون تهیه و با روش هماتوکسیلین-انئوزین رنگ آمیزی شدند.^{۲۴} مقاطع

بیماران به جای می‌گذارند. زعفران به‌عنوان گران‌ترین چاشنی در جهان، متعلق به خانواده زنبق (Iridaceous) بوده و به‌طور گسترده‌ای در ایران، هندوستان و یونان کشت داده می‌شود. زعفران به‌عنوان یک گیاه دارویی برای درمان اختلالات معدی، سوء هاضمه، افزایش اشتها و به‌عنوان ضد اسپاسم کاربرد دارد. گزارش شده است که زعفران دارای اثرات کاهنده چربی خون، ضد التهاب، آنتی‌اکسیدان و ضد سرطان نیز می‌باشد. هم‌چنین از زعفران برای درمان اختلالات عصبی و آسم نیز استفاده می‌شود.^۸ زعفران و ماده مؤثره آن یعنی کروسین (Crocin) مانع از مرگ آپوپتوزی سلول‌های عصبی در اثر عوامل القاء‌گر داخلی و خارجی می‌شود.^۹ عصاره آبی زعفران و کروسین در پیشگیری از آسیب اکسیداتیو ناشی از ایسکمی برقراری مجدد خون (Ischemia-reperfusion) در موش‌های صحرایی، مفید می‌باشند.^{۱۰} Goyal و همکاران در سال ۲۰۱۰ نشان دادند که کروسین موجود در زعفران، قلب موش‌های صحرایی را در برابر اثرات توکسیک ایزوپروترونول (Isoproterenol) از طریق تعدیل تنش‌های اکسیداتیو محافظت می‌کند.^{۱۱} مطالعات نشان داده است که عصاره زعفران، هیپاتوسیت‌های اولیه را نیز در مقابل آسیب‌های اکسیداتیو محافظت می‌نماید. هم‌چنین مشخص شده است که زعفران سمیت آفلاتوکسین B₁ را تعدیل نموده و ضایعات کبدی ناشی از آن را کاهش می‌دهد. ثابت شده است که عصاره زعفران، مثنانه را در مقابل سمیت ناشی از سیکلوفسفامید محافظت می‌کند.^{۱۲} بررسی‌ها نشان داده است که عصاره زعفران اثرات جانبی نفروتوکسیک سیس‌پلاتین را نیز کاهش می‌دهد، لکن مکانیسم دقیق آن در این زمینه هنوز مشخص نشده است.^{۱۳} تحقیقات قبلی نگارنده نیز حاکی از اثرات محافظتی عصاره الکلی کلالة زعفران بر سلول‌های بتای جزایر لانگرهانس پانکراس در موش‌های صحرایی دیابتی شده توسط آلوکسان می‌باشد.^{۱۴}

با توجه به مجموعه فوق‌الذکر و با در نظر گرفتن خواص مستند آنتی‌اکسیدانی زعفران، به‌خصوص جزء فعال فارماکولوژیک آن یعنی کروسین،^{۱۵} فرض بر این است که زعفران می‌تواند کبد را در برابر اثرات سمی اکسیداتیو داروی ریفامپین محافظت کند. بنابراین، مطالعه حاضر برای اولین بار برای ارزیابی اثرات محافظتی عصاره الکلی کلالة زعفران در مقایسه با سیلیمارین بر سمیت کبدی ریفامپین در موش صحرایی طراحی و اجرا گردید. سیلیمارین (Silymarin)، عصاره فلاوونوئید (Flevoonoid) تصفیه و خالص‌سازی شده بذر گیاه خار مریم (Silybum marianum) می‌باشد که به‌طور وسیع برای درمان بیماری‌های کبدی با منشا مختلف مورد استفاده قرار می‌گیرد.^{۱۶} از آن‌جایی که جنبه‌های مختلف فارماکولوژیکی سیلیمارین به‌خوبی مشخص و خواص حفاظت از کبدی آن با هر دو روش *in vitro* و *in vivo* مورد بررسی قرار گرفته و به اثبات رسیده است، بنابراین از آن به‌عنوان عاملی استاندارد برای مقایسه محصولات فارماکولوژیک با منشا گیاهی، در زمینه حفاظت از کبد در برابر عوامل توکسیک استفاده می‌شود.^{۱۷} به همین جهت، در این مطالعه نیز از میان عوامل متعدد محافظت‌کننده کبد، سیلیمارین به‌دلیل گیاهی بودن منشا آن، خواص آنتی‌اکسیدانی، سهولت دسترسی و مهم‌تر از همه نداشتن اثرات توکسیک و عوارض جانبی حتی در

یافته‌ها

با توجه به اینکه در موش‌های صحرائی مورد مطالعه هیچ‌گونه اثر توکسیک و یا مرگی متعاقب گاوژ عصاره الکلی کلالة زعفران با دوزهای ۵ mg/kg، ۲۰، ۴۰، ۶۰، ۸۰ و ۱۰۰ مشاهده نشد، بنابراین دوزهای ۴۰ mg/kg و ۸۰ آن، برای انجام مطالعه حاضر مناسب شناخته شد. در موش‌های گروه دو (دریافت کننده ریفامپین) سطوح سرمی آنزیم‌های شاخص آسیب کبد (آلانین آمینوترانسفراز، آسپاراتات آمینوترانسفراز، آلکالین فسفاتاز) و بیلی‌روبین تام سرم، در مقایسه با گروه شاهد سالم، به‌طور معنی‌داری افزایش و میزان پروتئین تام و آلبومین سرم به‌طور معنی‌داری کاهش یافته بود. در گروه سه، تیمار با ۵۰ mg/kg سیلیمارین و در گروه پنج، تیمار با دوز بالای ۸۰ mg/kg عصاره الکلی کلالة زعفران، سطوح سرمی افزایش یافته آنزیم‌های شاخص آسیب کبد و بیلی‌روبین تام سرم، در اثر ریفامپین را به‌طور معنی‌دار و تا حد طبیعی کاهش و مقادیر کاهش یافته پروتئین تام و آلبومین سرم، در اثر ریفامپین را به‌طور معنی‌دار و تا حد نرمال افزایش دادند.^{۲۶} در گروه چهار نیز تیمار با دوز پائین عصاره الکلی کلالة زعفران (۴۰ mg/kg) باعث کاهش معنی‌دار مقادیر افزایش یافته آنزیم‌های شاخص آسیب کبد و بیلی‌روبین تام سرم در اثر ریفامپین گردید، هرچند که مقادیر آن‌ها به حد طبیعی نرسید. این میزان مصرف عصاره (۴۰ mg/kg) در گروه چهار، نتوانست افزایش معنی‌داری را در میزان کاهش یافته پروتئین تام و آلبومین سرم در اثر ریفامپین ایجاد کند (جدول ۱). تغییرات آسیب‌شناسی بافتی تمامی گروه‌ها در جدول ۲، رتبه‌بندی و مقایسه گردیده است. در مطالعات میکروسکوپی نمونه‌های کبدی گروه شاهد سالم ساختار بافت کبد کاملاً طبیعی بود. در نمونه‌های بافتی گروه دریافت کننده ریفامپین، تغییرات دژنراسانس هیدروپیک متوسط (پنج مورد) تا شدید (سه مورد) در نواحی مرکز لوبولی که تا نواحی پورتال نیز کشیده شده بود، مشاهده گردید. در موارد شدید، نکروز سلول‌های کبدی در اطراف وریدچه مرکزی نیز مشاهده می‌شد.

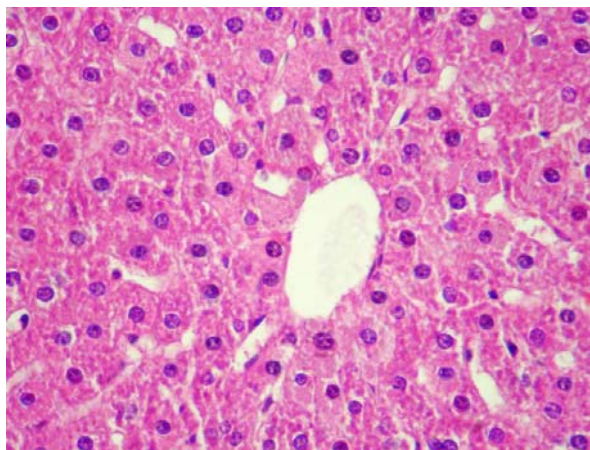
آسیب‌شناسی توسط یک مقیاس نیمه کمی (Semi quantitative scale) و به‌صورت دوسوکور از نظر آسیب بررسی شدند. تغییرات هیستوپاتولوژی مورد مشاهده براساس شدت ضایعه، از صفر تا سه (صفر: حالت طبیعی؛ یک: دژنراسانس هیدروپیک خفیف، عدم پرولیفراسیون سلول‌های کوپفر و عدم نکروز؛ دو: دژنراسانس هیدروپیک متوسط، پرولیفراسیون سلول‌های کوپفر و عدم نکروز یا نکروز جزئی؛ سه: دژنراسانس هیدروپیک شدید، پرولیفراسیون سلول‌های کوپفر و نکروز) درجه‌بندی شدند.^{۲۵} کلیه برش‌ها با بزرگ‌نمایی ۱۰۰ و در پنج میدان میکروسکوپی، به‌طور تصادفی، با میکروسکوپ نوری مدل نیکون (ECLIPSE E200، ساخت کشور ژاپن) مشاهده گردیدند. از مناطق آسیب تصاویری با وضوح پنج مگاپیکسل نیز تهیه شد.

برای تعیین سمیت حاد عصاره به‌دست آمده، ۲۴ سر موش صحرائی نر نژاد ویستار با وزن تقریبی ۲۵۰-۲۰۰ گرم و سن ده هفته در شش گروه چهارتایی توزیع گردید و عصاره الکلی زعفران با دوزهای ۵، ۲۰، ۴۰، ۶۰، ۸۰ و ۱۰۰ میلی‌گرم به‌ازای هر کیلوگرم وزن بدن و به شکل محلول در نرمال سالین (۱۰ ml/kg) به‌صورت خوراکی به موش‌ها خوراندند. سپس موش‌ها به مدت شش ساعت به فواصل یک ساعته و بالاخره در پایان ۲۴ ساعت از لحاظ رفتارهای ظاهری، علایم عصبی، میزان مصرف غذا، وضعیت مدفوع و ادرار و مرگ تحت نظر قرار گرفتند. تعداد مرگ و میر بعد از ۲۴ ساعت اندازه‌گیری شد. برای تحلیل داده‌ها از بسته نرم‌افزاری SPSS-13 استفاده شد. داده‌های به‌دست آمده کمی، به صورت میانگین \pm انحراف استاندارد (Mean \pm SD) ارائه و اختلاف معنی‌دار بین گروه‌ها توسط آزمون ANOVA و آزمون تعقیبی توکی مورد بررسی قرار گرفت. آزمون برابری واریانس‌ها در مورد داده‌های هیستوپاتولوژی اختلاف معنی‌داری را نشان داد. لذا آزمون ناپارامتری کروسکال و الیس و سپس آزمون من ویتنی یو برای ارزیابی مقایسه‌ای دو به دو، جهت مقایسه نتایج درجه‌بندی شده هیستوپاتولوژی مورد استفاده قرار گرفت. اختلافات در سطح $p < 0.05$ معنی‌دار تلقی شدند.

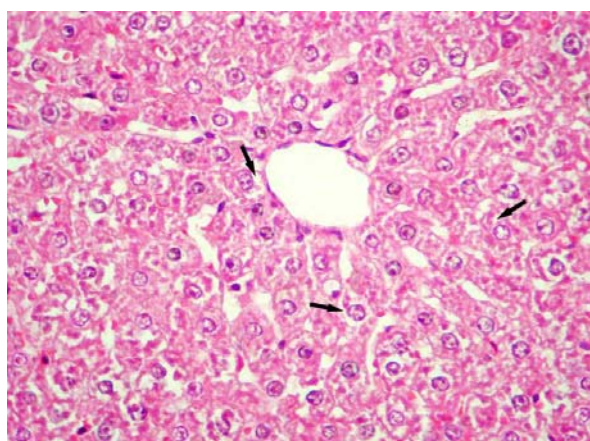
جدول ۱: تاثیر عصاره الکلی کلالة زعفران و سیلیمارین بر تغییرات فراسنجه‌های بیوشیمیایی سرم در سمیت کبدی (ریفامپین در موش صحرایی)

گروه	تیمار	آلانین آمینوترانسفراز (IU/L)	آسپاراتات آمینوترانسفراز (IU/L)	آلکالین فسفاتاز (IU/L)	بیلی‌روبین تام سرم (mg/dl)	آلبومین (g/dl)	پروتئین تام سرم (g/dl)
۱	نرمال سالین	$79/86 \pm 3/7$ ^{bd}	$159/90 \pm 4/1$ ^{bd}	$194/87 \pm 9$ ^{bd}	$0/81 \pm 0$ ^{bd}	$4/38 \pm 0/4$ ^{bd}	$8/28 \pm 0/6$ ^{bd}
۲	ریفامپین	$185/70 \pm 6$ ^{acde}	$233/85 \pm 6/6$ ^{acde}	$315/60 \pm 12/1$ ^{acde}	$1/44 \pm 0/1$ ^{acde}	$2/87 \pm 0/3$ ^{acc}	$5/15 \pm 0/5$ ^{acc}
۳	ریفامپین + سیلیمارین	$83/26 \pm 4/3$ ^b	$164/22 \pm 3/4$ ^b	$208/92 \pm 8/1$ ^b	$0/87 \pm 0/1$ ^b	$4/32 \pm 0/4$ ^b	$7/26 \pm 0/5$ ^b
۴	ریفامپین + عصاره (۴۰)	$101/30 \pm 5/5$ ^{ab}	$179/13 \pm 4/9$ ^{ab}	$235/62 \pm 6/9$ ^{ab}	$1/06 \pm 0/1$ ^{ab}	$2/93 \pm 0/3$ ^a	$6/16 \pm 0/4$ ^a
۵	ریفامپین + عصاره (۸۰)	$82/23 \pm 4/4$ ^b	$171/91 \pm 2/8$ ^b	$214/88 \pm 8/5$ ^b	$0/85 \pm 0/4$ ^b	$4/31 \pm 0/3$ ^b	$7/21 \pm 0/5$ ^b
	آنالیز واریانس یکطرفه	$p < 0.001$	$p < 0.001$	$p < 0.001$	$p < 0.001$	$p = 0.003$	$p = 0.001$

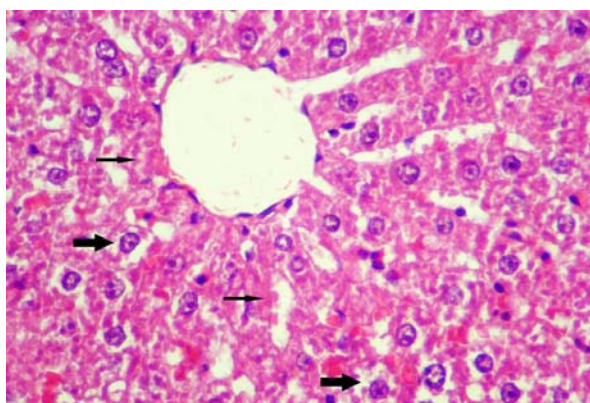
a: نشانگر اختلاف معنی‌دار با گروه ۱؛ b: نشانگر اختلاف معنی‌دار با گروه ۲؛ c: نشانگر اختلاف معنی‌دار با گروه ۳؛ d: نشانگر اختلاف معنی‌دار با گروه ۴؛ e: نشانگر اختلاف معنی‌دار با گروه ۵ ($p < 0.05$).



تصویر ۲: نمای ریزبینی از کبد یک موش صحرایی از گروه ۱ (کنترل مثبت). بافت کبد نسبتاً سالم به نظر رسیده و تغییر پاتولوژیک خاصی در آن مشاهده نمی‌گردد (هماتوکسیلین-انوزین، بزرگنمایی $\times 400$).

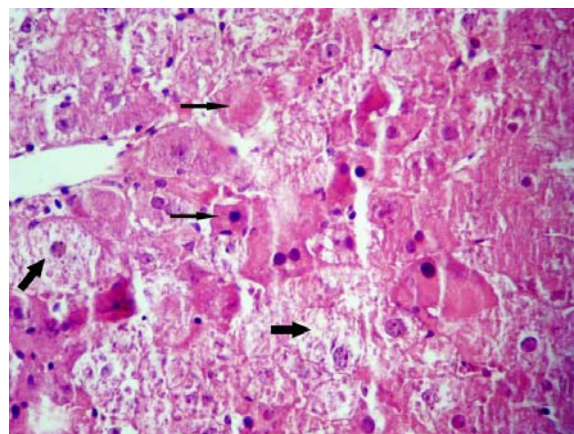


تصویر ۳: نمای ریزبینی از کبد یک موش صحرایی از گروه ۵ (تیمار با ریفامپین و دز بالای عصاره الکلی کلاله زعفران). دژنراسانس هیدروپیک ففیفی (پیکان‌ها) در اطراف وریچه مرکزی دیده می‌شود ولی اثری از نکروز قابل مشاهده نیست (هماتوکسیلین-انوزین، بزرگنمایی $\times 400$).



تصویر ۴: نمای ریزبینی از کبد یک موش صحرایی از گروه ۴ (تیمار با ریفامپین و دز پائین عصاره الکلی کلاله زعفران). دژنراسانس هیدروپیک و نکروز هیپاتوسیت‌ها (پیکان‌های نازک) با شدت کمتر در اطراف وریچه مرکزی مشفص می‌باشد. پرفونی بزعی در سینوزوئیدها مشاهده می‌شود (هماتوکسیلین-انوزین، بزرگنمایی $\times 400$).

افزایش منتشر سلول‌های کوپفر همراه با ارتشاح تک‌هسته‌ای‌ها در برخی فضا‌های پورتال و پرخونی سینوزوئیدها در این گروه جلب توجه می‌کرد (تصویر ۱).



تصویر ۱: نمای ریزبینی از کبد یک موش صحرایی از گروه ۲ (دریافت کننده ریفامپین). دژنراسانس هیدروپیک شدید (پیکان‌های ضمیمه) و نکروز هیپاتوسیت‌ها (پیکان‌های نازک) در اطراف وریچه مرکزی مشفص می‌باشد. تورم شدید هیپاتوسیت‌ها باعث باریک شدن فضا‌های سینوزوئیدی و از بین رفتن نظم رو به مرکز (وریچه مرکزی) سلول‌ها شده است (هماتوکسیلین-انوزین، بزرگنمایی $\times 400$).

در نمونه‌های بافتی گروه دریافت کننده ریفامپین همراه با سیلیمارین و گروه دریافت کننده ریفامپین همراه با دوز بالای عصاره، آسیب بافتی فقط به شکل دژنراسانس هیدروپیک خفیف به ترتیب در دو و سه مورد از موش‌ها مشاهده گردید (تصاویر ۲ و ۳) که از لحاظ آماری اختلاف معنی‌داری بین این گروه‌ها و گروه شاهد برآورد نگردید (جدول ۲). در گروه دریافت کننده ریفامپین همراه با دوز پائین عصاره، آسیب بافتی نسبت به گروه دو از شدت کمتری برخوردار بود (تصویر ۴). در این گروه تغییرات دژنراسانس هیدروپیک خفیف (دو مورد)، متوسط (چهار مورد) و شدید همراه با نکروز خفیف (دو مورد) در نواحی مرکز لوبولی مشاهده گردید. در هر صورت اختلاف آماری معنی‌داری بین این گروه و گروه دو برآورد نگردید (جدول ۲).

جدول ۲: تاثیر عصاره الکلی کلاله زعفران و سیلیمارین بر آسیب بافتی کبد متعاقب تیمار با ریفامپین در موش صحرایی

گروه	تیمار	درجه آسیب بافتی
۱	نرمال‌سالین	- ^a
۲	ریفامپین	$2/62 \pm 0/1^b$
۳	ریفامپین + سیلیمارین	$0/25 \pm 0/1^a$
۴	ریفامپین + عصاره (۴۰)	$2/10 \pm 0/3^b$
۵	ریفامپین + عصاره (۸۰)	$0/37 \pm 0/1^a$

a و b: حروف غیر مشابه نشانگر اختلاف معنی‌دار می‌باشد ($p < 0/05$).

بحث

در این مطالعه، تجویز ریفامپین منجر به افزایش معنی دار سطوح سرمی آنزیم‌های ALT، AST و ALP و بیلی‌روبین تام و کاهش معنی‌دار پروتئین تام و آلبومین سرم در مقایسه با گروه شاهد سالم گردید. نتایج بررسی حاضر از این لحاظ با یافته‌های سایر محققین هم‌خوانی دارد.^{۲۷،۲۸}

در این مطالعه، سیلیمارین تاثیر بسیار خوبی را بر تغییرات آنزیم‌های شاخص کبدی ناشی از ریفامپین، از لحاظ برگشت به اندازه طبیعی نشان داد که از این لحاظ با نتایج بررسی Tasduq و همکاران در سال ۲۰۰۵ هم‌خوانی دارد.^{۲۷} بررسی حاضر، همان‌طور که قبلاً نیز به آن اشاره شد، اولین مطالعه‌ای است که در آن به بررسی اثرات حفاظت کبدی عصاره الکلی کلاله زعفران در برابر اثرات توکسیک ریفامپین پرداخته شده است. نتایج این مطالعه با نتایج بررسی Tandon و همکاران در سال ۲۰۰۸ که اثرات محافظت از کبدی برگ گیاه Vitex negundo را در مقابل اثرات توکسیک ریفامپین مطالعه کرده‌اند، از لحاظ تاثیر بر مقادیر بیلی‌روبین تام سرم، ALT، AST، ALP و پروتئین تام سرم هم‌خوانی دارد.^{۲۹} یافته‌های بررسی حاضر با نتایج مطالعه Naik و Panda در سال ۲۰۰۸ که اثرات محافظت کبدی برگ گیاه Ginkgo Biloba را در مقابل اثرات توکسیک ریفامپین مطالعه کرده‌اند، از لحاظ تاثیر بر مقادیر ALT، AST، ALP، آلبومین و پروتئین تام سرم نیز هم‌خوانی دارد.^{۳۰} نتایج بررسی حاضر نشان می‌دهد که دوز ۸۰ mg/kg عصاره الکلی کلاله زعفران از لحاظ اثر محافظتی بر سمیت کبدی ریفامپین، با سیلیمارین (۵۰ mg/kg) برابری نموده به طوری که هر دو آن‌ها پارامترهای شاخص آسیب کبدی ناشی از ریفامپین را تا حد نرمال تغییر دادند که از این لحاظ قابل مقایسه می‌باشند. دوز ۴۰ mg/kg عصاره، با وجود تغییر معنی‌دار در جهت بهبود وضعیت شاخص‌های آسیب کبد در موش‌های تیمار شده با ریفامپین، نتوانست پارامترهای فوق را تا حد نرمال تغییر دهد ولی از لحاظ مقادیر شاخص‌های فوق بین گروه‌های تیمار با دوزهای ۴۰ و ۸۰ mg/kg عصاره و سیلیمارین تفاوت آماری معنی‌داری مشاهده نگردید. بنابراین، مشخص می‌شود که تاثیر عصاره الکلی کلاله زعفران از لحاظ محافظت کبد در مقابل سمیت ریفامپین وابسته به دوز بوده و با دوز ۸۰ mg/kg نتیجه بهتری حاصل می‌گردد. در ارزیابی آسیب کبد سنجش سطوح آنزیم‌هایی نظیر ALT، AST و ALP به‌طور وسیع مورد استفاده قرار می‌گیرد. وقوع نکروز یا آسیب غشاء سلول باعث رها شدن این آنزیم‌ها به گردش خون می‌شود. افزایش سطح AST در سرم، آسیب کبد ناشی از هپاتیت‌های ویروسی، انفارکتوس قلبی و صدمات عضلانی را نشان می‌دهد. ALT که تبدیل آلانین به پیرووات و گلوتامات را کاتالیز می‌کند، برای کبد اختصاصی‌تر بوده و پارامتر مناسب‌تری برای تشخیص آسیب کبد می‌باشد. سطوح افزایش یافته آنزیم‌های سرمی فوق حاکی از نشت سلولی بوده و نشانگر آسیب ساختار و

اختلال عملکرد غشاهای سلولی در کبد می‌باشد.^{۳۱} از سوی دیگر، سطح سرمی ALP، بیلی‌روبین، آلبومین و پروتئین تام با عملکرد سلول‌های کبدی در ارتباط می‌باشد. افزایش سطح سرمی ALP به دلیل افزایش تولید در حضور فشار فزاینده صفراوی می‌باشد.^{۳۲}

بازگشت سطوح افزایش یافته آنزیم‌های سرمی به حالت طبیعی توسط عصاره الکلی کلاله زعفران، متعاقب آسیب کبدی در اثر ریفامپین، می‌تواند در اثر ممانعت از نشت آنزیم‌های داخل سلولی به دلیل ابقاء تمامیت و پایداری سلامت غشاء سلول و یا نوزایش سلول‌های آسیب دیده کبد باشد.^{۳۳} کنترل موثر سطوح ALP، بیلی‌روبین و پروتئین تام، بهبود زودهنگام مکانیسم‌های عملکردی و ترشحی سلول‌های کبدی را نشان می‌دهد.

در این بررسی، تغییرات دژنراتیو گسترده و نکروز نواحی مرکز لوبولی توسط ریفامپین ایجاد گردید. وقوع تغییرات دژنراتیو و نکروز در اطراف وریدچه مرکزی می‌تواند در اثر مواجهه با سموم اتفاق بیفتد.^{۳۴} بنابراین، یافته‌های هیستوپاتولوژی در مورد کبد در این مطالعه، اثرات مستقیم و بارز توکسیک ریفامپین را منعکس می‌گرداند که با نتایج بررسی Tandon و همکاران در سال ۲۰۰۸ هم‌خوانی دارد.^{۲۹} با تجویز عصاره الکلی کلاله زعفران، در کنار ریفامپین، فقط تغییرات دژنراتیو خفیف مشاهده گردید و اثری از نکروز دیده نشد که این خود اثرات حفاظتی عصاره زعفران در مقابل سمیت کبدی ریفامپین را نشان می‌دهد. اثرات مفید فوق را می‌توان به اثرات آنتی‌اکسیدانی و کاهش استرس‌های اکسیداتیو ترکیبات موجود در عصاره مربوط دانست.^{۳۵} در هر صورت، یافته‌های آسیب‌شناسی این مطالعه در توافق با نشانی‌ها و شواهد، با نتایج بیوشیمیایی به دست آمده هم‌خوانی داشته و آن‌ها را مورد تایید قرار می‌دهد.

در مجموع، نتایج به دست آمده نقش محافظتی عصاره الکلی کلاله زعفران بر سمیت کبدی ریفامپین را تصدیق می‌کند، به طوری که اثرات محافظتی فوق با اثرات داروی استاندارد سیلیمارین در این زمینه برابری نموده و قابل قیاس می‌باشد. بنابراین می‌توان بعد از انجام کارآزمایی‌های بالینی تصادفی، عصاره کلاله زعفران را در انسان‌هایی که داروی ریفامپین را مصرف می‌کنند، جهت پیشگیری از آسیب‌های جبران‌ناپذیر کبد مورد استفاده قرار داد. لکن، شناخت دقیق ماده یا مواد موثر اصلی این عصاره، تعیین دقیق مکان و مکانیسم یا مکانیسم‌های مؤثر در عملکرد فارماکولوژیکی آن در این مورد نیاز به مطالعات آتی دارد.

سپاسگزاری

مؤلفین مراتب سپاس خود را از معاونت پژوهشی دانشگاه آزاد اسلامی واحد تبریز برای تصویب این طرح تحقیقاتی با شماره ثبت ۵۱۰۲۵۸۸۰۵۲۰۰۲۸ در تاریخ ۸۸/۷/۱۱ و مرکز تحقیقات دارویی دانشگاه علوم پزشکی تبریز ابراز می‌دارند.

References

- Larrauri JA, Sanchez-Moreno C, Saura-Calixto F. Free radical scavenging capacity in the aging of selected red Spanish wines. *J Agric Food Chem* 1999; 47(4):1603-6.
- Gajalakshmi V, Peto R, Kanaka TS, Jha P. Smoking and mortality from tuberculosis and other diseases in India: retrospective study of 43000 adult male deaths

- and 35000 controls. *Lancet* 2003; 362(9383): 507-15.
3. Parathasarathy R, Sarma GR, Janardhanam B, et al. Hepatic toxicity in South Indian patients during treatment of tuberculosis with short-course regimens containing isoniazid, rifampicin and pyrazinamide. *Tubercle* 1986; 67(2): 99-108.
 4. Steel MA, Burk RF, Desprez RM. Toxic hepatitis with isoniazid and rifampin. A meta-analysis. *Chest* 1991; 99(2):465-71.
 5. Attri S, Rana SV, Vaiphei K, et al. Isoniazid and rifampicin induced oxidative hepatic injury protection by N-acetylcysteine. *Hum Exp Toxicol* 2000; 19(9): 517-522.
 6. Piriou A, Jacqueson A, Warnet JM and Claude J R. Enzyme induction with high doses of rifampicin in Wistar rats. *Toxicol Lett* 1983; 17(3-4): 301-6.
 7. Sodhi CP, Rana SV, Mehta SK, et al. Study of oxidative-stress in isoniazid-rifampicin induced hepatic injury in young rats. *Drug Chem Toxicol* 1997; 20(3): 255-69.
 8. Rios JL, Recio MC, Giner RM, et al. An update review of saffron and its active constituents. *Phytother Res* 1996; 10(3): 189-93.
 9. Soeda S, Ochiai T, Paopong L, et al. Crocin suppresses tumor necrosis factor alpha-induced cell death of neuronally differentiated PC-12 cells. *Life Sci* 2001; 69(24): 2887-98.
 10. Hosseinzadeh H, Sadeghnia HR, Ziaee T, et al. Protective effect of aqueous saffron extract (*Crocus sativus* L.) and crocin, its active constituent, on renal ischemia-reperfusion-induced oxidative damage in rats. *J Pharm Pharm Sci* 2005; 8(3): 387-93.
 11. Goyal SN, Arora S, Sharma AK, et al. Preventive effect of crocin of *Crocus sativus* on hemodynamic, biochemical, histopathological and ultrastructural alterations in isoproterenol-induced cardiotoxicity in rats. *Phytomedicine* 2010; 17(3-4): 227-32.
 12. Giaccio M. Crocetin from saffron: An active component of an ancient spice. *Crit. Rev. Food Sci Nutr* 2004; 44(3):155-72.
 13. El Daly ES. Protective effect of cysteine and vitamin E, *Crocus sativus* and *Nigella sativa* extracts on cisplatin-induced toxicity in rats. *J Pharm Belg* 1998; 53(2): 87-95.
 14. Mohajeri D, Mousavi Gh, Doustar Y. Antihyperglycemic and pancreas-protective effects of *Crocus sativus* L. (saffron) stigma ethanolic extract on rats with alloxan-induced diabetes. *J Biol Sci* 2009; 9(4): 302-10.
 15. Ochiai T, Ohno S, Soeda S, et al. Crocin prevents the death of rat pheochromocytoma (PC12) cells by its antioxidant effects stronger than those of α -tocopherol. *Neurosci Lett* 2004; 362(1): 61-4.
 16. El-Samaligy MS, Afifi NN, Mahmoud EA. Evaluation of hybrid liposomes-encapsulated silymarin regarding physical stability and in vivo performance. *Int J Pharm* 2006; 319(1-2): 121-9.
 17. Stickel F, Schuppan D. Herbal medicine in the treatment of liver diseases. *Dig Liver Dis* 2007; 39(4): 293-304.
 18. Upadhyay G, Kumar A, Singh, MP. Effect of silymarin on pyrogallol- and rifampicin-induced hepatotoxicity in mouse. *Eur J Pharmacol* 2007; 565(1-3): 190-201.
 19. Mohajeri D, Mousavi Gh, Mesgari M, et al. Subacute toxicity of *Crocus sativus* L. (saffron) stigma ethanolic extract in rats. *Am J Pharm & Toxicol* 2007; 2(4): 189-93.
 20. Reitman S, Frankel S. A colorimetric method for the determination of serum glutamic oxaloacetic and glutamic pyruvic transaminases. *Am J Clin Pathol* 1957; 28(1): 56-63.
 21. Kind PR, King EJ. Estimation of plasma phosphates by determination of hydrolyzed phenol with antipyrin. *J Clin Pathol* 1954; 7(4): 322-6.
 22. Lowry OH, Rosebrough NJ, Farr AL, et al. Protein measurement with the folin phenol reagent. *J Biol Chem* 1951; 193(1): 265-75.
 23. Malloy HT, Evelyn KA. The determination of bilirubin with the photoelectric colorimeter. *J Biol Chem* 1937; 119(2): 481-90.
 24. Lee G, Luna HT. Manual of histologic staining methods of the armed forces institute of pathology. 3rd ed. New York: Mc Graw-Hill; 1988: 32-107.
 25. Kart A, Cigremis Y, Karaman M, et al. Caffeic acid phenethyl ester (CAPE) ameliorates cisplatin-induced hepatotoxicity in rabbit. *Exp Toxicol Pathol* 2010; 62(1): 45-52.
 26. Kabir F, Pazdezh P. Handbook of Normal Values in Domestic Animals. Tehran: Norbakhsh; 2002: 16-262.
 27. Tasduq SA, Peerzada K, Koul S, et al. Biochemical manifestations of anti-tuberculosis drugs induced hepatotoxicity and the effect of silymarin. *Hepatol Res* 2005; 31(3): 132-5.
 28. Santhosh S, Sini TK, Anandan R, et al. Hepatoprotective activity of chitosan against isoniazid and rifampicin-induced toxicity in experimental rats. *Eur J Pharmacol* 2007; 572(1): 69-73.
 29. Tandon VR, Khajuria V, Kapoor B. Hepatoprotective activity of *Vitex negundo* leaf extract against anti-tubercular drugs induced hepatotoxicity. *Fitoterapia* 2008; 79(7-8): 533-8.
 30. Naik SR, Panda VS. Hepatoprotective effect of Ginkgoselect Phytosome[®] in rifampicin induced liver injury in rats: Evidence of antioxidant activity. *Fitoterapia* 2008; 79(6): 439-45.
 31. Drotman R, Lawhan G. Serum enzymes are indications of chemical induced liver damage. *Drug Chem Toxicol* 1978; 1(2): 163-71.
 32. Muriel P, Garcipiana T, Perez-Advarez V, et al. Silymarin protects against paracetamol-induced lipid peroxidation and liver damage. *J Appl Toxicol* 1992; 12(6): 439-42.
 33. Thabrew MI, Joice PD, Rajatissa, W. A comparative study of the efficacy of *Pavetta indica* and *Osbeckia octanda* in the treatment of liver dysfunction. *Planta Med* 1987; 53(3): 239-41.
 34. Cullen JM. Liver, Biliary system, and Exocrine pancreas. In: McGavin MD, Zachary JF, editors. *Pathologic Basis of Veterinary Disease*. 4th ed. London: Mosby; 2007: 403-6.
 35. Abdullaev FI. Biological effects of saffron. *Biofactors* 1993; 4(2): 83-6.

Hepatoprotective effect of ethanolic extract of *Crocus sativus* L. (Saffron) stigma in comparison with silymarin against rifampin induced hepatotoxicity in rats

Daryoush Mohajeri¹, Yousef Doustar², Ali Rezaei³, Mehran Mesgari-Abbasi⁴

Received: 21/Jun/2010

Accepted: 16/Sep/2010

Background: Anti-tuberculous drug Rifampin is a potent hepatotoxicant. The aim of the present study was to evaluate the protective effect of ethanolic extract of *Crocus sativus* L. stigma (EECSL.S) in comparison with standard drug silymarin against rifampin-induced hepatotoxicity in the rats.

Materials and Method: 40 male Wistar rats with the mean body weight of 200±20 gr and age of 10 weeks were randomly assigned into 5 groups of 8 animals and kept in specific cages with 12/12 h light/dark cycle at 21±2°C. Group I as normal control received normal saline (10 ml/kg) and group II as toxicant control received rifampin (500 mg/kg). Group III as positive control received silymarin plus rifampin (500 mg/kg) and groups IV and V (50 mg/kg) received EECSL.S at 40 mg/kg and 80 mg/kg plus rifampin, respectively. All the treatments were carried out through the gavage dissolving in 10 ml/kg normal saline daily for 1 month. At the end of experiment, levels of liver function marker enzymes (Aspartate aminotransferase, Alanine aminotransferase and Alkaline Phosphatase), total bilirubin, albumin and total proteins were assessed in serum of the rats. Moreover, histopathological observation was assayed at the degree of hepatic injury.

Results: In rifampin-treated rats, silymarin and EECSL.S (40 and 80 mg/kg) significantly decreased the levels of serum biomarker of hepatic injury and total bilirubin and elevated the levels of albumin and total proteins. Histopathologically, silymarin and EECSL.S ameliorated rifampin induced hepatic injury. Histopathological changes were in agreement with biochemical findings.

Conclusion: Results indicated that EECSL.S (80 mg/kg) equals with silymarin as standard drug, point of view hepatoprotective effects against rifampin-induced hepatotoxicity. [ZJRMS, 12(5): 53-59]

Keywords: *Crocus sativus* L., rifampin, hepatotoxicity, rat

1. Associate Professor of Pathobiology, School of Veterinary Medicine, Islamic Azad University, Tabriz Branch, Tabriz, Iran.
2. Assistant Professor of Pathobiology, School of Veterinary Medicine, Islamic Azad University, Tabriz Branch, Tabriz, Iran.
3. Associate Professor of Clinical Science, School of Veterinary Medicine, Islamic Azad University, Tabriz Branch, Tabriz, Iran.
4. Assistant Professor of Veterinary, Drug Resistant Research Center, Tabriz Medical University and Health Services, , Tabriz, Iran.