

بررسی ارتباط آناتومیکی بین ریشه های دندان عقل تحتانی و کانال مندیبولار در رادیوگرافی پانورامیک و سی تی اسکن

دکتر سید محسن حسینی گوشه*، دکتر شیماسدی سامانی**، دکتر شعله شهیدی***

دکتر باربد ضمیری****، دکتر شیده اسدی سامانی**

تاریخ دریافت مقاله: ۸۷/۹/۶

تاریخ پذیرش مقاله: ۸۷/۴/۱۷

* دانشگاه علوم پزشکی و خدمات بهداشتی درمانی زاهدان، دانشکده دندانپزشکی، گروه اندودنتیکس

** دندانپزشک

*** دانشگاه علوم پزشکی و خدمات بهداشتی درمانی شیراز، دانشکده دندانپزشکی، گروه رادیولوژی

**** دانشگاه علوم پزشکی و خدمات بهداشتی درمانی شیراز، دانشکده دندانپزشکی، گروه جراحی

چکیده

زمینه و هدف: به دنبال کشیدن دندانهای عقل فک پایین، آسیب به عصب آلوئولار تحتانی سومین شایع بیمار بعد از عفونت و التهاب استخوان می باشد. شایع ترین دلیل این آسیب، نزدیکی ریشه های دندان مذکور به کانال مندیبل است. بنابراین تهیه نماهای رادیوگرافی قبل از انجام جراحی می تواند کمک شایانی در تشخیص تعداد و موقعیت قرارگیری ریشه های دندان مولر سوم و شاخه های کانال مندیبولار بنماید. هدف از انجام این مطالعه، بررسی دقت دو روش پانورامیک و سی-تی اسکن در نشان دادن ارتباط دندان مولر سوم فک پایین با کانال مندیبولار می باشد.

مواد و روش کار: در این مطالعه مقطعی که در سال ۱۳۸۶ در شهر شیراز انجام شد تعداد ۱۶۵ رادیوگرافی پانورامیک برای بررسی وجود علایم نزدیکی کانال مندیبل و ریشه دندان عقل ارزیابی شدند. سپس ۹ بیمار (۵ زن و ۴ مرد) که در نمای پانورامیک ایشان حداقل در یکی از دندان های عقل نهفته بیش از یک ریسک فاکتور تبیین شده برای نزدیکی با کانال مندیبل و احتمال صدمه به عصب آلوئولار تحتانی وجود داشت شناسایی شده از آنها سی تی اسکن به عمل آمد.

یافته ها: نمای پانورامیک ۱۸ دندان مورد مطالعه، ۱۱ مورد darkening ریشه، ۱۱ مورد انقطاع دیواره کانال، ۶ مورد deflection ریشه و ۴ مورد نیز divergence کانال مندیبل را نشان دادند. در نمای سی-تی اسکن این افراد، ارتباط کانال مندیبل و ریشه دندان عقل در ۱۲ مورد (۶۶/۶ درصد) دیده شد. دندان هایی که ریشه آنها با کانال مندیبولار درگیر بود بیشتر در گروه زنان، در سمت چپ و مزویونگولار بودند و بیشتر کانال ها در سمت لینگوال اپکس ریشه ها قرار داشتند.

نتیجه گیری: با توجه به دقت ناکافی نمای پانورامیک در تشخیص ارتباط بین ریشه های دندان مولر سوم و کانال مندیبولر پیشنهاد می شود دندانپزشکان قبل از جراحی از نمای پیشرفته تری مثل سی-تی اسکن یا توموگرافی در تعیین این ارتباطات استفاده نمایند. (طیب شرق، دوره ۱۰، شماره ۲، پائیز ۸۷، ص ۲۲۷ تا ۲۳۵)

کلیدواژه ها: مولر سوم مندیبل، کانال مندیبولار، رادیوگرافی، سی-تی اسکن، پانورامیک

مقدمه

علاوه بر درد و تورم، شکستگی قسمت زیادی از صفحه کورتیکال^(۴)، عفونت، تریسموس (Trismus)، نقص در حس زبان و لب، حفره خشک (Socket Dry) و فرو رفتن نابجای

کشیدن دندان عقل مندیبل (فک پایین) یکی از شایع ترین پروسه های جراحی می باشد که توسط دندانپزشکان و جراحان فک و صورت انجام می گیرد.^(۱-۳) خارج کردن دندان عقل

شود^(۹) هفت علامت که در رادیوگرافی پانورامیک به عنوان فاکتور خطر شناخته می شوند به قرار زیرند [شکل (۱)]:
 اولین فاکتور تیره شدن ریشه^۱ است. در صورت برخورد کانال با ریشه دندان density ریشه از بین رفته و darkening ایجاد می شود.^(۶-۱۰) Darkening ریشه به علت کاهش ماده دندانی یا نبود دیواره کورتیکال دندان می باشد. طبق گزارش Payton, How در نمای پانورامیک ۹۳/۱ درصد از دندان هایی که با کانال در ارتباط بودند، این نما دیده شد.^(۲،۶،۱۰،۱۱) دومین فاکتور انحراف ریشه^۲ می باشد. ریشه دندان با رسیدن به کانال دچار انحراف و خم شدگی می شود. ریشه دندان می تواند به باکال، لینگوال، مزیال و یا دیستال انحراف یابد.^(۶-۹) فاکتور سوم باریک شدگی ریشه^۳ است. زمانی که کانال مندیبل ریشه دندان را قطع می کند، ریشه باریک تر دیده می شود که نشان دهنده درگیری بزرگترین قطر ریشه به وسیله کانال است. شیار عمیق و سوراخ شدگی ریشه نیز ممکن است دیده شود.^(۵،۶،۱۰،۱۱) چهارمین فاکتور ریشه تیره و دو شاخه^۴ می باشد. در هنگام قطع ریشه دندان با کانال سایه غشای پرپودنتال دو برابر دیده می شود.^(۶-۱۰) فاکتور پنجم بهم ریختگی خط سفید^۵ است. گاهی خطوط سفید دو طرف کانال مندیولار قبل از رسیدن به ریشه محو می گردد این انقطاع از جمله موارد خطری است که ارتباط واقعی بین دندان و کانال را نشان می دهد.^(۲،۶،۱۰-۱۲) ششمین فاکتور انحراف کانال^۶ است. در این حال جهت و مسیر کانال در مقابل ریشه دندان عوض می شود.^(۱۱ و ۱۲) هفتمین و آخرین فاکتور باریک شدگی کانال^۷ است. در این حال قطر کانال مندیبل کم می شود. این باریک شدن به دلیل جابجایی دیواره بالایی کانال به سمت پایین یا جابجایی دو دیواره به سمت هم می باشد. در این صورت ظاهر

دندان در بافت نرم^(۳)، می تواند منجر به اختلال حسی (Dysesthesia) در مسیر عصب آلوئولار تحتانی شود که عارضه ای نا مطلوب و جدی بعد از جراحی می باشد.^(۱،۲،۵) مطالعات انجام گرفته نشان داده است که به دنبال کشیدن دندان عقل احتمال آسیب عصب زبانی بیشتر از عصب آلوئولار تحتانی است. همچنین پارستزیای (Paresthesia) عصب زبانی شایع تر از عصب چانه ای می باشد.^(۲،۳) مهمترین عامل صدمه به عصب آلوئولار تحتانی، نزدیکی کانال مندیبل و ریشه دندان عقل است.^(۲-۶) راهکار تشخیصی پیشنهاد شده برای جلوگیری از عوارض گفته شده، استفاده مناسب از رادیوگرافی دندانی است.^(۵-۷) سعی می شود که با استفاده از این فیلم ها اطلاعاتی در مورد سایز، شکل و شاخه های کانال مندیبل، جهت قرارگیری ریشه دندان و ارتباط آن با ساختمان های آناتومیک مهم اطراف به دست آید. این امر نه فقط برای سهولت در خارج ساختن دندان بلکه برای تخمین و کاهش ریسک صدمه به عصب آلوئولار تحتانی ضروری می باشد.^(۵-۸) زمانی که دندان عقل نهفته بر طبق نمای رادیوگرافی طبقه بندی شده و محل کانال مشخص گردید، جراح می تواند با دقت بیشتر پروسه جراحی را انجام دهد.^(۵) وجود ارتباط بین ریشه دندان عقل با کانال مندیبل در رادیوگرافی پانورامیک به عنوان ریسک فاکتور در جراحی های دندان عقل و عوارض بعد از آن محسوب می شود. علیرغم این که نمای پانورامیک دقت کافی را در ارزیابی این ارتباط ندارد به علت در دسترس بودن و هزینه پایین به عنوان ابزار اولیه پیشنهاد می گردد. بنا براین برای تشخیص دقیق تر، بایستی ریسک فاکتورهایی را که در نمای پانورامیک نشان از ارتباط کانال و ریشه دندان عقل دارند شناخته و در صورت مشاهده آنها از تکنیک های پیشرفته تر رادیوگرافی استفاده کنیم. دقت تکنیک CT اسکن ۱۰۰ برابر بیشتر از تکنیک پانورامیک است اما به علت هزینه و دوز اشعه بالاتر معمولاً برای تعیین ارتباط کانال مندیبل و عصب مندیبل تحتانی بکار برده نمی

- 1-Darkening of root
- 2 - Deflected root
- 3 - Narrowing of root
- 4 - Dark and bifid root
- 5 - Interruption of white line of canal
- 6 - Diversion of root
- 7 - Narrowing of canal

۱۸ عدد دندان عقل مندیبل متعلق به ۹ بیمار که در نمای پانورامیک ایشان حداقل در یکی از دندان‌های عقل نهفته بیش از یک ریسک فاکتور تبیین شده برای نزدیکی با کانال مندیبل و احتمال صدمه به عصب آلوئولار تحتانی مشاهده می‌گردید، تحت بررسی سی-تی اسکن بصورت کروئال و آگزیکال با ضخامت‌های دو میلی‌متر در هر برش، قرار گرفتند. نماهای پانورامیک و سی-تی توسط یک رادیولوژیست و یک جراح فک و صورت مورد بررسی قرار گرفت.

یافته‌ها

نمای پانورامیک (۵ زن و ۴ مرد) بین سنین ۴۰-۲۵ سال (با میانگین سنی حدود ۳۸ سال) مورد بررسی قرار گرفت. در نمای پانورامیک ۱۸ دندان عقل نهفته، در ۱۱ مورد darkening ریشه (۶۱/۱ درصد)، ۱۱ مورد interruption خط سفید (۶۱/۱ درصد)، ۶ مورد deflection ریشه (۳۷/۵ درصد) و در ۵ مورد diversion کانال مندیبل (۲۷/۷ درصد) دیده شد. لازم به ذکر است که بقیه علایم نزدیکی کانال مندیبل و ریشه مولر سوم نهفته در نماهای پانورامیک بیماران دیده نشد. در ۳ مورد (۱۸/۷۵ درصد) darkening و deflection ریشه به همراه هم، در ۵ مورد (۲۷/۷ درصد) darkening ریشه و divergence در کانال مندیبل به همراه هم و در ۵ مورد دیگر نیز darkening ریشه و interruption خط سفید کانال مندیبل به همراه هم مشاهده گردید. در ۳ مورد نیز deflection ریشه و interruption خط سفید به همراه هم (۱۸/۷۵ درصد) دیده شد. Darkening و deflection ریشه به همراه interruption کانال و darkening ریشه به همراه divergence و interruption کانال هر کدام در یک مورد گزارش گردید. در نمای سی-تی اسکن این دندان‌ها در ۵ مورد (۲۷/۷ درصد) ریشه دندان مولر سوم کاملاً بر روی لبه بالایی کانال مندیبل قرار داشته و در ۱۲ مورد (۶۶/۶ درصد) کانال مندیبل و دندان مولر سوم حداقل در یک برش با هم


کانال شبیه ساعت شنی خواهد بود^(۵،۶،۱۰) Hidenobu Maegawa و همکاران در سال ۲۰۰۳ ذکر کردند که عدم وجود لبه کورتیکال اطراف کانال مندیبولار در سی-تی اسکن کروئال اغلب در مواردی دیده می‌شود که کانال در سمت زبانی دندان مولر سوم یا بین ریشه‌ها قرار دارد که ریسک صدمه به کانال در دو مورد یاد شده حین جراحی بالاتر می‌باشد.^(۲) Shehab, Rood نیز در سال ۱۹۹۰ بیان نمودند که diversion کانال، darkening ریشه و انقطاع خط سفید در رادیوگرافی پری اپیکال و پانورامیک نشانه‌های قابل توجهی برای صدمه به عصب آلوئولار تحتانی می‌باشد.^(۱۰) در سال ۲۰۰۴ Monaco G و همکاران نشان دادند که وجود دو یا بیشتر از فاکتورها در رادیوگرافی پانورامیک مثل افزایش شفافیت، باریک شدگی و انقطاع خط سفید، احتمال ارتباط نزدیک بین دندان عقل و کانال مندیبل را بالا برده و استفاده از سی-تی اسکن را جهت بررسی بیشتر این ارتباط توجیه می‌نماید.^(۱۳) در سال ۲۰۰۵ نیز Sedaghatfar M و همکاران نشان دادند که چهار علامت رادیوگرافی زیر در نمای پانورامیک افرادی که به علت جراحی مولر سوم دچار آسیب به عصب مندیبولار شده بودند دیده می‌شود: Darkening ریشه، Diversion کانال، انقطاع خط سفید و باریک شدگی ریشه.^(۱۴) با توجه به امکان دائمی شدن صدمه وارده به عصب آلوئولار تحتانی حین جراحی مولر سوم مندیبل و بروز مشکلات پیچیده برای بیمار و جراح، در این تحقیق بر آن شدیم تا دقت دو نمای پانورامیک و سی-تی اسکن را در ارزیابی احتمال صدمه به عصب آلوئولار تحتانی بررسی نماییم.

روش کار

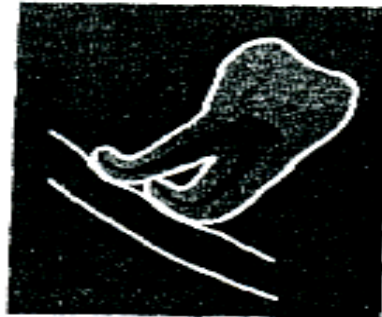
در یک بررسی مقطعی بر اساس نمونه‌گیری انتخابی از بین ۱۶۵ پانورامیک تهیه شده (۸۰ زن و ۸۵ مرد) از افرادی که در سال ۱۳۸۶ جهت خارج کردن دندان‌های عقل نهفته مندیبل به یک جراح فک و صورت در شهر شیراز مراجعه نمودند، تعداد

چپ (۶۶/۶ درصد) و ۴ دندان (۳۳/۳ درصد) در سمت راست قرار داشتند. در ضمن ارتباط کانال و دندان در چهار زن و سه مرد رویت شد. از کل ۱۸ دندان عقل نهفته ۹ عدد میوانگولار (۵۰ درصد)، ۶ عدد ورتیکال (۳۳/۳۳ درصد) و ۳ عدد افقی (۱۶/۶ درصد) بودند. در ضمن از ۱۲ دندانی که ارتباط واقعی آنها با کانال مندیبل در سی-تی اسکن تایید گردید، ۷ دندان میوانگولار (۵۸/۳ درصد)، ۴ دندان (۳۳/۳ درصد) عمودی و یک دندان (۸/۳ درصد) افقی قرار داشت. لازم به ذکر است در دو مورد کیست در ناحیه دیستال دندان عقل نهفته دیده شد.


ارتباط (assosiation) داشتند. در یک مورد نیز مشاهده لبه های کانال مندیبل در برخی برش ها میسر نبود. از دیگر یافته ها در نمای سی-تی اسکن دندان های مذکور وجود کانال مندیبل در سمت زبانی ۹ دندان (۵۶/۲۵ درصد) بود. ۸ کانال دیگر (۴۴/۴ درصد) در زیر (inferior) دندان قرار داشته و یک مورد (۵/۵ درصد) نیز بین ریشه ها گزارش شد. شایان ذکر است که هیچ کدام از کانال های دیده شده کاملاً در سمت گونه ای دندان عقل قرار نداشتند. از ۱۲ دندانی که ارتباط ریشه آنها با کانال مندیبل در سی-تی اسکن تایید گردید ۸ دندان در سمت



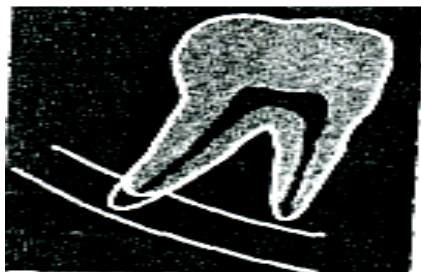
شکل ۳: تیره شده ریشه



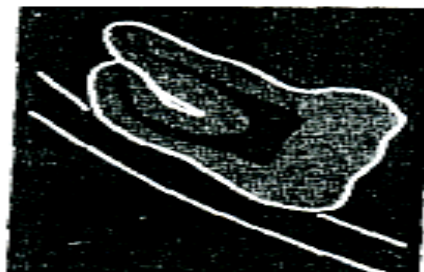شکل ۴: انحراف ریشه




شکل ۵: باریک شدگی ریشه




شکل ۶: ریشه تیره و دو شانه



شکل ۷: هم ریفتگی فط سفید



شکل ۸: انحراف کانال



شکل ۹: باریک شدگی کانال

بحث

اختلال در عصب آلوئولار تحتانی به طور عمده به دلیل صدمه به دسته الیاف حسی می باشد. اگر دندان و کانال مندیبل به هم نزدیک باشند، ریسک اختلال حسی بعد از جراحی بیشتر می شود.^(۲) این عارضه ممکن است موقت یا دائمی باشد که بهبودی ناکامل بعد از آن بدلیل وجود بافت اسکار حاصله از جراحی است.^(۱۵) در مورد پیش بینی ایجاد صدمه حسی به عصب آلوئولار تحتانی شرایطی همچون سن بیمار، تکامل ریشه ها، درجه نهفتگی، موقعیت کانال عصب در رادیوگرافی و همچنین عمق پروسه جراحی باید در نظر گرفته شود.^(۱۶) در مطالعه ای که در سال ۲۰۰۵ انجام شد به طور متوسط از هر هزار دندان مولر سوم کشیده شده چهار مورد نقص در حس عصب آلوئولار تحتانی و یک مورد نقص در حس عصب لینگوال مشاهده گردید. همچنین میانگین آسیب دائمی به عصب آلوئولار تحتانی یک به از هر ۲۵۰۰ دندان مولر سوم کشیده شده و در مورد عصب لینگوال یک به از هر ده هزار دندان گزارش شد.^(۱۷) بنابراین قبل از خارج کردن دندان عقل، تصویربرداری از دندان و بررسی نزدیکی ساختارهای آناتومیکی به آن، نه فقط برای آسانی خروج دندان بلکه برای تخمین و کاهش ریسک صدمه به عصب و پیش بینی مشکلات بعد از جراحی، ضروری می باشد.^(۲،۳،۸،۱۲)

رادیوگرافی پانورامیک شایع ترین رادیوگرافی برای دست یابی به این اهداف تشخیصی است.^(۱) البته تصاویر پانورامیک اگر به تنهایی استفاده شوند محدودیت هایی در تعیین ساختارهای استخوانی دارند.^(۴) برای مثال نتایج مطالعات وسیع در این زمینه نشان می دهد که رادیوگرافی پانورامیک نمی تواند مقدار استخوانی را که دندان را می پوشاند و یا ارتباط بوکولینگوالی کانال مندیبل نسبت به دندان عقل^(۱) را به دقت نشان دهد، بنابراین استفاده از رادیوگرافی پانورامیک به تنهایی دقت کافی برای اقدام به جراحی را ندارد. Westesson و

Carlsson نشان دادند یک نمای رادیوگرافی اضافه می تواند دقت بالاتری را برای بررسی ارتباط آناتومیکی واقعی عرضه کند.^(۴،۱۸) Tal & Moses در ۱۹۹۰ نشان دادند که سی-تی اسکن در مقایسه با رادیوگرافی پانورامیک با دقت بیشتری می تواند فاصله بین ستیغ استخوانی و کانال مندیبل را ارزیابی کند. همچنین تصاویر توموگرافی می توانند اطلاعات اضافی را قبل از انجام جراحی در اختیار جراح قرار دهند مثلاً زمانی که ابعاد عرضی و شکل مندیبل یا جایگاه بوکولینگوالی کانال مندیبل را خواهان هستیم استفاده از توموگرافی مفید خواهد بود.^(۱،۱۲) بعضی اوقات، تصاویر کمکی CT scan در برش های آگزیکال، کورونال و ساژیتال نیز توصیه می شود تا ارزیابی دقیق تری از ارتباط آناتومیکی کانال با دندان عقل فراهم شود. ارزیابی دقیق ریسک فاکتورها به جراح و بیمار اجازه می دهد در مورد خروج یا عدم خروج دندان تصمیم گیری کرده، راهکارهای درمانی دیگر را نیز در نظر بگیرند.^(۶) البته استفاده از CT scan به علت عدم دسترسی آسان، صرف زمان طولانی تر، هزینه و دوز تشعشع بالاتر در مقایسه با رادیوگرافی پانورامیک محدودتر است. پس اولین ارزیابی تشخیصی بهتر است با رادیوگرافی پانورامیک انجام و سپس در صورت وجود مشکلات آناتومیکی خاص از CT scan یا scan) در تحقیق حاضر دندان هایی را که در رادیوگرافی پانورامیک آنها علائم ارتباط با کانال مندیبل وجود داشت مورد سی-تی اسکن قرار دادیم. در نمای سی-تی اسکن در ۶۶/۶ درصد موارد ارتباط واقعی بین دندان و کانال مندیبل دیده شد. این دندان ها بیشتر در سمت چپ (۶۶/۶ درصد)، در گروه زنان و موقعیت مزیوانگولار (۵۸/۳ درصد) بودند. از بین علائم ارتباط دندان و کانال در نمای پانورامیک به ترتیب چهار علامت interruption خط سفید، darkening ریشه دندان deflection و diversion کانال مندیبل مشاهده گردید. کانال ها در ۵۶/۲۵ درصد در

narrowing یا interruption خط سفید، ریسک ارتباط نزدیک بین دندان عقل و کانال مندیبل را نشان می دهد^(۲۰) که این یافته در مطالعه ما نیز مشاهده گردید. همچنین در همین مطالعه سه فاکتور شایع تر ارتباط کانال و دندان مولر سوم، شامل darkening ریشه، diversion کانال و interruption خط سفید در گروه زنان بیشتر مشاهده گردید.^(۲۰)

با توجه به ارتباط مشاهده شده بین دندان عقل و کانال مندیبل در نمای سی-تی اسکن بیش از نیمی از بیماران، استفاده از این روش تصویر سازی در مواردی که در نمای پانورامیک علایم ارتباط بین این دو ساختمان آناتومیکی مشاهده می گردد، قویا توصیه می شود.

سپاسگزاری

از جناب آقای دکتر عبدالعزیز حق‌نگهدار که در تهیه داده‌های تحقیق حاضر ما را یاری نموده و همچنین از جناب آقای مهندس نادر سامانی که در تدوین مقاله ما را همراهی نمودند، صمیمانه سپاسگزاریم.

References

1. Ylikontiola I. Radiographic methods used to locate the mandibular canal. Available from <http://pt.wkhealth.com/pt/re/oooo/abstract>. Accessed september 23,2004.
2. Maegawa H, Sano K, Kitagawa Y, et al. Preoperative assessment of the relationship between the mandibular third molar and the mandibular canal by axial computed tomography with coronal and sagittal reconstruction. Oral surg oral med oral pathol Radiol Endod 2003; 96:639-646.
3. Aziz B, shteyer A, Pla menta M. Radiographic and clinical manifestation of the impacted mandibular third molar. J.oral surgery 1976; 5:153-160.
4. Pawelzik J, Cohnen M, Willers R, et al. A comparison of conventional panoramic radiographs with volumetric computed tomography assessment of impacted mandibular third molars. J oral MaxilloFac surg 2002; 60:979-984.
5. Miller C, Nummikoski P, Barnett D, et al. Cross – Sectional tomography. A diagnostic technique for determining the buccolingual relationship of impacted mandibular third

سمت زبانی، در ۴۴/۴ درصد زیر دندان و در یک مورد نیز (۵/۵ درصد) بین ریشه ها قرار داشتند. در تحقیقی که در سال ۱۹۹۰ انجام گرفت محل کانال مندیبل را در اغلب موارد در باکال دندان عقل ذکر کردند.^(۱۹) این یافته در مطالعات دیگری در سال^(۴) ۲۰۰۰ و سال^(۱۸) ۲۰۰۳ نیز تایید گردید. بنا به تحقیق ما کانال ها بیشتر در لینگوال یا پایین دندان قرار داشتند. بر اساس مطالعه‌ای در سال ۲۰۰۳ ذکر گردید که عدم وجود لبه کورتیکال اطراف کانال در سی-تی اسکن اغلب در مواردی دیده می شود که کانال در لینگوال دندان یا بین ریشه هاست.^(۱۸) در تحقیق ما این امر در کانال های لینگوالی یا زیر دندان بیشتر دیده شد. در مطالعات گذشته ذکر شده که diversion کانال، darkening ریشه و interruption خط سفید در رادیوگرافی پانورامیک و پری اپیکال نشانه های قابل توجهی برای صدمه به عصب آلوئولار تحتانی می باشند.^(۱۸) همچنین بر مبنای مطالعه ای در سال ۲۰۰۴، وجود دو یا بیشتر از فاکتورهای رادیوگرافی در پانورامیک مانند darkening ریشه و

- molars and the inferior alveolar neurovascular bundle. *Oral Surg Oral Med Oral Pathol* 1990; 70:791-797.
6. Blaeser B, August M, Donoff R, et al. Panoramic radiographic risk factors for inferior alveolar nerve injury after third molar extraction. *J Oral Maxillofac Surg* 2003; 61:417-421.
 7. Wenzel A, Aagaard E, Sindet-Pederson S. Evaluation of a new radiographic technique: diagnostic radiology 1998; 27:255-263.
 8. Benediktsdottir I, Hintze H, Petersen J, et al. Accuracy of digital and film panoramic radiographs for assessment of position and morphology of mandibular third molars and prevalence of dental anomalies and pathologies. *DentoMaxilloFacial Radiology* 2003; 32:109-115.
 9. Neil I. Specialized radiographic technique. In: White MC, Pharoah MJ, editors. *Oral radiography: Principles and interpretation*. 5th ed. China: Elsevier; 2004:251
 10. Rood J, Shehab B. the radiological predication of inferior alveolar nerve injury during third molar Surgery. *British journal of Oral and Maxillofacial Surgery* 1990; 28:20-25.
 11. Drage N, Renton T. Inferior alveolar nerve injury related to mandibular third molar surgery: an unusual to mandibular third molar surgery: an unusual case presentation. *Oral Surg Oral Med Oral Pathol Oral Radiol Endod* 2002; 93(3): 358-361
 12. Kaeppler G. Conventional cross-sectional topographic evaluation of mandibular third molars. *Quintessence* 2000; 31, 49-56.
 13. Monaco G, Montevicchi M, Bonetti GA, et al. Reliability of panoramic radiographic in evaluating the topographic relationship between the mandibular canal and impacted third molars. *Jam Dent Assoc* 2004; 135(3):312-318.
 14. Sedaghatfar M, August MA, Dodson TB. Panoramic radiographic finding as predictors of inferior alveolar nerve exposure following third molar extraction. *H Oral Maxillofacial Surg* 2005; 63(1): 3-7.
 15. Green W, Crobett I. Observation on the exploration and external neurolysis of injured inferior alveolar nerves. *J Oral Maxillofac Surg* 2005; 34(3): 252-256
 16. Güllicher D, Gerlach K. Sensory impairment of the lingual and inferior alveolar nerves following removal of impacted mandibular third molars. *J Oral Maxillofac surg* 2001; 30 (4):306-312

17. Robert R, Bacchetti P, Pogrel M. Frequency of trigeminal nerve injuries following third molar removal. *J Oral Maxillofac Surg* 2005; 63(6): 732-735.
18. Chandler L, Pharm B, Laskin D. Accuracy of radiographic studies in classification of impacted third molar teeth. *J Oral Maxillofac Surg* 1986; 46: 656-660.
19. Fanourakis J, Kamberos S, Kolokoudias M, et al. Topographic evaluation of the impacted mandibular third molar. Radiographic studies. *Hell Period Stomat Gnathopathoprosopike cheir* 1990; 5(3):115-119
20. Zamiri B, Shahidi S, Shoeleh S. Assessment of anatomical relationship between impacted lower third molar tooth and mandibular canal in panoramic view of men and women between age 20-70. *J of Dental medicine, Shiraz University of medical sciences* 2004; 4(3): 38.

Anatomical relationship between mandibular third molar roots and mandibular canal in panoramic radiography and CT scans

Hosseiny goosheh SM, MD*; Asadi Samani S, MD; Shahidi S, MD***
Zamiri B, MD****; Asadi Samani S, MD****

Received: 27/Nov/2008

Accepted: 7/Jul/2008

Background: *Inferior alveolar nerve (IAN) injuries are the third common complication after infections and alveolar osteitis during third molars (M₃s) extraction. The most common cause of IAN injuries, is the proximity of M₃ apices with mandibular canals, so the pre-operative radiographic views (such as common or advanced techniques) are outmost important to detect the proximity, number and position of M₃s roots, and mandibular canal branches. the aim of this study was to assay the exact detection of relationship between M₃s and mandibular canals in panoramic views and CT-Scans*

Method and Material: *165 panoramic radiographs were assessed to detect the proximity signs between M3 and mandibular canals. 9 patients (with 18 teeth) were detected and CT scan was obtained.*

Results: *In panoramic views of 18 teeth, we could see root darkening in 11 cases, interruption of white lines in 11 teeth, deflected root in 6 of them and canal divergence in 4 cases. In CT scan views 12 teeth (%66/6) showed the association with mandibular canals and the 6 other teeth, in spite of significant proximity signs in panoramic views, did not have any relation with the canal. The associated teeth were mostly seen in women, left side and mesioangular and most of the canals placed in lingual side to root apices.*

Conclusion: *Admittedly, the IAN injuries are complication during M3s extraction. So we have to use the pre-operative radiographs for exact detection of anatomical proximities. If the proximity signs between M3s and mandibular canals are seen in panoramic radiographs, it is highly suggested to use advanced radiographic views such as tomography and CT scans.*

KEYWORDS: *Third mandibular molar, mandibular canal, CT scan, panoramic, radiographic views*

*Dept of Endodontics Department, Faculty of Dentistry, Zahedan University of Medical Sciences and Health Services, Zahedan, Iran

**Dentist

*** Dept of Radiology, Faculty of Dentistry, Shiraz University of Medical Sciences and Health Services, Shiraz, Iran

**** Dept of Surgery, Faculty of Dentistry, Shiraz University of Medical Sciences and Health Services, Shiraz, Iran