شناسایی قندهای انتهایی D-GAL و دی‌ساکارید Gal/GalNac در کارسینومهای سلول بازال و سنگفرشی پوست

دکتر محمد رضا عرب*، دکتر حسین احمدی**، دکتر فریدون سرگلزایی اول*
دکتر مهربد کریمی***، دکتر مصیب شهریار****

تاریخ دریافت مقاله : ۸۵/۱۱/۲
تاریخ پذیرش مقاله : ۸۶/۶/۲۱

* دانشگاه علوم پزشکی و خدمات بهداشتی درمانی زاهدان، دانشکده پزشکی، گروه علوم تشریحی
** پزشک عمومی، بیماستان امام علی(ع)، دانشکده پزشکی زاهدان
*** دانشگاه علوم پزشکی و خدمات بهداشتی درمانی زاهدان، دانشکده پزشکی، گروه آسیب شناسی
**** دانشگاه علوم پزشکی و خدمات بهداشتی درمانی زاهدان، دانشکده پزشکی، گروه بیماریهای داخلی

Downloaded from zjrms.ir at 18:16 +0430 on Sunday June 2nd 2019

چکیده

زمینه و هدف: در سیر تغییرات نئوپلازی پوست همراه با رخدادهای ویژه ی مورفولوژیک سلولهای سرطانی، ترکیبات سطح سلول و ماتریکس خارج سلولی نیز تغییر می یابند. این تغییرات در بسیاری موارد پیش سازهای مناسبی برای تهاجم سلول‌های سرطانی به لایه های زیرین و متاستازهای دور دست می باشند. مطالعات جدید تغییر الگوی واکنش سلولهای سرطانی به لکتین‌ها را به عنوان ابزاری برای شناسایی مولکولهای سطحی سلول نشان داده است. هدف از این مطالعه شناسایی قندهای انتهایی دی گالاکتوز و گالاکتوز/ان-استیل گالاکتوز آمین در کارسینومهای سلول بازال و سنگفرشی پوست بود.

مواد و روش‌ها: در این مطالعه توصیفی بلوک‌های پارافینی ۲۰ بیمار با تشخیص کارسینوم سلول سنگفرشی (۱۰ بیمار) و کارسینوم سلول بازال (۱۰بیمار) از بایگانی بخش آسیب شناسی بیمارستان خاتم الانبیا زاهدان انتخاب شدند. پس از مطالعه لام‌های هماتوکسیلن و ائوزین این بیماران و تایید تشخیص‌های قبلی، از هر بلوک بافتی ۴ برش با ضخامت ۶-۵ میکرومتر تهیه و با روش لکتین هیستوشیمی PNA/Alcian blue pH=2.5 و WGA/Alcian blue pH=2.5 رنگ آمیزی شدند.آنگاه برش‌ها به صورت Blind توسط دو نفر از همکاران از نظر وجود قندهای انتهایی فوق در سلول و ماتریکس خارج سلولی مورد مطالعه قرار گرفته و گزارشات بافتی آن‌ها تهیه گردید.

نتایج: وجود رسوب قهوه ای رنگ در سلول و ماتریکس خارج سلولی به عنوان پاسخ مثبت در لام در نظر گرفته شد. نتایج این مطالعه حضور دی ساکارید گالاکتوز/ان استیل گالاکتوزامین را در سلولهای نئوپلاستیک پوست در کارسینوم سلول سنگفرشی با لکتین PNA نشان داد. در این نوع بدخیمی هسته سلول‌ها به لکتین پاسخی نداد. هم چنین نتیجه ی واکنش برای قند دی گالاکتوز با لکتین WGA در این نوع بدخیمی منفی ارزیابی شد. در حالی که در کارسینوم سلول‌های بازال حضور قند انتهایی دی گالاکتوز در سلولهای ردیف قاعده ای و بافت همبندی زیر پوشش اپیدرم ملاحظه شد. سلول‌های پوششی در کارسینوم سنگفرشی به این لکتین پاسخی ندادند.

نتیجه گیری: به نظر می‌رسد در سیر تغییرات نئوپلازی در کارسینومای پوست الگوی متفاوتی از تغییرات قندهای انتهایی سطح سلول وجود دارد. **(مجله طبیب شرق، سال نهم، شماره ۱، بهار ۸۶، ص۵۳ تا ۵۹)**

گل‌واژه ها: کارسینوم سلول سنگفرشی ، کارسینوم سلول بازال، لکتین، ماتریکس خارج سلولی

مقدمه

کارسینومای سلولهای بازال در پوست یکی از فراوانترین بدخیمی های پوست است که منشا سلولهای نئوپلاستیک در آن سلولهای لایه ی قاعده ای می باشند. آرایش هیستولوژیک طنابی شکل سلولهای نئوپلاستیک، یاد آور نمای بافتی سلولهای

آدرس نویسنده مسئول: دانشگاه علوم پزشکی زاهدان، دانشکده پزشکی Email: mr_arabz@yahoo.com

Downloaded from zjrms.ir at 18:16 +0430 on Sunday June 2nd 2019

بازال در پوست می باشد. کارسینوم سلول‌های سنگفرشی پوست نتیجه‌ی تقسیمات غیر معمول و فراوان سلول‌های سنگفرشی در اپیدرم پوست می‌باشند. سلول‌های تومورال در این نوع بدخیمی ایجاد توده‌های پاراکراتوز مرواريد مانندی را می‌کنند که از مشخصات ویژه‌ی این تومورها می باشد. پیش آگهی این بیماران بر اساس اندازه‌ی تومور و محل آن و هم چنین آرایش سلول‌های نئوپلاستیک در آن‌ها متفاوت می‌باشد.[۱و۲] ارتباط میان رفتارهای کلینیکی سلول‌های تومورال با الگوی واکنش این سلول‌ها به انواع لکتین‌ها در بعضی کارسینومهای پوست نشان داده شده است. مطالعات جدید تغییر میزان مولکولهای قندی در ترکیبات سطحی سلولها و یا پروتئوگلیکانهای ماتریکس خارج سلولی و ارتباط آن با مراحل مختلف رشد و پیشرفت تومورها را نشان داده است.[۳] شناسایی ویژگیهای خاص سلولهای سنگفرشی از نظر زنجیره های قندی ترکیبات سطح سلول و ماتریکس خارج سلولی برای درک رفتارهای بیولوژیک این سلولها به هنگام نئوپلازی کاملا ضروری به نظر می رسد[۴]. مطالعات لکتینی برای ردیابی قند انتهایی ال-فوکوز در سلولهای بازال پوست نشان داده است که علت ایجاد توقف تکاملی سلولهای بازال پوست به کراتینوسیت ها و ایجاد کارسینوم سلولهای بازال پوست عدم تبدیل قند پیرانوزیل به فوکوز، می باشد.[۵] تعامل میان ماتریکس خارج سلولی و سلولها برای حفظ وضعیت طبیعی سلولها نسبت به هم برای آغاز روند تغییرات نئوپلاستیک از اهمیت زیادی برخوردار است، مطالعه Kempen و همکاران اهمیت این موضوع را برای رشد تومورها و هم چنین متاستاز آنها از طریق آنزیم های ماتریکس خارج سلولی مثل متالوپروتئیناز نشان داده است.[۶] با آن‌که الگوی پاسخ سلول‌های تومورال به لکتین‌ها برای نشان دادن قندهای انتهایی سطح سلول بسیار پیچیده و متنوع می‌باشد، اما این واکنش در سلول‌های تومورال مشابه در بیماران مختلف تقریبا از یک الگوی مشابه پیروی می‌کند. مطالعات نشان داده است که در نوع خاصی از سرطانهای پوست مثل کارسینومهای سلولهای مرکل، واکنش استرومای خارج تومور به لکتین های اختصاصی ان-استیل گالاکتوزآمین شدید و این واکنش برای ماتریکس اطراف سلولهای تومورال مانند خود این سلولها منفی می باشد. این موضوع مورد توجه محققان فراوانی قرار گرفته است، و می تواند تعامل دوگانه ی استرومای تومور و سلولهای نئوپلاستیک را با هم نشان دهد.[۳] مطالعات Suter و همکاران نشان داده است که سلولهای طبیعی لایه ی بازال در پوست تقریبا واکنشی به لکتین PNA از خود نشان نمی دهند، در حالی که سلولهای هیپرپلاستیک بازال با شدت بالایی به این لکتین پاسخ می دهند ، بدین ترتیب ارتباط میان الگوی پاسخ به لکتین ها و رفتارهای کلینیکوپاتولوژیک سلولهای تومورال نشان داده می شود.[۹] هدف از این مطالعه مقایسه ی الگوی پاسخ سلولها و ماتریکس خارج سلولی به لکتین های PNA&WGA باهم در دو نوع کارسینوم سلولهای بازال و سنگفرشی در پوست بود.

روش کار

در این مطالعه توصیفی بلوک‌های پارافینی از ۲۰ بیمار با تشخیص کارسینوم سلولهای بازال (۱۰بیمار) و کارسینوم سلولهای سنگفرشی (۱۰بیمار) از فایل آسیب شناسی بیمارستان خاتم الانبیا زاهدان انتخاب گردید. پس از مطالعه لامهای هماتوکسیلن-ائوزین این بیماران از بلوکهای پارافینی مناسب بیماران برشهایی با ضخامت ۵-۶ میکرومتر تهیه شد. برای انجام واکنش لکتین هیستوشیمی از لکتین های WGAوPNA با رقت ۱۰ میکروگرم/ میلی لیتر، رقیق شده در بافر فسفات (PBS) با غلظت یک دهم مولار و pH = ۶/۶ استفاده شد. برشها پس از پارافین زدائی و آبدهی به روش معمول در آسیب شناسی به مدت ۲ ساعت در اتاقک مرطوب در مجاورت لکتین های فوق قرار گرفتند. مقاطع پس از شستشو در بافر فسفات به منظور ظهور واکنش به مدت ۱۰-۱۵ دقیقه در محلول ۰/۰۳ % DAB که محتوی ۲۰۰ میکرولیتر آب اکسیژنه به ازای هر ۱۰۰ میلی لیتر بافر فسفات بود، قرار گرفتند. برای توقف واکنش مقاطع به مدت ۵-۲ دقیقه در آب جاری شستشو شدند. سپس

Downloaded from zjrms.ir at 18:16 +0430 on Sunday June 2nd 2019

برشها به مدت ۵-۲ دقیقه در محلول آلسین بلو با pH= ۲/۵ قرار گرفتند و آنگاه به روش معمول آبگیری و چسبانده شدند. مقاطع به صورت blind از نظر محل واکنش و شدت آن توسط دو نفر از همکاران مورد مطالعه قرار گرفته و گزارشات بافتی لازم تهیه شد. وجود رسوب قهوه ای در سلولها و ماتریکس خارج سلولی به عنوان پاسخ مثبت در تومور ارزیابی شد(حداقل در ۳۰٪ سلولهای میدان دید). تمام مواد و رآژین های لازم از شرکت سیگما با واسطه هلال احمر جمهوری اسلامی ایران خریداری شدند.

یافته ها

در مطالعه لام‌های هماتوکسیلن و ائوزین بیماران با کارسینوم سلولهای سنگفرشی، سلولهای سنگفرشی با تشکیل توده‌های مرواریدی شکل پاراکراتوزی وبا هسته‌هایی کاملا هیپرکروم و هستک‌هایی واضح مشاهده شدند. استرومای اطراف سلولهای تومورال با مجموعه ای از سلولهای التهابی کاملا پر شده بود. در بیماران با تشخیص کارسینوم سلولهای بازال، سلولهای نئوپلاستیک نمایی طنابی شکل پیدا کرده بودند، آنچنان که این طنابهای سلولی شباهت مورفولوژیک فراوانی با سلولهای بازال اپیدرم از خود نشان می دادند، در اطراف سلولهای سرطانی انفیلتراسیون شدیدی از سلولهای التهابی نمایان بود (فتومیکروگراف های ۱ و ۲).

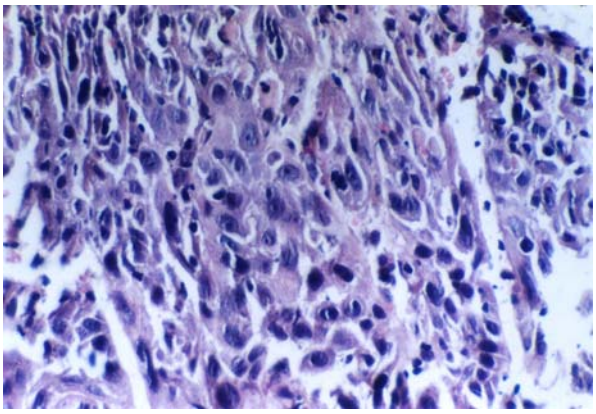

فتومیکروگراف ۱: نمایی از سلول‌های نئوپلاستیک در کارسینوم سلول‌های سنگفرشی پوست نشان داده شده است. رنگ آمیزی هماتوکسیلن و ائوزین ۵۰۰×

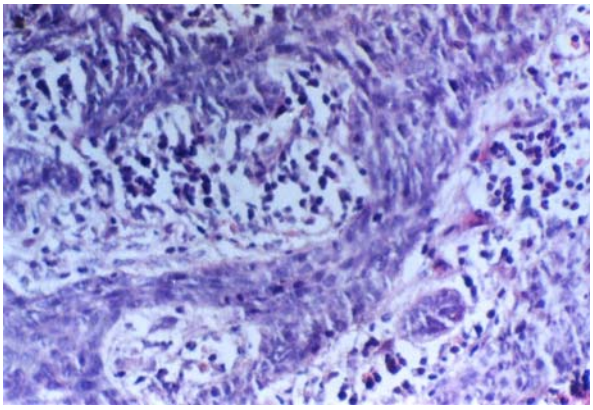

فتومیکروگراف ۲: نمایی از سلول‌های نئوپلاستیک در کارسینوم سلولهای بازال همراه با سلولهای التهابی اطراف در پوست نشان داده شده است. رنگ آمیزی هماتوکسیلن و ائوزین ۴۰۰×

در مطالعه ی لامهای لکتینی کارسینوم سلولهای سنگفرشی با لکتین PNA، توده های سلولی نئوپلاستیک پاراکراتوزی به خوبی با لکتین واکنش داده بودند، این واکنش عمدتا در سطوح سلولی قابل ملاحظه بود و هسته و سیتوپلاسم سلولها تقریبا واکنشی به لکتین از خود نشان نداده بود. محل واکنش به صورت کمپلکس قهوه ای رنگی نشان داده شده است که محل حضور قند انتهایی گالاکتوز/ان استیل گالاکتوز آمین خواهد بود. واکنش استرومای تومور به گلیکوزآمینوگلیکانهای اسیدی سولفاته و کربوکسیله در واکنش به آلسین بلو در pH=۲/۵ مثبت بود. در کارسینوم سلولهای سنگفرشی واکنش به لکتین WGA برای قند انتهایی دی گالاکتوز و گلیکوزآمینوگلیکانهای اسیدی منفی بود.

پاسخ سلولهای نئوپلاستیک کارسینوم سلول بازال به لکتین PNA منفی بود، هرچند بافت همبندی زیر اپیدرم به لکتین پاسخ می داد، بدین ترتیب حضور قند انتهایی گالاکتوز/ان استیل گالاکتوز آمین تنها در بخش های واکنش دهنده برای ماتریکس خارج سلولی نشان داده می شود. در کارسینوم سلولهای بازال واکنش سلولهای نئوپلاستیک به لکتین WGA و بافت فیبروتیک اطراف سلولهای تومورال مثبت بود .

Downloaded from zjrms.ir at 18:16 +0430 on Sunday June 2nd 2019

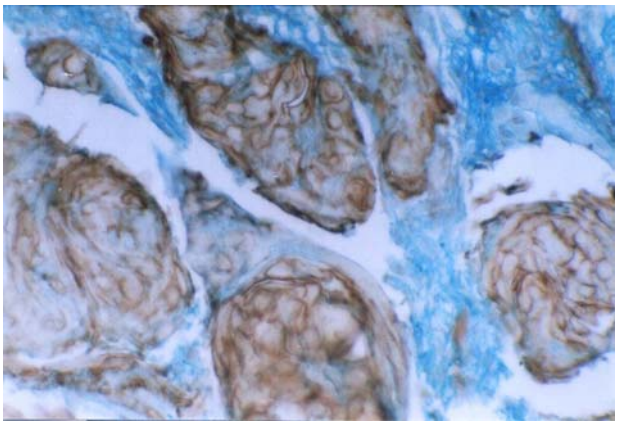

فتومیکروگراف ۳: واکنش شدید سلول‌های سرطانی در کارسینوم سلولهای سنگفرشی در توده های مرواریدی پاراکراتوز به لکتین PNA برای ردیابی دی ساکارید گالاکتوز ان استیل گالاکتوز آمین نشان داده شده است.× ۳۱۲

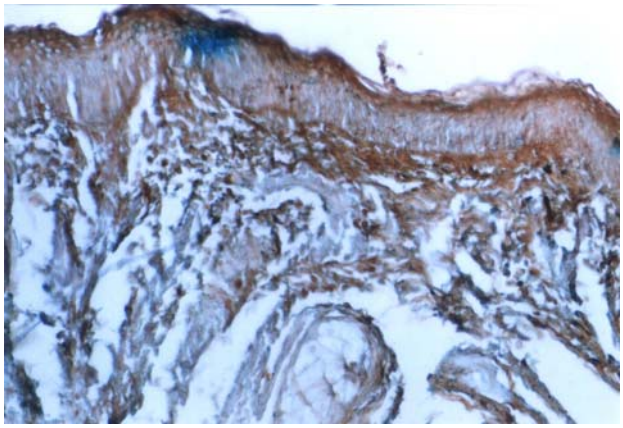

فتومیکروگراف ۴: واکنش سلولهای نئوپلاستیک در کارسینوم سلولهای بازال در پوست به لکتین WGA برای ردیابی قند دی گالاکتوز نشان داده شده است. ×۲۰۰

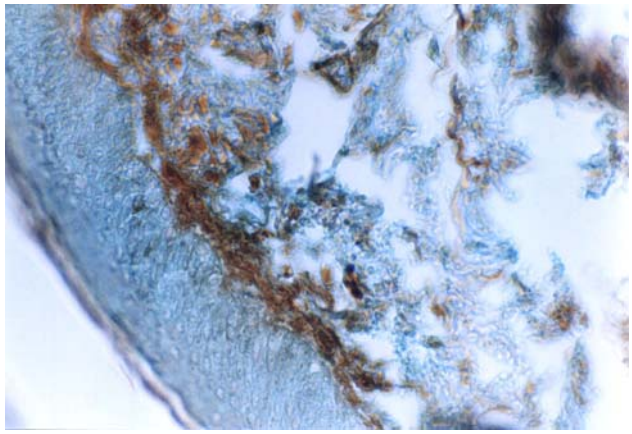

فتومیکروگراف ۵: واکنش بافت همبندی زیرین اپیدرم در بیماری با کارسینوم سلولهای بازال در پوست به لکتین PNA برای ردیابی قند گالاکتوز/ ان استیل گالاکتوز آمین نشان داده شده است. ×۲۰۰

بحث

نتایج این مطالعه الگوی متفاوتی از توزیع قندهای انتهایی گلیکوکونژوگه های سطح سلول و ماتریکس خارج سلولی را در این دو نوع کارسینوم پوست نشان داد، آن چنان که دی ساکارید گالاکتوز/ان استیل گالاکتوز آمین عمده ترین قند انتهایی واکنش دهنده در کارسینوم سلولهای سنگفرشی بود. واکنش استرومای تومورهای پوست از نوع سنگفرشی و بازال برای گلیکوزآمینوگلیکان‌های اسیدی نیز مثبت بود. در کارسینوم سلولهای بازال قند انتهایی واکنش دهنده عمدتا از نوع دی گالاکتوز بود، بعلاوه واکنش استرومای تومور نیز به این لکتین مثبت بود. بدین ترتیب به نظر می رسد می توان لکتین PNA و قند انتهایی گالاکتوز/ان استیل گالاکتوز آمین را برای کارسینوم سلولهای سنگفرشی و لکتین WGA و قند انتهایی دی گالاکتوز را برای کارسینوم سلولهای بازال پیشنهاد کرد. این بیان متفاوت از قندهای انتهایی سطح سلول و ماتریکس خارج سلولی انعکاسی از اختلافات متعدد فراوانی دیگری نیز می تواند باشد که از نظر بیولوژیک و هیستوپاتولوژیک میان این دو نوع کارسینوم پوست وجود دارد. مطالعات Bruchell و همکاران این تغییر در الگوی انتشار گلیکوکونژوگه ها و تغییرات احتمالی آنها در روند نئوپلازی را نشان داده است و از این نظر نتایج مطالعه ی حاضر با نتایج گفته شده ی فوق مطابقت دارد.[۸] مطالعه ی Heng و همکاران نشان داده است که استفاده از روش لکتین هیستوشیمی برای تفکیک سلولهای نئوپلاستیک نوع سنگفرشی می تواند بسیار با اهمیت باشد. آن چنان که وجود قند انتهایی ال- فوکوز برای کارسینوم سلولهای سنگفرشی نوع تمایز یافته از ویژگیهای اصلی این دسته از سلولهای تومورال می باشد در حالی که این قند انتهایی معمولا در سلولهای کمتر تمایز یافته ی این تومور دیده نمی شود. لازم به ذکر است که این قند انتهایی هم چنین در کارسینوم نوع بازال نیز دیده نمی شود.[۵]

Downloaded from zjrms.ir at 18:16 +0430 on Sunday June 2nd 2019

به نظر می رسد پاسخ متفاوت استرومای تومور به لکتین های فوق و آلسین بلو انعکاسی از هیستولوژی تومور می باشد، بعلاوه تعامل میان سلولهای نئوپلاستیک و استرومای اطراف را نیز نشان می دهد، آن چنان که در کارسینوم سلولهای نوع بازال و سنگفرشی نه تنها از نظر ترکیبات سطحی سلولی اختلاف وجود دارد، بلکه این اختلاف در استرومای تومور نیز انعکاس می یابد. الگوی واکنش پذیری ویژه ی سلولهای نئوپلاستیک به لکتین ها که انعکاسی از بیان متفاوت قندهای انتهایی سطح سلول می باشد، نه تنها نشان دهنده ی تغییرات احتمالی سلولهای سرطانی در طی روند نئوپلازی می باشد، که نشان دهنده ی ویژگیهای بیولوژیکی همچون قابلیت تهاجم و متاستاز نیز می تواند باشد.[۹] مطالعه Plazk و همکاران نشان داده است که نتایج لکتین هیستوشیمی و ایمونوهیستوشیمی به صورت همزمان با هم میتواند در تایید و تفسیر بهتر سلولها کمک کننده باشد آن چنان که ردیابی گالکتین ۳ با ایمونوهیستوشیمی و واکنش قند اختصاصی برای لکتین DBA می تواند خروج سلولهای پوششی مطبق را ازکمپارتمنت تقسیم و ورود به کمپارتمنت تمایز نشان دهد.[۱۰] گلیکوزیلاسیون غیر طبیعی سلولهای نئوپلاستیک باعث تولید ترکیبات سطحی تغییر یافته ای در سلولهای سرطانی می‌گردد که سبب جدایی آن‌ها از محل اولیه و متاستاز به سمت مکان‌های جدید می‌گردد، اتصال این سلولها در محل جدید می تواند انعکاسی از تشابه ترکیبات سطحی سلولهای سرطانی با سلولهای جدید محل استقرار باشد.[۱۱] مطالعات آینده احتمالا اهمیت بیشتر این ترکیبات در فرآیندهایی همچون ترانسفورماسیونهای سلولی، متاستاز و حتی دخالت این ترکیبات را در فیزیولوژی طبیعی سلولها و گذر از لایه‌های مختلف پوشش های مطبق نشان خواهد داد.

سپاسگزاری

نویسندگان مقاله بر خود لازم می دانند از همکاران شورای پژوهشی دانشگاه علوم پزشکی زاهدان و دانشکده پزشکی برای تامین هزینه‌های مالی این مطالعه تشکر نمایند. هم چنین از همکاران بخش بایگانی بیمارستان خاتم الانبیا زاهدان و آزمایشگاه لکتین هیستوشیمی دانشکده پزشکی و هلال احمر جمهوری اسلامی ایران تشکر و قدردانی می‌گردد.

منابع *References*

1. Weedon D. Tumors of the epidermis. In Systemic pathology, The Skin. Edited by Weedon David. London, Churchil Livingstone 1992**:** 729-763.
2. Murphy G F, Mihm M C. The skin. In Robbins pathological basis of disease. Edited by Cotran R S, Kumar V, Collins T; Philadelphia, W B Saunders Company.1986 : 1184-87.
3. Sames K, Schumacher U, Halata Z, et al. Lectin and proteoglycan histochemistry of merckel cell carcinoma. Experimental Pathol 2001**;** 10(2): 100-9.
4. Holikova Z, Hrdlickova-Cela E, Plazk J, et al. Defining the glycophenotype of squamous epithelia using plant and mammalian lectins. Differentiation dependent expression of alpha 2,6-and alpha 2,3-linked N acetylneuraminic acid in squamous epithelia and carcinomas, and its different effect on binding of the endogenous lectins galectins-1 and 3. Apmis 2002**;** 110(12): 845-56.
5. Heng M C, Fallon-Friedlander S, Bennet R. Expression of Ulex europaeus agglutinin I lectin-binding sites in squamous cell carcinomas and their absence in basal cell

carcinoma. Indicator of tumor type and differentiation. Am J Dermatopathol 1992; 14(3): 216-19. Abs.

6. Van Kempen L, Rhee Jin- Sae, Dehne Kerestine, et al. Epithelial carcinogenesis: dynamic interplay between neoplastic cells and their microenvironment. Differentiation 2002; 70(9-10): 610-23.
7. Suter MM, Augustine-Voss HG, Pantano DM, et al. Differentiation – dependent expression of lectin binding sites on normal and neoplastic keratinocytes in vivo and in vitro. J histochem Cytochem 1991; 39(8): 1103-12.
8. Bruchell Joy M, Mungul Arron, Taylor-Papadimitriou. O-Linked glycosylation in the mammary gland: changes that occur during malignancy. J Mammary Gland Biol Neoplasia 2001; 6(3):355-64.
9. Laack E, Nikbakht H, Peters A, et al. Lectin histochemistry of resected adenocarcinoma of the lung. Am J Pathol. 2002; 160: 1001-1008.
10. Plazk J, Holikova Z, Smetana K Jr, et al. Differentiation dependent glycosylation of cells in squamous cell epithelia detected by a mammalian lectin. Cell Tissues Organs 2002; 171(2-3): 135-44 Abs.
11. Guillot J, Guerry M, Konska G, et al. Modification of glycoconjugates during the carcinogenesis: the case of mammary carcinoma. Bull Cancer 2004; 91(2): 141-58.

Downloaded from zjrms.ir at 18:16 +0430 on Sunday June 2nd 2019

Identification of D-Gal and Gal/GalNac Terminal Sugars in Basal and Squamous Cell Carcinomas of the Skin

Arab MR, PhD*; Ahmadi H, MD; Sargolzaei F, PhD*; Karimi M, PhD***; Shahriyar M, MD******

Downloaded from zjrms.ir at 18:16 +0430 on Sunday June 2nd 2019

Background: *Basal and squamous cell carcinomas comprise 90% of all skin malignancies. Cell surface and extracellular glycoconjugates change in neoplastic cells along with morphological changes of cancer cells. In many cases of malignant diseases, these changes of terminal sugars are responsible for invasive and metastatic properties of cancer cells. Recent studies have shown that the reaction of cancer cells change to lectins in course of neoplastic changes. The aim of the present study was to identify D-Gal and Gal/GalNac in basal and squamous cell carcinomas of the skin.*

Material and Methods*: In this descriptive study paraffin blocks of a total number of 20 patients (10 SCC and 10 BCC) were selected from pathology file of Khatam Al Anbia hospital in Zahedan. After confirmation of previous diagnosis, from each block 4 sections were prepared and stained by WGA and PNA/Alcian blue (pH=2.5). After staining, sections were studied blindly by two persons. Histopathological reports were prepared according to staining intensity and the location of reaction to lectins.*

Results: *Brown precipitate in cell and extracellular matrix were recognized as positive reaction. The presence of Gal/GalNac terminal sugar was confirmed by PNA lectin in squamous cell carcinoma of the skin. The nuclei of cancer cells did not react to lectin. Cancer cells in Basal cell carcinoma did not react to WGA lectin for D-Gal terminal sugar either. The presence of D-Gal was confirmed in basal cell carcinoma. Neoplastic cells in squamous cell carcinoma did not react to WGA.*

Conclusion: *It seems that in neoplastic changes, terminal sugars of glycoconjugate change with different patterns in skin malignancies, so that PNA lectin is a good marker for SCC and WGA for BCC.*

KEY WORDS: *Squamous Cell Carcinoma, Basal Cell Carcinoma, lectin, Extracellular Matrix*

*** Dept. of Anatomy, Faculty of Medicine, Zahedan University of Medical Sciences and Health Services, Zahedan, Iran.**
**** General Practitioner, MD**
***** Dept. of Pathology, School of Medicine, Zahedan University of Medical Sciences andHealthServices, Zahedan, Iran.**
*** Dept. of Internal Mediccine, School of Medicine, Zahedan University of Medical Sciences and Health Services, Zahedan, Iran.**