

مقایسه یافته های اکوکاردیوگرافی با کاتتریزاسیون قلبی در

تشخیص فشار خون ریوی

دکتر نورمحمد نوری*، دکتر محمود معراجی**

لتویخ دریافت مقاله: ۸۲/۴/۲

تاریخ پذیرش مقاله: ۸۴/۹/۱۳

* دانشگاه علوم پزشکی و خدمات بهداشتی درمانی زاهدان، دانشکده پزشکی، گروه بیماری های کودکان

** دانشگاه علوم پزشکی و خدمات بهداشتی درمانی ایران، دانشکده پزشکی، گروه بیماری های کودکان

چکیده

زمینه و هدف: افزایش فشارخون شریان ریوی آخرین مرحله بسیاری از بیماری های مادرزادی قلب و یا بیماری عروق ریوی است که ابزار اصلی و استاندارد طلایی تشخیص آن را کاتترسم قلبی می دانند. هدف از این بررسی مقایسه یافته های روش غیر تهاجمی اکوکاردیوگرافی با کاتترسم قلبی در ارزیابی افزایش فشار شریان ریوی است.

مواد و روش کار: در این پژوهش که در فاصله زمانی فروردین 1380 لغایت خرداد ماه 1381 در درمانگاه قلب بی مارستان تخصصی کودکان حضرت علی اصغر زاهدان انجام شد، 84 بیمار مبتلا به بیماری های مادرزادی قلب پس از گرفتن شرح حال، معاینه بالینی، نوار قلب و تهیه عکس رادیوگرافی قفسه سینه برای تشخیص افزایش فشار شریان ریوی مورد بررسی و مشاهده با استفاده از اکوکاردیوگرافی و در مرحله بعد کاتتریزاسیون قلبی قرار گرفتند و نتایج این دو روش تشخیصی در انتها با استفاده از روش های آماری مورد مقایسه قرار گرفت.

یافته ها: سن متوسط مبتلایان به فشار شریان ریوی (40 بیمار) 3/4 سال و در گروه با فشار طبیعی شریان ریوی 5/0 سال بود. تمامی 40 بیماری که بر اساس نتایج کاتتریزاسیون قلبی مبتلا به افزایش فشار شریان ریوی تشخیص داده شده بودند، با استفاده از روش اکوکاردیوگرافی نیز شناسایی شدند (حساسیت = 100%) اما از 44 بیماری که بر اساس نتایج کاتتریزاسیون قلبی، فشار شریان ریوی ایشان طبیعی گزارش شده بود، در روش اکوکاردیوگرافی 2 بیمار به اشتباه مبتلا به افزایش فشار خون ریوی تشخیص داده شدند (ویژگی = 95% و مثبت کاذب = 5%). ارزش های اخباری مثبت و منفی اکوکاردیوگرافی در این مطالعه به ترتیب 95 و 100% بود.

مقدمه

در تعیین پیش آگهی، نوع درمان و قابل عمل بودن نقص اهمیت بسزایی دارد.⁽¹⁾ بدون عمل جراحی زودرس افزایش فشار

میزان وقوع بیماری های مادرزادی قلبی 5 تا 8 در هزار تولد زنده می باشد. گذشت زمان تغییراتی را بر نوع و شدت بیماری مادرزادی قلبی ایجاد می کند که این افزایش فشار شریان ریوی

شريان ريوي در ۳۰ درصد بيماران مبتلا به نقايص مادرزادي قلب اتفاق مي افتد.^(۲)

بيماري عروق ريوي داخل رحمي غير معمول است و به طور كلي بيماري عروق ريه بعد از تولد شروع مي شود و ميزان تغييرات عروق ريوي بستگي به نوع ناهنجاري داخل قلبي دارد، اما به استثنای بعضی از کودکان، عامل مساعد کننده ژنتیکی در پيشرفت شدت بيماري دخالت دارد.^(۳) ارتباط يافته هاي فيزيولوژيک با مشاهدات سا ختماني در انواع مختلف ناهنجاري هاي داخل قلبي صحت پيامدهاي زودرس و طولاني مدت را که مي تواند با يا بدون اصلاح جراحي پيش بيني شود بهبود بخشیده است. گرچه هنوز پيش گویی بيماري عروق ريوي در کودکان با سن خيلي کم مشکل تر از کودکان بزرگتر است.^(۴) در پژوهشي که در اسرئيل و آمريکا انجام شد، مشخص شد که فشار دياستولیک شريان ريوي با اکوکارديوگرافي داپلر از طريق اندازه گيري فشار بطن راست در زمان باز بودن دريچه شريان ريوي قابل بررسي است.^(۵)

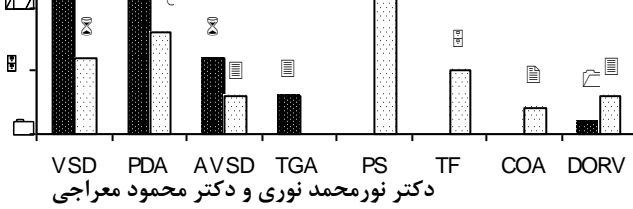
در دو مطالعه که در چين انجام شد حساسيت و ويژگي اکوکارديوگرافي داپلر در تشخيص افزايش فشار شريان ريوي در مقايسه با کاتريسم قلب به ترتيب ۹۲/۳ و ۹۴ درصد و ۱۰۰ و ۱۰۰ درصد بود.^(۷) در بررسي در انگلستان، حساسيت و ويژگي اکوکارديوگرافي داپلر در تشخيص افزايش فشار شريان ريوي به ترتيب ۹۰ و ۷۵ درصد گزارش شده است.^(۹) در مطالعه ديگري که در آلمان انجام گرفت ويژگي و ارزش اخباري منفي روش Pulmonary Magnetic Resonance Angiography در تشخيص افزايش فشار شريان ريوي به ترتيب ۱۰۰ و ۹۴ درصد بود.^(۱۰) در پژوهشي در ژاپن نشان داده شد که قطر شريان ريوي و تخمين فشار سيستولیک شريان ريوي بيماران با Reversed Flow Signal ببطور قابل توجهي بيشتر از بيماران بدون Reversed Flow Signal بود که در کاتريسم قلب راست در ۵۴ بيمار توسط مولف مشخص شد که

Reversed Flow Signal به طور قابل توجهي با افزايش فشار شريان ريوي و فشار گوه اي ارتباط دارد و اين يافته ها تايد نموده که Reversed Flow Signal به طور شايع تري در ارتباط با اتساع شريان ريوي است که به طور معمول مسبب افزايش فشار شريان ريوي است.^(۱۱) اين پژوهش به منظور مقايسه ارزش تشخيصي اکوکارديوگرافي به عنوان روش غيرتهاجمي، ارزان و در دسترس در تعيين افزايش فشار شريان ريوي نسبت به کاتريزاسيون که روشي تهاجمي و گران قيمت است، انجام گرفت.

روش کار

اين مطالعه بر روی ۸۴ بيمار مبتلا به بيماري هاي مادرزادي قلبي که به درمانگاه قلب کودکان بيمارستان حضرت علي اصغر (ع) زاهدان از فروردين ماه سال ۱۳۸۰ لغايت خردادماه ۱۳۸۱ مراجعه کرده بودند صورت گرفت و براي همه بيماران مورد پژوهش شرح حال، معاينه باليني، نوارقلب، راديوگرافي قفسه سينه و آزمايش هاي لازم انجام شد.

همه بيماران شرکت کننده در طرح ابتدا با دستگاه اکوکارديوگرافي داپلر رنگي Es aote Challenge 7000 ساخت ايتاليا واقع در بخش اکوکارديوگرافي بيمارستان تخصصي کودکان حضرت علي اصغر (ع) زاهدان مورد بررسي قرار گرفته و در مرحله بعد جهت انجام کاتريسم قلبي، پس از برقراري و دريافت داروهاي آرام بخش به بيمارستان خاتم الانبيا (ص) زاهدان منتقل و تحت کاتريسم و آنژیوگرافي قرار گرفتند. در کاتريزاسيون قلبي بوي تشخيص افزايش فشار خون شريان ريوي از متوسط فشار شريان ريوي و فشار سيستولیک بطن راست استفاده شد. اکوکارديوگرافي و کاتريسم براي همه بيماران توسط فردي واحد که فوق تخصص بيماري هاي قلبي عروقي کودکان بود انجام مي گرفت. روش نمونه گيري در اين پژوهش به صورت غيرتصادفي آسان و روش جمع آوري اطلاعات به صورت مشاهده و معاينه مستقيم و ثبت در پرونده و



یافته های اکوکاردیوگرافی و کاتتراسیون قلبی

PDA: Patent Ductus Arteriosus
 AVSD: Atrioventricular Septal Defect
 ASD: Atrial Septal Defect
 TGA: Transposition of Great Arteries
 PS: Pulmonary Stenosis
 TF: Tetralogy of Fallot
 COA: Coarctation of Aorta
 DORV: Double Outlet Right Ventricle

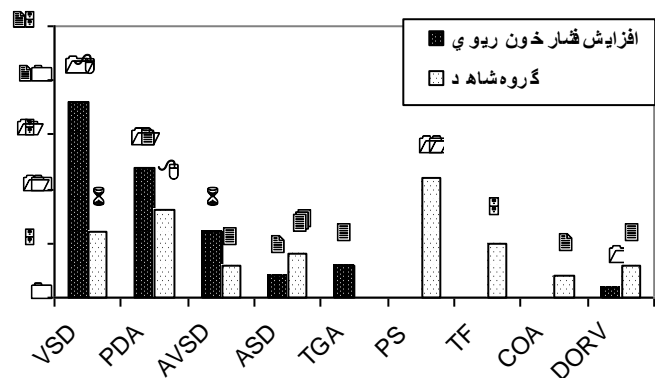
فرم اطلاعاتی بیماران بود که پس از جمع آوری و ورود به

رایانه، تجزیه و تحلیل داده ها با استفاده از نرم افزار SPSS تجزیه و تحلیل شدند.

یافته ها

در این مطالعه ۸۴ بیمار مبتلا به بیماری های مادرزادی قلب به دو روش اکوکاردیوگرافی رنگی داپلر و کاتتریسیم قلبی مورد بررسی قرار گرفتند که از این تعداد ۵۰ نفر پسر (۵۹٪) و ۳۴ نفر دختر (۴۱٪) بودند. متوسط سن بیماران ۴/۲ سال بود. در انتها بیماران بر اساس نتایج حاصل از کاتتریزاسیون قلبی به عنوان معیار طلایی (Gold Standard) در دو گروه با افزایش فشار خون شریان ریوی (PHT) ۴۰^۱ و با فشار خون شریان ریوی طبیعی (NPAP) ۴۴^۲ بیمار (۵۳٪) دسته بندی شدند و نتایج حاصل از اکوکاردیوگرافی با نتایج حاصل از کاتتریزاسیون مقایسه شد. تعداد بیماران مذکور در گروه های مذکور به ترتیب ۲۴ و ۲۶ نفر بود.

نقایص قلبی موجود در گروه با افزایش فشار خون شریان ریوی (PHT) و در گروه با فشار خون شریان ریوی طبیعی (NPAP) در نمودار ۱ آورده شده است.



نمودار ۱. توزیع فراوانی نقایص آناتومیک مادرزادی قلب به تفکیک در دو گروه مبتلا به افزایش فشار خون ریوی و شاهد

VSD: Ventricular Septal Defect

¹ - pulmonary Hypertension
² - Normal Pulmonary Artery Pressure

یافته های اکوکاردیوگرافی در تمامی بیماران مبتلا به

افزایش فشار خون شریان ریوی (PHT) شامل اتساع شریان ریوی و شاخه های آن و نیز وجود PI^۳ قابل توجه بود. در نیمی از بیماران درجاتی از نارسایی دریچه تریکوسپید و Reversed Flow Signal مشاهده شد. متوسط میزان گرادیان فشار PI در این گروه ۱۹/۵۳ mmHg (با محدوده ۳۰-۷۷) بود. در گروه مبتلایان به افزایش فشار خون شریان ریوی میانگین فشار سیستولیک شریان ریوی ۴۴mmHg (۷۰-۳۳) و میانگین فشار سیستولیک بطن راست ۶۹/۰۷mmHg (۹۵-۴۰) بود. در بررسی به روش اکوکاردیوگرافی از ۸۴ بیمار مورد پژوهش ۴۲ بیمار (۵۰٪) با افزایش فشار خون شریان ریوی و ۴۲ بیمار دیگر (۵۰٪) با فشار خون ریوی طبیعی تشخیص داده شدند که در مقایسه با کاتتریزاسیون قلبی، تعداد ۲ بیمار به عنوان مثبت کاذب توسط اکوکاردیوگرافی تشخیص داده شده بودند. در این روش منفی کاذب نداشتیم و بر اساس این نتایج حساسیت اکوکاردیوگرافی در تشخیص افزایش فشار خون شریان ریوی ۱۰۰ درصد و ویژگی آن ۹۵ درصد محاسبه شد علاوه بر این در گروه بیماران تحت بررسی ارزش پیشگویی مثبت (Positive predictive value) اکوکاردیوگرافی ۹۵ درصد و ارزش پیشگویی منفی (Negative predictive value) آن ۱۰۰ درصد محاسبه شد. مطابق آزمون مک نامار (P=۰/۴۸) اختلاف معنی داری بین دو روش اکوکاردیوگرافی و کاتتریسیم قلبی در تعیین افزایش فشار خون شریان ریوی وجود نداشت.

بحث

در این بررسی در گروه با افزایش فشار خون شریان ریوی متوسط سن بیماران ۳/۳۸ سال و کمتر از سن متوسط گروه با

³ - Pulmonary Insufficiency

که نتایج حاصل از این دو تحقیق نیز با پژوهش حاضر همخوانی دارد. در این بررسی در نیمی از بیماران نارسایی دریچه تری کوسپید و Reversed Flow Signal به وسیله اکوکاردیوگرافی رنگی و داپلر مشاهده شد. در پژوهشی که در اسرائیل انجام گرفت میزان نارسایی دریچه تری کوسپید با فشار دیاستولیک شریان ریوی در مبتلایان به افزایش فشار خون شریان ریوی ارتباط مستقیم داشت^(۵) که نتایج آن با این مطالعه نیز همخوانی دارد. در تحقیقی که در ژاپن انجام شد، مشاهده گردید که قطر شریان ریوی و تخمین فشار سیستولیک شریان ریوی بیماران با Reversed Flow signal به طور قابل توجهی بیشتر از بیماران بدون Reversed Flow signal بوده که به طور قابل ملاحظه ای با افزایش فشار شریان ریوی و فشار گوه ای ارتباط دارد. این یافته ها تأیید نموده که Reversed Flow signal به طور شایع تری در ارتباط با اتساع شریان ریوی است که معمولاً مسبب افزایش فشار شریان ریوی می باشد^(۱۱) که یافته های این تحقیق نیز با مطالعه حاضر همخوانی دارد.

در خاتمه چنین می توان اظهار نظر نمود از آنجائیکه نتایج حاصل از اکوکاردیوگرافی در مورد تعیین افزایش فشار خون شریان ریوی با نتایج حاصل از کاتتریسیم قلبی همخوانی زیادی دارد، می توان از این روش بعنوان روش جانسین کاتتریسیم در بیماران مبتلا به افزایش فشار شریان ریوی استفاده نمود فقط در ۲ بیمار که هردو نیز مبتلا به نقص دیواره بین دهلیزی بودند اکوکاردیوگرافی ارزش پیش گویی مثبت کاذب را نشان داد که قضاوت در مورد افزایش فشار خون شریان ریوی در آنها فقط بر اساس افزایش قطر شریان ریوی به تنهایی صورت گرفته است.

سپاسگزاری

بدینوسیله از کارکنان بخش اطفال و کاتتریسیم بیمارستان خاتم الانبیاء تشکر و قدردانی می شود.

فشار خون شریان ریوی طبیعی (۵/۰۵ سال) بود که این اختلاف احتمالاً به این علت می باشد که گروه مبتلا به افزایش فشار خون شریان ریوی عموماً بدحال تر و عارضه دار تر بوده و لذا در مدت زمان کوتاه تری مراجعه نموده و نیاز بیشتری به اقدامات تشخیصی زودتر داشتند.

در تحقیقی که در آمریکا بر روی ۱۰۷ بیمار انجام شد، حساسیت، ویژگی، ارزش اخباری مثبت و منفی اکوکاردیوگرافی در تشخیص شانت راست به چپ از طریق PFO در افزایش فشار شریان ریوی اولیه به ترتیب ۹۰ تا ۹۶ درصد بود^(۱۲) که با این پژوهش همخوانی دارد. در بررسی دیگری که در اسپانیا بر روی ۷۱ بیمار درباره نقش اکوکاردیوگرافی داپلر در ارزیابی افزایش فشار شریان ریوی انجام شد، حساسیت و ویژگی اکوکاردیوگرافی داپلر در تشخیص افزایش فشار شریان ریوی به ترتیب ۱۰۰ و ۸۸ درصد و ارزش اخباری مثبت آن ۳۰ درصد بود^(۱۳) که با این مطالعه همخوانی ندارد.

در پژوهشی که در هندوستان با استفاده از شاخص افزایش Hilar-Thoracic و افزایش پهنای شاخه نزولی شریان ریوی راست بر روی ۵۰ بیمار انجام شد، ویژگی و ارزش اخباری مثبت این دو شاخص در تشخیص افزایش فشار شریان ریوی به ترتیب ۱۰۰ و ۱۰۰ درصد بود، اگرچه حساسیت و ارزش اخباری منفی این شاخص ها پایین گزارش شده بود^(۱۴) که با این مطالعه همخوانی ندارد. همچنین در این بررسی از اکوکاردیوگرافی داپلر جهت تشخیص افزایش فشار شریان ریوی استفاده گردید.

مطالعه ای در آمریکا نشان داد که بیشترین ارتباط را با افزایش فشار شریان ریوی، نارسایی دریچه پولمونر، نارسایی دریچه کوسپید و اتساع شریان ریوی داشته است^(۱۵). اما در تحقیقی که در عربستان انجام شد، نارسایی دریچه پولمونر (PI) روش مطمئن غیر تهاجمی در تعیین فشار دیاستولیک شریان ریوی در مبتلایان به افزایش فشار شریان ریوی بوده است^(۱۶)

References

1. Allen HD, Gutgesell HP, Claurk EB, Driscoll DJ. Moss and Adams' Heart Disease in Infants, Children, and Adolescents. 6th ed. Philadelphia: Lippincott Williams & Wilkins, Wolters Kluwer Co; 2001. PP. 1311-61, 204-62, 276-323.
2. Garson AJR, Bricker JT, Fisher DJ, Neish SR. The Science and Practice of Pediatric Cardiology. 2nd ed. Baltimore: Williams & Wilkins, Waverly Co; 1998. PP. 336.
3. Hall SM, Haworth SG. Onset and evolution of pulmonary vascular disease in young children: abnormal postnatal remodeling studied in lung biopsies. *J Pathol* 1992; 166:183-94.
4. Haworth SG. Pulmonary Hypertension. In: Moller JH, Hoffman JIE, eds. *Pediatric Cardiovascular Medicine*. Philadelphia: Churchill Livingstone; 2000. PP. 709-26.
5. Stephen B, Dalal P, Berger M, et al. Noninvasive Estimation of pulmonary Artery Diastolic pressure In-patients with Tricuspid Regurgitation by Doppler Echocardiography. *Chest* 1999; 116: 73-7.
6. Reynolds DW, Bartelt N, Taepko R, et al. Measurement of pulmonary artery diastolic pressure from the right ventricle. *J Am Coll Cardiol* 1992; 25: 1176-82.
7. Ge ZM, Zhang Y, Gao DC. Diagnosis of pulmonary hypertension by pulsed Doppler echocardiography-comparison with cardiac catheterization. *Zhonghua Nei Ke Za Zhi* 1989; 28:460-2.
8. Tain Y, Luo X, Li H, Zhang D. Evaluation of pulmonary arterial pressure by pulsed Doppler echocardiography compared with cardiac catheterization. *Hua Xi Yi Ke Da Xue Xue Bao* 1993; 24:324-7.
9. Denton CP, Cailes JB, Phillips GD, et al. Comparison of Doppler echocardiography and right heart catheterization to assess pulmonary hypertension in systemic sclerosis. *Br J Rheumatol* 1997; 36:239-43.
10. Kruger S, Haage P, Hoffman R, et al. Diagnosis of pulmonary arterial hypertension and pulmonary embolism with magnetic resonance angiography. *Chest* 2001; 120:1556-61.
11. Murata I, Sonoda M, Morita T, et al. The Clinical Significance of Reversed Flow in the main pulmonary artery detected by Doppler color flow Imaging. *Chest* 2000; 118: 336-41.
12. Sun XG, Hansen JE, Oudiz RJ, Wasserman K. Gas exchange detection of exercise-induced right to left shunt in patients with primary pulmonary hypertension. *Circulation* 2002; 105:54-60.
13. Torregrosa M, Genesca J, Gonzalez A, et al. Role of Doppler echocardiography in the assessment of portopulmonary hypertension in liver transplantation candidates. *Transplantation* 2001; 71:572-4.
14. Chhabra SK, De S. Clinical significance of hilar thoracic index and width of right descending branch of pulmonary in chronic obstructive pulmonary disease. *Indian J Chest Dis Allied Sci* 2004; 46:91-7.

15. Johnson I. Diagnosis of pulmonary Hypertension. Clin Tech Small Anim Pract 1999; 14: 231-6.
16. Ge Z, Zhang Y, Ji X, et al. Pulmonary artery diastolic pressure: a simultaneous Doppler echocardiography and catheterization study. Clin Cardiol 1992; 15: 818-24.

Comparison between echocardiography finding and cardiac catheterization data in diagnosis of pulmonary hypertension

Noori NM., MD*; Meraji M., MD**

Background: *Pulmonary hypertension (PHT) is a common accompaniment of many congenital cardiac lesions. Cardiac catheterization is the gold standard method for confirming the diagnosis of PHT and for guiding management. Doppler ultrasound also can be used non-invasively to estimate the pulmonary artery pressure.*

Material and Methods: *We reviewed the clinical history, examination and echocardiogram of 84 patients (male=50, female=34) [mean age = 4.2 y (3m-15y) who underwent cardiac catheterization for their congenital heart problem in our pediatric cardiology ward (Mar 2001-Apr 2002). The patients were divided into pulmonary hypertension (PHT) group and normal pulmonary artery pressure (NPAP) group according to the results of catheterization.*

Results: *PHT was diagnosed in 40 patients (47%) by catheterization compared with 42 patients (50%) by echocardiography. Mean age of PHT groups was 3.38 years (3 months to 4 years) by 24 male (60%); and 5.5y (8-15) by 26 male (59%) in NPAP group. The sensitivity and specificity of echocardiography in diagnosis of PHT was 100% and 95% respectively. The positive predictive value of echocardiography was 95% and the negative predictive value was 100%.*

Conclusions: *These results indicate similar diagnostic power by echocardiography and catheterization in identifying pulmonary hypertension.*

KEY WORDS: *Pulmonary hypertension, Echocardiography, Catheterization, Children*

*Pediatric disease Dept, Faculty of Medicine, Zahedan University of Medical Sciences and health services, Zahedan, Iran.

** Pediatric disease Dept, Faculty of Medicine, Iran University of Medical Sciences and health services, Tehran, Iran.