

## گزارش یک مورد تب هموراژیک کریمه کنگو با خونریزی داخل مغزی

دکتر ملیحه منانت\*، دکتر رؤیا علوی نائینی\*، دکتر علی مقتدری\*\*

\*دانشگاه علوم پزشکی و خدمات بهداشتی درمانی زاهدان، دانشکده پزشکی، گروه بیماریهای عفونی و طب گرمسیری  
\*\*دانشگاه علوم پزشکی و خدمات بهداشتی درمانی زاهدان، دانشکده پزشکی، گروه داخلی اعصاب

### چکیده

تب هموراژیک کریمه کنگو (CCHF) بیماری ویروسی است که توسط کنه بالغ ناقل به حیوان علفخوار یا انسان منتقل می‌شود. سایر راههای انتقال این ویروس به انسان تماس با خون و بافتهای حیوان در حال ذبح در کشتارگاهها و همینطور از طریق تماسهای بیمارستانی است. ۸۰ درصد موارد بیماری تحت بالینی بوده و بقیه موارد بیماری به صورت حاد، تب دار و گاه خونریزی دهنده است. موارد شدید و برق آسا در ۲۰ تا ۵۰ مرگ آور است. خونریزی معمولاً به صورت هماتمز، ملنا، خونریزی از بینی و ملتحمه، گوش، رحم و خونریزیهای زیر جلدی است. عوارض CCHF عبارتند از آنسفالیت، نورویپاتی اپتیک، هپاتیت، نارسائی کلیوی و نکروز میوکاردا. در این مقاله یک بیمار مبتلاء به CCHF معرفی می‌گردد که در سیر بیماری، دچار خونریزی وسیع داخل مغزی با اختلال در راه رفتن شده و در عرض یکماه بهبودی یافته است. (مجله طبیب شرق، سال پنجم، شماره ۳، پائیز ۱۳۸۲، ص ۱۹۹ تا ۲۰۳)

**کلواژه ها:** CCHF، خونریزی داخل مغزی، کنه

### مقدمه

نهایتاً فوت می‌گردد. خونریزی مغز نیز از علل اصلی مرگ در این بیماری است<sup>(۵)</sup> و البته پدیده خونریزی داخل مغزی نیز در این بیماران قابل توجه است ولی تا آنجا که نویسندگان این مقاله بررسی نموده اند، موردی از خونریزی داخل مغزی در مبتلایان به CCHF طی ۲۰ سال اخیر در مقالات گزارش نشده است.

### گزارش مورد

بیمار مرد جوان ۲۰ ساله، ساکن زاهدان و ناظر کشتارگاه دام بوده که تا ۳ روز قبل از بستری مشکلی نداشته است، روز قبل با علائم تب و تعریق و ضعف، تهوع، استفراغ، اسهال آبکی با تکرار ۸ تا ۹ بار در روز بدون دل پیچه به پزشک مراجعه نموده که درمان سرپائی شده، اما از شب قبل درد اپی گاستر و هماتمز و ملنا نیز به علائم قبل اضافه شده، در بدو مراجعه بیمار توکسیک

تب هموراژیک کریمه کنگو (CCHF) توسط ویروسی از خانواده Bunyaviride ایجاد می‌شود، این بیماری در مناطق اندمیک از طریق کنه هیالوما و تماس با دامهای آلوده و افراد بیمار به دیگران منتقل می‌شود.<sup>(۱-۴)</sup> پس از طی یک دوره کمون یک تا ۱۳ روزه، علائم بالینی اغلب به صورت تب، لرز، سردرد، سرگیجه و درد عضلانی ظاهر می‌شود. بیماری ممکن است در همین مرحله متوقف شود یا پس از بهبود دو تا سه روزه مجدداً به شکل شدیدتر نمایان شود که در این صورت مرحله خونریزی دهنده آغاز خواهد شد.<sup>(۵-۷)</sup> خونریزی در مبتلایان به CCHF بعثت ترمبوسیتوپنی بطور شایع رخ می‌دهد اما اغلب به شکل خونریزیهای زیر جلدی و مخاطی استولی در موارد شدید، بیمار دچار خونریزی با حجم قابل ملاحظه از نقاط مختلف بدن می‌شود که منجر به شوک و نارسایی ارگانها و

و تب دار بود. ملتحمه پر خون و نقاط پتشی منتشر در پوست سراسر بدن در قسمت فوقانی شکم و روی سینه و همینطور روی ساعد در محل خونگیری مناطق اکیموز وسیع مشهود بود. در معاینه شکم فقط مختصری درد اپی گاستر داشته ولی بزرگی کبد وطحال نداشت.

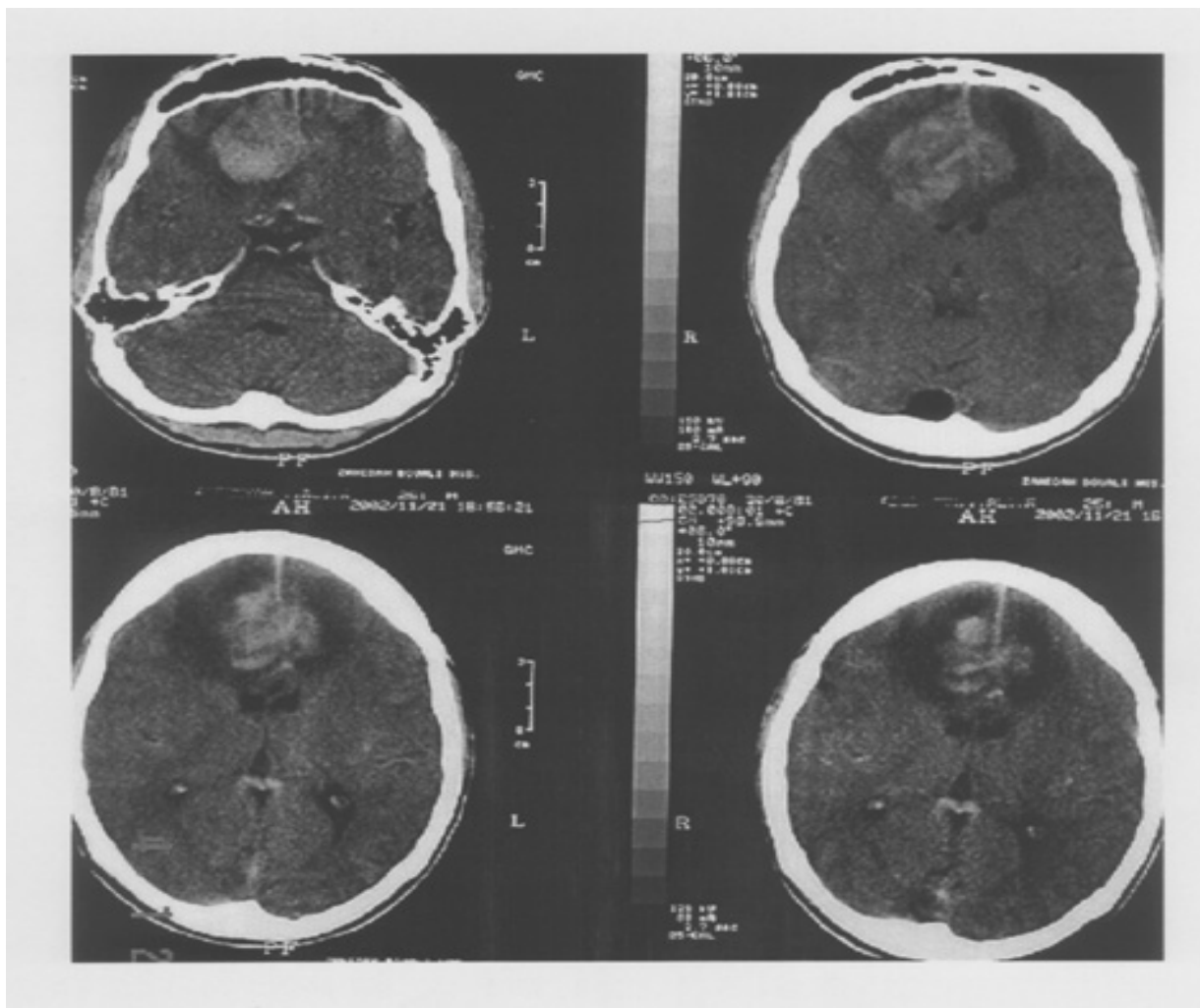
در آزمایشات انجام شده، ترمبوسیتوپنی و آنمی بطور مشخص وجود داشت، (جدول) هم چنین افزایش آنزیمهای کبدی ۸ تا ۱۰ برابر و اختلالات PT و PTT مشهود بود. بررسی سرولوژیک از نظر CCHF در روزهای اول، پنجم و دهم بستری انجام شد و با توجه به وجود فاکتورهای اپیدمیولوژیک، بالینی و آزمایشگاهی، بیمار مشکوک به CCHF تلقی شده و درمان با ریباویرین در اولین روز بستری شروع شد. طی مدت بستری، بیمار ۱۸ واحد پلاکت، ۵ واحد FFP و ۷ واحد خون دریافت کرد و سایر اقدامات حمایتی نیز انجام شد. پس از ۵ روز از شروع درمان، پلاکت به ۵۵ هزار در میلیمتر مکعب رسید. تب، تهوع، استفراغ و خونریزیهای جلدی بهبود یافت، البته کاهش هموگلوبین ادامه داشت که بعد از قطع ریباویرین پس از ۱۰ روز درمان، به حد طبیعی افزایش یافت، ولی بیمار در سیر بیماری علائم عصبی شامل گیجی، سردرد، اختلال در راه رفتن و اختلال اسفنکتری داشت که این علائم بخصوص در روز ششم بستری قابل ملاحظه بود. در معاینه نورولوژیک، گفتار بیمار در حد طبیعی، اما درجاتی از گیجی بصورت اشکال در توجه و

تمرکز داشت. معاینه اعصاب کرانیال و رفلکسهای وتری در حد طبیعی بود، بابنسکی دو طرف مشاهده شد. بیمار سفتی گردن نداشت، قدرت اندام های فوقانی طبیعی ولی اندام تحتانی کاهش نشان داد. عملکرد موتور سه پنجم در پروگزیمال و چهار پنجم در دیستال بود. معاینه finger-to-nose بیمار طبیعی ولی ایستادن و قدم زدن به شدت مختل شده بود. بیمار می توانست با پاهای از هم دور بایستد، قدمهای کوچک بردارد ولی پاهایش به زمین کشیده می شد. چرخش بیمار به صورت آهسته در حالیکه یک پا بعنوان محور ثابت می ماند، انجام می پذیرفت.

در سی تی اسکن مغزی بیمار که در روز ششم بستری انجام شد، هماتوم وسیع پاراساژیتال با ارجحیت در سمت راست و ادم وسیع اطراف مشاهده گردید. (تصویر). برای بیمار با توجه به اینکه شش روز از شروع درمان با ریباویرین گذشته بود، درمان با کورتیکواستروئید با دوز ۸ میلی گرم هر شش ساعت شروع شد که علائم بیمار در عرض ۲ روز بهبودی واضح پیدا کرده و به تدریج اختلال در راه رفتن و ضعف اندامها و اختلال اسفنکتری بیمار بهبود یافت. در پیگیری دو هفته بعد از ترخیص بیمار هیچ نوع علائم بالینی که نشانگر ضایعه مغزی باشد، وجود نداشت. نتیجه بررسی سرولوژیک ویروس Igm-ELISA در روز پنجم و Igg-ELISA روز دهم که در انستیتو پاستور تهران انجام شده بود، نیز مثبت گزارش گردید.

جدول - ارزیابی سلولهای فونی بیمار طی مدت بستری

عنوان	اولین آزمایش	روز سوم	روز هفتم	روز دهم
هماتوکریت (%)	۳۳	۲۵	۲۷/۶	۲۶
گلبول سفید	۸۴۰۰	۱۰۳۰۰	۸۱۰۰	۵۹۰۰
پلی مورفو نوکلتر (%)	۷۹	۸۴	۶۴	۶۸
پلاکت	۱۵۰۰۰	۳۲۰۰	۸۱۰۰۰	۱۴۵۰۰۰



مقاطع سی تی اسکن مغزی بیمار

### بحث

CCHF بیماری ویروسی بوده که در آفریقا، خاورمیانه، بالکان، جنوب روسیه و غرب چین مشاهده شده است.<sup>(۷،۸)</sup> اولین بار در سال ۱۹۷۰ در ایران موارد تب کریمه کنگو گزارش شد و کانون عمده آن در سیستان و بلوچستان، اصفهان و گلستان تعیین گردید.<sup>(۹،۱۰)</sup> بر طبق آمار مرکز بهداشت استان، طی سال ۱۳۷۹ تعداد موارد مثبت قطعی ۱۷ مورد در سراسر استان بوده که ۵ مورد از شهرستان زاهدان گزارش شد. در سال ۱۳۸۰ موارد مثبت قطعی ۱۶ مورد گزارش گردید که ۹ نفر مربوط به شهر زاهدان بوده و در سال ۱۳۸۱ ناگهان آمار بالایی در این منطقه گزارش

شد. در سال ۱۳۸۱ تا آبان ماه تعداد موارد مثبت قطعی اعلام شده ۴۲ نفر بوده و از این موارد ۲۵ مورد مربوط به زاهدان بوده‌اند. این افراد عمدتاً دامدار، قصاب و یا کارگر کشتارگاه و زنان خانه دار بودند، البته چند نفر کارمند، کشاورز و دانش آموز نیز در فهرست بیماران وجود داشت. طی این مدت ۹ مورد مرگ و میر بعلت CCHF شدید رخ داده است.<sup>(۱۱)</sup>

مورد گزارش ما فرد مبتلا به CCHF بوده که در سیر بیماری دچار علائم خونریزی داخل مغزی شده که البته این شکل خونریزی وسیع در لب فرونتال در یک فرد جوان با علائم بالینی

بارز ناشی از آن می‌باشد که پس از درمان بهبودی یافت. تنها یک مورد بیمار مبتلا به CCHF در آفریقا گزارش شده که به دنبال عمل جراحی فوت کرده است ولی علت و نوع خونریزی و ارتباط آن با بیماری مطرح نشده است.<sup>(۱۲)</sup>

جزئی‌حائز اهمیت است. گرچه خونریزی در جریان بیماری CCHF به علت ترمبوسیتوپنی به طور شایع اتفاق می‌افتد ولی غالباً به شکل خونریزیهای زیر جلدی و مخاطی است. این اولین مورد بیمار اثبات شده CCHF با هماتوم داخل مغزی و اختلال

## References

## منابع

1. Peters CJ. Bunyaviridae. In: Mandell GL, Bennett JE, Dolin R. Principles and practice of infectious disease. 5<sup>th</sup> ed. Philadelphia: Churchill Livingstone; 2000. 1840-8.
2. Shope RE. Bunyaviridae: Rift valley fever and Crimean-Congo hemorrhagic. In: Cuerrent RI, Walker DH, Weller PF, et al. Essential of tropical infectious disease. Philadelphia: Churchill Livingstone; 2001. 564-6.
3. Fischer-Hch SP, Khan JA, Ralman S, et al. Crimean-Congo hemorrhagic fever treated with oral ribavirin. Lancet 1995; 346:472-5.
4. Burney MI, Ghafoor A, Saleen M, et al. Nosocomial out break of viral hemorrhagic fever-congo virus in Pakistan. Am J Trop Med Hyg 1980; 29:941-7.
5. Cromik MC, Fisher HB, Hoch SP. Crimean-Congo hemorrhagic fever. Hunters tropical medicine. Strickland GT Philadelphia: WB Saunders; 2000.284-8.
6. دستورالعمل مراقبت بیماری تب خونریزی دهنده کریمه کنگو. وزارت بهداشت درمان و آموزش پزشکی. معاونت سلامت مرکز مدیریت بیماریها. اداره مبارزه با بیماریهای قابل انتقال بین انسان و حیوان.
7. منیری رضوان، دسته گلی کامران، نوروزی مهدی. تب خونریزی دهنده کریمه کنگو. چاپ اول، موسسه فرهنگی انتشاراتی تیمورزاده تهران، نشر طبیب، سال ۱۳۸۰، ص ۳-۳۲.
8. Hoogstral H. The epidemiology of Tick-borne Crimean-Congo hemorrhagic fever in Asia, Europe and Africa. J Med Entomol 1979; 15:307-417.
9. مردانی مسعود. علائم کلینیکی و عاقبت ۱۳۵ بیمار تب هموراژیک کریمه کنگو در ایران سال ۸۰-۱۳۷۷. دومین کنگره ملی بهداشت عمومی و طب پیشگیری. دانشگاه علوم پزشکی کرمانشاه سال ۱۳۸۰. بانک اطلاعات رایانه ای کنگره ها. ویرایش ششم، ص ۱۶۷.
10. عمادی کوچک حمید، یلدا علیرضا، حاجی عبدالباقی محبوبه، سودبخش عبدالرضا. تب خونریزی دهنده کریمه کنگو در ایران و جهان. مجله دانشکده پزشکی دانشگاه علوم پزشکی تهران، شماره ۵، سال ۱۳۸۲، ص ۵۸-۳۴۳.
11. کمیته مبارزه با بیماریهای واگیر. تب خونریزی دهنده کریمه کنگو، مرکز بهداشت استان سیستان و بلوچستان، ۱۳۸۱.
12. Swanepoel R, Shepherd AJ, Leman PA, et al. A common source outbreak of Crimean-Congo hemorrhagic fever in a dairy farm. S Afr Med J 1985; 68: 635-7.

## *A case report: Congo- Hemorrhagic Fever with intra cerebral hemorrhage*

Metanat M.MD\*, Alavi Naini R.MD\*, Moghtaderi A. MD\*\*

*Crimean - Congo Hemorrhagic fever (CCHF) is a viral hemorrhagic fever of the Nairovirus group. It infects humans principally by the bite of Hyalomma ticks. Highly infectious blood and tissues also has caused several alarming nosocomial hospital outbreaks. Most of the infected cases are sub clinical (80%). The mortality rate of fulminate CCHF is about 20 – 50%.*

*The disease presents itself as a severe hemorrhagic fever. Hematemesis, melena, epistaxis and subcutaneous hemorrhage are different types of bleeding during the disease.*

*Neurologic complications include encephalitis, optic neuropathy and intracerebral hematoma.*

*We report a 20 - year old male with CCHF and extensive intracerebral hematoma who improved within 1 month after treatment. To the best of author's knowledge this is the first case of CCHF with intracerebral hematoma.*

**KEY WORDS:** CCHF, Intracerebral hemorrhage, Tick

\*Tropical and Infectious disease dept, Faculty of medicine, Zahedan University of Medical Sciences and health services, Zahedan, Iran.

\*\* Neurology dept, Faculty of Medicine, Zahedan University of Medical Sciences and health services, Zahedan, Iran.