مطالعه کیفی مارکرهای سطحی سلول و ماتریکس خارج سلولی (Gal/GalNac) در ضایعات خوش خیم و بدخیم پروستات

دکتر محمد رضا عرب*، دکتر مهربد کریمی**، دکتر شیراحمد سارانی*، دکتر فریدون سرگلزائی اول*
دکتر محمد حسین حیدری***

* دانشگاه علوم پزشکی و خدمات بهداشتی درمانی زاهدان، دانشکده پزشکی،گروه علوم تشریحی
** دانشگاه علوم پزشکی و خدمات بهداشتی درمانی زاهدان، دانشکده پزشکی،گروه آسیب شناسی
*** دانشکده علوم پزشکی و خدمات بهداشتی درمانی فسا،گروه علوم تشریحی

Downloaded from zjrms.ir at 18:10 +0430 on Monday June 10th 2019

چکیده

تغییر ترکیبات سطحی سلول و گلیکوزآمینوگلیکانهای ماتریکس خارج سلولی یکی از ویژگیهایی است که همپای تغییرات مورفولوژیک سلولها در ضایعات خوش خیم و بدخیم پروستاتی مشاهده می شود. این تغییرات زمینه ساز ترانسفورماسیونهای سلولی، متاستاز و فرار سلولهای نئوپلاستیک از سیستم ایمنی می باشند. مطالعات جدید تغییر ماهیت این مولکولها را در تعداد زیادی از ضایعات سرطانی در اعضای مختلف نشان داده است. هدف از این مطالعه ردیابی قند انتهائی گالاکتوز / N- استیل گالاکتوز آمین در ضایعات خوش خیم و بدخیم پروستات بود.

برای این منظور بلوکهای پارافینی ۳۵ بیمار شامل پروستاتیت و هیپرپلازی ۱۵ بیمار و کارسینوم ۲۰ بیمار، از فایل آسیب شناسی بیمارستان خاتم الانبیا زاهدان انتخاب و برش گیری شد. مقاطع فوق به روش لکتین هیستوشیمی (PNA/Alcian blue pH=2.5) با رقت لکتینی ۱۰ میکروگرم در میلی لیتر حل شده در بافر فسفات با غلظت ۱/ ۰ مولار و اسیدیته ۶/۸ به مدت دو ساعت رنگ آمیزی شدند.

نتایج حاصل از این مطالعه نشان داد که اجسام آمیلاسه در هیچ کدام از ضایعات، واکنشی به لکتین از خود نشان ندادند، هر چند پاسخ سطح راسی سلولهای سرطانی و ترکیبات ماتریکس خارج سلولی استرومای تومور به لکتین مثبت بود، بعلاوه وجود ترکیبات اسیدی سولفاته و کربوکسیله گلیکوزآمینوگلیکانی نیز در پاسخ به آلسین بلو در استرومای تومور دیده شد. پاسخ سلولها به لکتین PNA در ضایعات خوش خیم به صورت داخل هسته ای و با شدت کم ارزیابی شد. عناصر التهابی در هیچ یک از ضایعات واکنشی به لکتین از خود نشان ندادند.

به نظر می رسد در سیر تغییرات نئوپلاستیک پروستات واکنش سلولها به لکتین PNA تغییر می یابد و واکنش درون هسته ای سلولهای ضایعات خوش خیم با واکنش آپیکال سلولهای تومورال جایگزین می گردد. مطالعات آینده احتمالا نقش بیشتر این ترکیبات را در روند نئوپلازی اعضا نشان خواهد داد. **(مجله طبیب شرق، سال پنجم، شماره ۳، پائیز ۱۳۸۲، ص ۱۵۷ تا ۱۶۳)**

گل‌واژه ها: هیپرپلازی، کارسینوم، پروستات، ماتریکس خارج سلولی، لکتین، ترکیبات سطحی سلول

مقدمه

آدنوکارسینومای پروستات شایعترین بدخیمی پروستات و یکی از فراوانترین بدخیمی‌ها در مردان است. سلولهای نئوپلاستیک پروستاتی گروه هتروژنی از سلولهای حساس و غیر حساس به اندروژن ها هستند که خصوصیات بیولوژیک متفاوتی از خود نشان می دهند.[1] هیپرپلازی خوش خیم پروستات BPH (benign prostate hyperplasia) یکی از ضایعات هیستوپاتولوژیک پروستاتی است که عمدتا سلولهای نواحی داخلی غده پروستات را درگیر می‌کند و از شایعترین شکایات مردان در سنین بالا می باشد. ارتباط میان هیپرپلازی خوش خیم پروستاتی و آدنوکارسینومای پروستات هنوز بطور کامل شناخته

Downloaded from zjrms.ir at 18:10 +0430 on Monday June 10th 2019

شده نیست هرچند به نظر می رسد که هیپر پلازی اولین نشانه‌های حرکت سلولی به سمت نئوپلازی باشد.[۱] مطالعات نشان داده است که اختلافات کمی و کیفی فراوانی در میزان گلیکوزیلاسیون Prostate Specific Antigen (PSA) در هیپر پلازی خوش خیم پروستات و آدنوکارسینومای این عضو وجود دارد. به نظر می رسد میزان گلیکوزیلاسیون این آنتی ژن در موارد نئوپلازی نسبت به هیپرپلازی بیشتر است.[۲] تغییر در ماهیت و میزان اولیگوساکاریدهای گلیکوکونژوگه های سلولی یکی از فرایندهایی است که همپای تغییرات مورفولوژیک نئوپلازی در مسیر بدخیمی های پروستاتی دیده می شود. در حالی که نوع و ماهیت بعضی از این ترکیبات مثل اسید سیالیک و دی ساکارید گالاکتوز/ N – استیل گالاکتوز آمین Gal/GalNac تغییر می کند میزان قند مانوز تغییر چندانی نمی یابد.[۳]

مطالعات Janssen و همکاران برای ردیابی دی ساکارید فوق در نمونه های پروستاتی به کمک لکتین Peanut Agglutinin(PNA) نشان داده است که شدت واکنش پذیری سلولهای پروستاتی به این لکتین می تواند در درک بیولوژیک اهمیت دی ساکارید گالاکتوز/ N – استیل گالاکتوز آمین Gal/GalNac در روند نئوپلازی پروستات مفید باشد.[۴] همچنین تغییر در ماهیت ترکیبات ماتریکس خارج سلولی نیز همزمان با ترکیبات سطح سلول نشان داده شده است. آنچنان که ترکیبات اسیدی موسینی عمدتا در موارد نئوپلازی نسبت به موارد خوش خیم گزارش شده اند. در مورد حساسیت و ویژگی این روش‌ها در تمیز موارد خوش خیم از بدخیم توافق نظر چندانی وجود ندارد.[۵] مطالعات Loy و همکاران نشان داده است که لکتین Soya Bean Agglutinin (SBA) قادر به تفکیک هیپر پلازی از کارسینوما در پروستات نیست.[۶] هر چند تغییر در نوع واکنش سلولهای پروستاتی متعاقب تغییرات نئوپلازی مورد تاکید قرار گرفته است. شدت واکنش پذیری سلولها به لکتین ها، به روش آماده سازی بافتی نیز بستگی دارد. گلیکوکونژوگه های واکنش دهنده به لکتین Ulex Europeaeus Agglutinin) UEA) در موارد هیپرپلازی پروستاتی عمدتا از نوع گلیکولیپدها هستند و بنابر این در مقاطع پارافینی به خوبی ردیابی نمی شوند، در حالی که گلیکوکونژوگه های موارد سرطانی از نوع گلیکوپروتئین بوده و در مقاطع پارافینی قابل رد یابی می باشند.[۷] هدف از این مطالعه ردیابی دی ساکارید گالاکتوز/ N – استیل گالاکتوز آمین Gal/GalNac به عنوان یک بیومارکر سطحی تومورال در مقاطع پارافینی از ضایعات خوش خیم و بدخیم پروستاتی بود.

روش کار

بلوکهای پارافینی از ۳۵ بیمار (۱۵ بیمار با تشخیص پروستاتیت و هیپرپلازی و ۲۰ بیمار با تشخیص آدنوکارسینوما) از فایل آسیب شناسی بیمارستان خاتم الانبیا زاهدان انتخاب گردید، پس از مطالعه لامهای هماتوکسیلن ـ ائوزین بیماران و تایید تشخیص قبلی، از بلوکهای فوق مقاطعی به ضخامت ۵ تا ۶ میکرومتر (۴ برش از هر بلوک) تهیه شد. برای انجام واکنش لکتین هیستوشیمی از لکتین PNA با رقت ۱۰µg/ml، رقیق شده در بافر فسفات PBS با غلظت ۰/۱ مولار و pH = ۶/۶ استفاده شد. برشها پس از پارافین زدائی و آبدهی به روش معمول در آسیب شناسی به مدت ۲ ساعت در اتاقک مرطوب در مجاورت لکتین PNA قرار گرفتند. مقاطع پس از شستشو در بافر فسفات به منظور ظهور واکنش آنزیمی، به مدت ۱۰ تا ۱۵ دقیقه در محلول ۰/۰۳ درصد DAB که محتوی ۲۰۰ میکرولیتر آب اکسیژنه به ازای هر ۱۰۰ میلی لیتر بافر فسفات بود، قرار گرفتند. برای توقف واکنش مقاطع به مدت ۲ تا ۵ دقیقه در آب جاری شستشو شدند. سپس برشها به مدت ۲ تا ۵ دقیقه در محلول آلسین بلو با pH= ۲/۵ قرار گرفتند و آنگاه به روش معمول آبگیری و چسبانده شدند.[۸] مواد و رآژین های لازم از شرکت سیگما با واسطه هلال احمر جمهوری

Downloaded from zjrms.ir at 18:10 +0430 on Monday June 10th 2019

اسلامی ایــران خریداری شدند.

یافته ها

در بیماران کارسینومایی سلولهای نئوپلاستیک از تمایز نسبتا بالایی(well differentiated adenocarcinoma) برخوردار بودند و آثار بهم ریختگی های سلولی کمی در لامهای بافتی مشخص بود. در حالی که در قسمت هایی از تومور واکنشی به لکتین PNA در سلولهای تومورال دیده نمی شد در سایر قسمت ها سطح راسی سلولهای تومورال به لکتین با شدت زیادی واکنش نشان داده بود. این واکنش در ترشحات درون تشکیلات غددی برای این بخش ها نیز قابل تشخیص بود. تعدادی از سلولهای نئوپلاستیک (کمتر از ۱۰ درصد سلولها در میدان دید میکروسکوپ) در بیماران کارسینومایی به شدت و به صورت اینتراسیتوپلاسمیک به لکتین پاسخ داده بودند آن چنان که در نمای دید میکروسکوپی کاملا مشخص بودند (فتومیکروگراف ۱-۲). پاسخ استرومای تومور به لکتین نیز مثبت بود. اجسام هیالن مانند درون عناصر غددی هیچ پاسخی به لکتین از خود نشان ندادند هر چند در این اجسام پاسخ به آلسین بلو مثبت بود ودر قسمت هایی از تومور حالت متاکرومازی نشان می داد. در موارد ضایعات خوش خیم پروستاتی واکنشی به لکتین در سیتوپلاسم سلولها دیده نشد در حالی که واکنش ضعیفی در استروما و هسته بعضی از سلولهای اپی تلیال دیده شد. اجسام آمیلاسه در ضایعات خوش خیم نیز به لکتین پاسخی ندادند عناصر التهابی در هیچ کدام از این ضایعات به لکتین پاسخی ندادند (فتومیکروگراف ۳-۴).

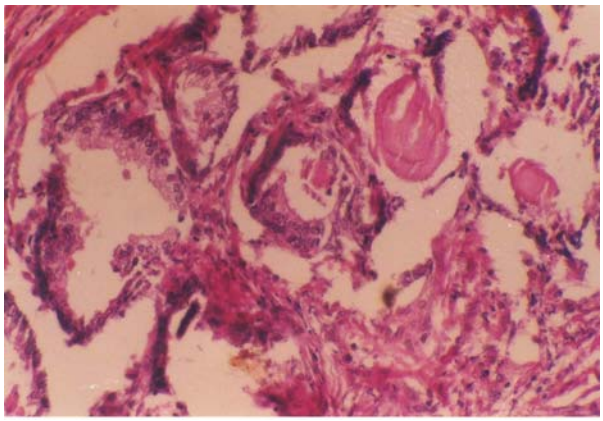

فتومیکروگراف ۱

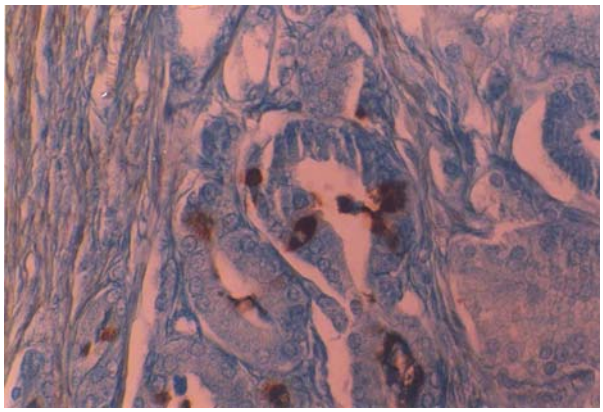

فتومیکروگراف ۲

Downloaded from zjrms.ir at 18:10 +0430 on Monday June 10th 2019

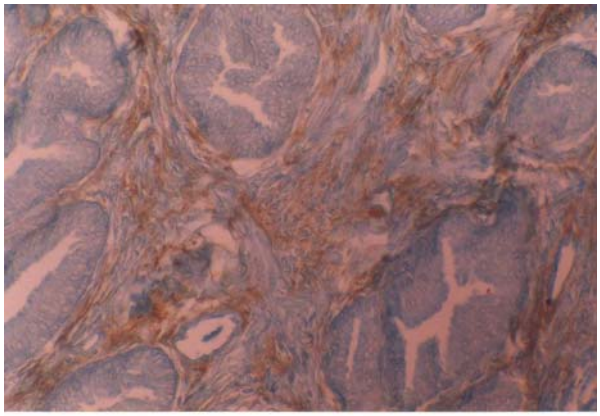

فتومیکروگراف۳

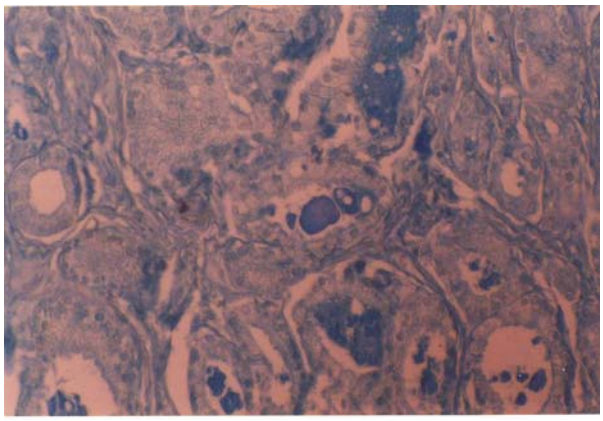

فتومیکروگراف۴

بحث

مطالعه حاضر حضور دی ساکارید Gal/GalNac را در ترشحات درون تشکیلات غددی و هم چنین سطح راسی بعضی از سلولهای تومورال و استرومای پروستاتی نشان داد. شدت واکنش سلولهای نئوپلاستیک در موارد مثبت بسیار شدیدتر از سلولهای هیپرپلاستیک بود. محل واکنش با لکتین که نشان دهنده حضور دی ساکارید Gal/GalNac در سلولها می باشد در موارد خوش خیم و بدخیم متفاوت بود. این موضوع نشان دهنده تغییرات احتمـــالی مسیر گلیکوزیلاسیون پروتئین هـــا در سلول و یا تجمع ترکیبات گلیکوزیله غیر معمول در سلول می بـــاشد. واکنش های دوگـــانه سلولها در موارد خوش خیم و بدخیم نشان دهنده ماهیت هتروژنیک ترکیبات سطحی سلول و ماتریکس خارج سلولی در ضایعات پروستات می‌باشد. مطالعات اختلاف در میزان بیان T-antigen را در ضایعات خوش خیم و بدخیم پروستاتی نشان داده است. شاخص آنتی ژنیک این ترکیب دی ساکارید Gal/GalNac می باشد که می توان با روش های لکتینی آن را رد یابی کرد. اختلافی از نظر میزان بیان این آنتی ژن و بقاء عمر بیماران دیده نشده است.[۹]

مطالعات Ghazizadeh و همکاران نشان داده است که ارتباطی میان ترکیبات شبه آنتی ژن T و درجه (Grade) تومور و متاستاز در بیمـــاران با آدنوکارسینومـــای پروستاتی وجـــود دارد.[۱۰] گالکتین یک و ســـه به عنوان لکتین های اندروژنوس پروتئین هایی با قابلیت اتصال به گالاکتوز هستند که دخالت آنها در پیشرفت سرطان نشان داده شده است. گالکتین یک در بافت نرمال، کارسینوم درجا(carcinoma in situ)، کارسینوم اولیه و متاستاتیک پروستاتی دیده شده است. در حالی که میزان آن در موارد نئوپلاستیک به شدت کاهش می یابد.[۱۱]

لکتین PNA گلیکوپروتئینی غیر ایمونوژن با ویژگی اختصاصی ردیابی دی ساکارید Gal/GalNac می باشد که به عنوان تومور مارکر مورد توجه فراوان قرار گرفته است. مطالعات Janssen و همکاران نشان داده است که بافت های نئوپلاستیک پروستات نسبت به همتای نرمال خود با شدت بیشتری به لکتین PNA واکنش نشان می‌دهند. از آنجائیکه ارتباط میان قابلیت واکنش PNA و درجه بدخیمی سلول نیز وجود دارد بنابراین به نظر می رسد این ترکیبات در درک بیولوژی تومورهای پروستات بسیار کمک کننده باشند.[۴] در حالی که در مطالعه حاضر هیچ گـونه واکنشی به لـکتین PNA در اجسام آمیلاسه ملاحظه نشد. مطالعات Drachenberg و همکاران قابلیت اجسام آمیلاسه برای واکنش با لکتین (Wheat Germ Agglutinin) WGA و بنابراین حضور اسید سیالیک را در این ترکیب نشان داده است.[۱۲] به نظر می رسد که ماهیت ترکیبات اجسام آمیلاسه در افراد مختلف متفاوت باشد. تغییر ماهیت ترکیبات سطحی سلول و ماتریکس خارج سلولی آن در

Downloaded from zjrms.ir at 18:10 +0430 on Monday June 10th 2019

سیر تغییرات هیستوپاتولوژیک کارسینوم پروستات نشان دهنده تغییرات بیومارکرهای سطحی سلول بوده و به نظر می رسد که تغییرات این مولکولها در پتانسیل های پرولیفراتیو پوشش های دیسپلاستیک دخیل باشد. به طوری که افزایش قابلیت تقسیم سلولی در نمونه های دیسپلاستیک پروستاتی با افزایش بیان گیرنده های لکتین PNA تظاهر می یابد. همزمان با افزایش قابلیت سلولها برای ترکیب فوق، کاهش بیان PSA (Prostate Specific Antigen) و یا تغییر اسید فسفاتاز سلولی نشان دهنده روند اختلال تمایزات سلولی می‌باشد. گلیکوزیلاسیون غیر طبیعی و تجمع ترکیبات گلیکوپروتئینی غیر عادی در سلولهای نئوپلاستیک یکی از پدیده های بیوشیمی است که در نئوپلازی مشاهده می گردد.[۱۳]

مطالعات نشان داده است که تغییرات کارسینوم درجای پروستاتی خیلی مشابه آدنوکارسینوم می باشد. هر چند ماهیت بیولوژیک ترکیبات واکنش دهنده به PNA هنوز به خوبی شناخته شده نیست، ولی قابلیت پیشرفت سلولهای واکنش دهنده به این لکتین به سمت کارسینوم مهاجم مورد قبول می باشد. افزایش واکنش سلولهای نئوپلاستیک نسبت به همتای نرمال آنها در پروستات می تواند نشان دهنده روند گلیکوزیلاسیون غیر عادی این ترکیبات باشد[۱۴] و لذا این امیدواری وجود دارد که بتوان با ردیابی این ترکیبات در سلولهای پیش سرطانی شانس تشخیص های زود هنگام در بیماران را افزایش داد. مطالعات آینده اهمیت این روش‌ها در تشخیص زود هنگام ضایعات و ارتباط آن را با وضعیت کلینیکوپاتولوژیک بیماران سرطانی و متاستاز نشان خواهد داد.

سپاسگزاری

نویسندگان این مقاله از همکاری شورای محترم دانشکده پزشکی زاهدان در تصویب این طرح پژوهشی نهایت تشکر و قدردانی را دارند. همچنین از همکاران گروه علوم تشریحی و بافت شناسی و مرکز تحقیقات دانشگاه سپاسگزاری می گردد.

References

1. Kemeny N, Selter K. Colorectal carcinoma. In: Calabersi P. Medical oncology. Second edition. New York: Mc Graw Hill; 1993.749-83.
2. Basu PS, Majhi R, Batabyal SK. Lectin and serum-PSA interaction as a screening test for prostate cancer. Clin Biochem 2003; 36:373-6.
3. Arenas MI, Romo E, Degasper I, De Bethencourt FR, et al. A lectin histochemistry comparative study in human normal prostate, benign hyperplasia, and prostatic carcinoma. Glycoconj J 1999; 16:375-82.
4. Janssen TM, Van Velthoven R, Van Leer P, Vanegas JP, et al. Differential histochemical peanut agglutinin stain in benign and malignant human prostatic specific antigen immunostaining and nuclear DNA content. Hum Pathol 1996; 27:1341-7.
5. Mc Mahon RF, McWilliams LJ, Mosley S. Evaluation of three techniques for differential diagnosis of prostatic needle biopsy specimens. G Clin Pathol 1992; 45:1094-8.
6. Loy TS, Kyle J, Bickel JT. Binding of sotbean agglutinin lectin to prostatic hyperplasia and adenocarcinoma. Cancer 1989; 63:1583-6.

7. Abel PD, Keane P, Leathem A, et al. Change in glycoconjugate for the binding of the lectin ulex europeus1 following malignant transormation of prostatic epithelium. Br J Urol 1989; 63:183-5.
8. Fazel AR, Schulte BA, Spicer SS. Glycoconjugate unique to migrating primordial germ cell differs with genera. Anat Rec 1990; 228:177-84.
9. Moriyama H, Nakano H, Igawa M, Nihira H. T antigen expression in benign hyperplasia and adeno carcinoma of the prostate. Urol Int 1987; 42:120-3.
10. Ghazizadeh M, Kagawa S, Izumi K, Kurokawa K. Immunohistochemical localization of T antigen like substance in benign hyperplasia and adenocarcinoma of the prostate. Br J Urol 1984; 132:1127-30.
11. Ellerhorst J, Troncoso P, XC XU, Lee J, Lotan R. Galetin 1 and galectin 3 expression in human prostate tissue and prostate cancer. Urol Res 1999; 27:362-7.
12. Drachenberg CB, Papadimitriou JC. Prostatic corpora amylacea and crystalloids, similarities and differences on ultra structure and histochemical studies. J Submicros Cytol Pathol 1996; 28:141-50.
13. Myers RB, Grizzle WE. Biomarker expression in prostatic intraepithelial neoplasis. Eur Urol 1996; 30:153-66.
14. Drachenberg CB, Papadimitriou JC. Aberrant pattern of lectin binding in low and high-grade prostatic intraepithelial neoplasia. Cancer 1995;75:2539-44.

Downloaded from zjrms.ir at 18:10 +0430 on Monday June 10th 2019

The qualitative study of cell surface and extra cellular matrix markers in benign and malignant lesions of prostate

Arab MR.PhD*, Karimi M. PhD, Sarani SA. PhD***
Sargolzaei Aval F.PhD*, Heidari MH. PhD***

Downloaded from zjrms.ir at 18:10 +0430 on Monday June 10th 2019

In benign and malignant lesions of prostate, morphologic changes of cell and stroma has occurred simultaneous with changes of cell surface components and extra cellular matrix. It seems that these factors are responsible for cell transformation, metastasis and escape of cancer cells from immune system. New studies showed cell and extra cellular matrix changes in benign and neoplastic lesions in a few organs.

The aim of the present study was to identify Gal/Gal Nac in cell and extra cellular matrix of benign and malignant lesions of prostate.

35 paraffin blocks (20 adenocarcinoma and 15 prostatitis and hyperplasia) were chosen from pathology file of Khatam-Alanbia hospital in Zahedan. Sections were stained for 2 hours by lectin histochemistry using PNA/Alcian blue pH=2.5 (lectins diluted 10 microgram/ml in PBS 0.1 M and pH=6.8).

The results of the study showed that a few of cancer cells and corpora amylacea do not react to lectin, although some neoplastic cells and extra cellular matrix of stroma react to lectin and alcian blue which showed the presence of sulphated and carboxylated Glycosaminoglycans. Intra nuclear reaction to lectin was shown in some epithelial cells of benign lesions. Inflammatory cells do not react to lectin in either of lesions.

It seems that reaction of cells and extra cellular matrix changed in adenocarcinoma of prostate to PNA, as intranuclear reaction in some cells of benign lesions were omitted in malignant cells and substituted by apical reaction to lectin in some neoplastic cells. Future studies will probably showed the exact role of these components in course of neoplasia of organs.

***KEY WORDS*:** *Hyperplasia, Carcinoma, Prostate, Extra cellular matrix, Lectin, Cell surface components*

***Histology Dept, Faculty of medicine, Zahedan University of Medical Sciences and health services, Zahedan, Iran.**
****Pathology Dept, Faculty of medicine, Zahedan University of Medical Sciences and health services, Zahedan, Iran.**
*****Anatomy Dept, Fasa Faculty of Medical Sciences and health services, Fasa, Iran.**